ANATOMISCHE HEFTE.

ERSTE ABTEILUNG.

ARBEITEN AUS ANATOMISCHEN INSTITUTEN.

45. BAND (135., 136., 137. HEFT).

ANATOMISCHE HEFTE.

MARINE BIOLOGICAL LABORATORY WOODS HOLE LIBRARY MASS.

BEITRÄGE UND REFERATE

ZUR

ANATOMIE UND ENTWICKELUNGSGESCHICHTE.

UNTER MITWIRKUNG VON FACHGENOSSEN

HERAUSGEGEBEN VON

FR. MERKEL UND **R. BONNET**
O. Ö. PROFESSOR DER ANATOMIE IN GÖTTINGEN. O. Ö. PROFESSOR DER ANATOMIE IN BONN.

ERSTE ABTEILUNG.

ARBEITEN AUS ANATOMISCHEN INSTITUTEN.

45. **BAND** (135., 136., 137. HEFT).

MIT 28 TAFELN UND 111 FIGUREN IM TEXTE.

WIESBADEN.
VERLAG VON J. F. BERGMANN.
1912

Nachdruck verboten.
Übersetzungsrecht in alle Sprachen vorbehalten.

Druck der Königl. Universitätsdruckerei H. Stürtz A. G., Würzburg.

Inhalt.

Seite

135. Heft (ausgegeben im Dezember 1911).

K. Okajima, Die Entwickelung des Gehörorgans von Hynobius. Mit 26 Textfiguren und 22 Figuren auf den Tafeln 1/4 . . . 1

K. Weigner, Über die Assimilation des Atlas und über die Variationen am Os occipitale beim Menschen. Mit 30 Figuren im Texte 81

S. Tschassownikow, Zur Frage über die Centrosomen, Sphären und achromatischen Figuren der Zellen. Mit 22 Abbildungen auf Tafel 5/12 197

136. Heft (ausgegeben im Januar 1912).

Y. Meurman, Über die Entwickelung der Epidermisfibrillen in der menschlichen Sohlenhaut. Anhang: Die Bizzozeroschen Knötchen. Mit 3 Textfiguren und 20 Figuren auf den Tafeln 13/16 233

Hedwig Buch, Beobachtungen an der Taubenleber. Mit 14 Figuren auf den Tafeln 17/18 285

Angelo Bruni, Über die evolutiven und involutiven Vorgänge der Chorda dorsalis in der Wirbelsäule mit besonderer Berücksichtigung der Amnioten. Mit 2 Textfiguren und 16 Figuren auf den Tafeln 19/22 307

137. Heft (ausgegeben im März 1912).

Michio Inouye, Der Zwischenkiefer, seine Entstehung und der Verlauf der Hasenschartenkieferspalte und der schrägen Gesichtsspalte. Mit 38 Textfiguren 481

Johannes Norberg, Beiträge zur Kenntnis des Dottersackes bei menschlichen Embryonen der 3. und 5. Woche. Mit 7 Abbildungen auf Tafel 23 611

S. E. Wichmann, Über die Entstehung der Urogenitalverbindung und die Bedeutung der Müllerschen Genitalgänge bei den Säugetieren. Mit 12 Textfiguren und 14 Figuren auf den Tafeln 24/28 629

18786

Aus dem anatomischen Institut der Universität zu Kyoto, Japan.

DIE ENTWICKELUNG

DES

GEHÖRORGANS VON HYNOBIUS.

VON

K. OKAJIMA,
KYOTO.

Mit 26 Textfiguren und 22 Figuren auf den Tafeln 1/4.

Einleitung.

Das Gehörorgan der Amphibien bietet manche Besonderheiten dar, weshalb es auch von vielen Seiten untersucht wurde. Die morphologische Kenntnis von demselben ist darum auch schon weit gefördert. Gegenüber den anderen Klassen, bei denen sich die Macula neglecta im Utriculus befindet, ist sie bei den Amphibien weit in den Sacculus verschoben und bildet sich hier zu einer grossen Pars neglecta aus. P. und F. Sarasin (32) waren die ersten, die bei Ichthyophis glutinosus auf dem Utriculusboden eine Nervenendstelle entdeckten, welche sie für eine andere als die Macula neglecta von Retzius hielten und welche sie Macula neglecta fundi utriculi nannten. Retzius (30) und Ayers (3) verneinten die Ansicht von Sarasin und nahmen an, dass die beiden Maculae gleich seien. Alexander (1) meinte, in einer Epithelbildung von Echidna aculeata an der Mündungsstelle des Ductus endolymphaticus eine phylogenetische Erinnerung an die Macula Sarasini gefunden zu haben. Fleissig (6) aber lehnte dies ab und fand vielmehr bei Gecko während der Entwickelung eine progrediente Macula Sarasini, welche sich auch im völlig ausgewachsenen Zustand als eine hohe Epithelzone deutlich erkennen lässt. Neuerdings wurde die Macula neglecta von Alexander (1, 2) bei den Säugetieren zum ersten Male bei Echidna aculeata und Talpa europaea gefunden.

Phylogenetisch kommt erst von den Amphibien an eine Pars (Macula) basilaris vor, welche aufwärts zu allmählich an Grösse und Mächtigkeit zunimmt und sich zu einer ansehnlichen Cochlea entwickeln kann, während sie beim Fischohre vollständig verloren gegangen ist. Harrison (9) wollte aus dem gegenseitigen Verhalten der betreffenden Pars zu der Lagena die alte Theorie der Lagena-Homologisierung verneinen; dies wurde aber von allen Seiten abgelehnt.

Bezüglich der Ohrkapsel des Urodelenschädels, besonders ihrer medialen Wand, sind bisher verschiedene Meinungen ausgesprochen, zwischen welchen man jedoch keine Übereinstimmung finden kann. Die Befunde, welche kürzlich von mir (20) bei vielen Urodelengattungen gewonnen wurden, bestätigen die Ansichten von Windischmann (36), Retzius (29) und Stöhr (33), dass die betreffende Wand, einen sehr komplizierten Zustand aufweisend, stets drei oder mehrere Foramina acustica trägt.

Die Schliessungsweise der knorpeligen oder knöchernen halbzirkelförmigen Kanäle ist nach den einzelnen Tierklassen eine sehr verschiedenartige. Selbst bei derselben Species verhält es sich nach den Individuen mannigfaltig, wie Gaupp (5) u. a. dies bei Axolotl festgestellt hatten. Ich (21) kam neulich zu dem Ergebnis, dass in manchen Fällen bei sechs Urodelengattungen der hintere Bogengang meist offen geblieben ist. Dieser Zustand ist wohl ausschliesslich den Urodelen eigentümlich.

Wir leiden sehr Mangel an Untersuchungen über das perilymphatische Gewebe, Raum und Kanal. Wie bekannt, trägt die Ohrkapsel der Urodelen nur ein Foramen perilymphaticum für den Canalis perilymphaticus; z. B. erkennt Harrison (8) das Vorhandensein eines Foramen perilymph. inferius und eines Saccus perilymphaticus bei den Anuren an, während bei den Urodelen diese beiden Abschnitte nach

ihm nicht vorhanden sind. Vor kurzem fand ich selbst (22) bei Hynobius die bemerkenswerte Tatsache, dass er nicht ein einziges Foramen perilymphaticum, sondern stets deren zwei, ein vorderes und ein hinteres besitzt.

Die Entwickelungsgeschichte des Gehörorgans von Urodelen ist bis dato durch genaue Untersuchungen von Wiedersheim (35), Stöhr (33), Norris (17), Witebsky (38), Netto (15), Winslow (37), Peter (24), Platt (25), Krause (12, 13), Fuchs (7), Kingsbury u. Reed (11) u. a. m. gewürdigt worden.

Nach Netto wird das Hörbläschen nicht durch Einstülpung der Grundschicht des Ectoderms, sondern durch Abschnürung gebildet, und sein Hohlraum entsteht erst später für sich. Dies hat auch Semon beim Ceratodusohre gesehen (nach Krause). Peter und Krause kommen beim Axolotl zu einer anderen Ansicht als Netto.

Bezüglich des Ductus endolymphaticus soll erst die Frage in Betracht gezogen werden, ob seine Spitze der Abschnürungsstelle des Hörbläschens entspricht oder nicht. Sie ist von Krause und anderen Autoren als regellos beurteilt; an den verschiedenen Tierarten als regellos bezeichnet, variiert sie nach Rabinowitsch selbst an derselben (Emys europaea). Ferner nahmen Krause und Fleissig an, dass der Ductus aus der früher gebildeten medialen Wand des Hörbläschens sich abschnürt, im Gegensatz zur älteren Ansicht, welche eine sekundäre Ausstülpung des Ductus aus dem Hörbläschen für richtig hält. Endlich fällt uns eine hohe Epithelbekleidung des Ductus auf; nach Fleissig ist es begreiflich, dass der noch im Wachstum begriffene Ductus einen hohen Epithelüberzug trägt. Ich selbst aber habe bei Cryptobranchus japonicus, Onychodactylus und Salamandra maculosa, besonders an seiner ventralen (medialen) Wand ein eigentümliches Epithel gesehen, das ich als Ependymalanordnung der lange Fortsätze tragen-

den Zellen bezeichnet habe. Dieser beachtenswerte Zustand ist wohl von besonderer Bedeutung. Ich konnte dies auch während der Entwickelung der Hynobiuslarve und oft bei ausgewachsenen Exemplaren dieser Species feststellen.

Die drei Bogengänge der Urodelen entwickeln sich nach dem sogenannten Teleostiertypus, nämlich durch Einstülpungsprozesse des Hörbläschens. Wie im allgemeinen angenommen wird, konnte ich auch bei unserem Tiere konstatieren, dass der horizontale Bogengang am frühesten, der hintere (frontale) am spätesten sich abschnürt. Durch diese Tatsache glaube ich die schon erwähnte Schliessungsweise des hinteren Bogenganges einigermassen erklärt zu haben, indem der letztere am spätesten abgeschnürt wird und demgemäss seine knorpelige oder knöcherne Umschliessung viel später und schwächer erhält, als die anderen beiden. — Die Winkelstellung der vorderen und hinteren Bogengänge ist durch vielfache Faktoren erklärt, einmal durch die mediale Verschiebung des gemeinsamen, widerstandsarmen Schenkels, durch raschere Entwickelung der Gänge und dann durch Anstemmen des wachsenden Sacculus an den lateralen Bogengang. Ich möchte den Schwerpunkt dabei gern auf die raschere Ausbildung der vorderen (nach vorn lateral) und hinteren Ampulle (nach hinten lateral) legen. — Die Basalmasse in der Einfaltung des Hörbläschens, welche Noorden (16) zuerst bei Fischen und Amphibien entdeckte und benannte, hat Fleissig auch bei Reptilien gut ausgebildet gesehen und glaubte dies noch in anderen Klassen vorfinden zu können.

Über die Entwickelung der Pars inferior labyrinthi ist bis heute keine ausführliche Erörterung bekannt geworden; ich habe festgestellt, dass die Lagena anfangs als eine Ausstülpung mit grosser Öffnung angelegt wird, und dass sich die letztere in der weiteren Entwickelung excentrisch von unten her allmählich verengt, wobei das Centrum stets nach oben geneigt

liegt. — Für die Entstehung der Pars basilaris halte ich zweierlei Faktoren für notwendig, einmal die medial-obere Ausstülpung der oberen Lagenaabteilung, dann die starke Entfaltung des perilymphatischen Ganges, welcher von sich den Recessus partis basilaris lateralwärts schickt und damit die untere (ventrale) Begrenzung der Pars basilaris vollständig markiert.

Die Macula neglecta, welche, wie schon auseinandergesetzt, von vielen Autoren ziemlich eingehend studiert wurde, hat in bezug auf ihre Entwickelung und Abstammung nur wenige beschäftigt. Alexander (1) und Retzius (28) betonten, dass die Macula aus dem Neuroepithel der hinteren Ampulle stammt. Dagegen äussert Fleissig eine andere Ansicht, nach welcher sie sich beim Gecko vielmehr von der Macula partis inferioris labyrinthi direkt trennt. Nach meiner Untersuchung ist der Mutterboden der Macula ebenfalls im Neuroepithel der Pars inferior zu suchen. — Die Pars neglecta entsteht nicht durch die Ausstülpung des Hörbläschens, sondern durch seine zweimalige Einfaltung; die obere Falte, welche früher erscheint, liefert der Pars eine feste Grundlage, auf der diese an Grösse und Mächtigkeit zunehmen kann, während die untere, die vom Sacculus scheidende Pars, durch die starke Ausbildung des Ductus perilymphaticus verursacht wird und viel später erscheint als die erstere.

Excentrisch verengt sich das Foramen (Canalis) utriculosacculare allmählich; das Centrum liegt dabei mehr nach medial, nahe der Pars neglecta, deren frühere und stärkere Ausbildung wohl die eigentümliche ellipsoide Form des Foramen veranlassen kann.

Über die Entwickelung des schalleitenden Apparates, welche sehr ausgiebig untersucht worden ist, herrschen noch einige Meinungsverschiedenheiten; dabei muss man dreierlei berücksichtigen. Erstens, die Herkunft des Apparates; nach den einen

Autoren stammt das Operculum aus der Ohrkapsel, die Columella aus dem Visceralskelet, nach den anderen auch das erstere aus dem Hyoidbogen, während Fuchs u. a. alle beide aus der Ohrkapsel herleitet. Mein Befund entspricht dem letzteren. Zweitens, die Entstehungsweise; der Apparat kann durch die circuläre Verdünnung der Ohrkapsel oder durch den Forschritt der Spaltbildung der Fenestra ovalis abgeschnürt, oder auch durch das Hervorwachsen des Ohrkapselknorpels im vorderen Bereiche der Fenestra gebildet werden (Stöhr). Ich möchte mich der letzteren Ansicht anschliessen. Endlich wird diskutiert, ob die Fenestra ovalis präformiert sei oder sekundär vom ausgebildeten Ohrknorpel entstehe; ich habe sie bei meinem Tiere präformiert gesehen.

Leider kennt man keine eingehende Veröffentlichung über die Entwickelung des perilymphatischen Systems bei Urodelen. Wie oben angegeben, trägt Hynobius stets zwei Foramina perilymphatica, wie die Anuren. Entwickelungsgeschichtlich habe ich aber nachgewiesen, dass der einfache Ductus anfangs durch ein weites Foramen in die Schädelhöhle führt, was auch beim ausgewachsenen Zustand vieler Urodelen gesehen wird. Im weiteren Verlaufe der Entwickelung aber entsteht eine vertikale Knochenspange und scheidet das einfache Foramen in zwei Teile, in deren vorderen der eigentliche Ductus perilymphaticus passiert, während in den hinteren der Recessus partis basilaris seinen Weg nimmt, welcher nunmehr in der Ohrkapselhöhle mit dem Ductus nicht in Zusammenhang steht.

Anfangs weist der Nervus acusticus einen sehr einfachen Zustand auf, nämlich man kann an ihm nur einen vorderen und einen hinteren Zweig unterscheiden. Aber bei der Differenzierung der medialen Ohrkapselwand, wobei die Knorpelbildung sehr kompliziert wird, gehen aus dem hinteren Zweig sehr feine Ästchen ab, welche durch besondere, ebenfalls sehr feine Löcher an das Labyrinth gelangen. Er nähert sich also

allmählich dem ausgebildeten Zustande. Der Ramus anterior bleibt immer einfach.

Material und Methode.

Ich verfolgte die verschiedenen Stadien von 4 mm bis zu 40 mm langen Larven von Hynobius (Ellipsoglossa) nebulosus; dazu fügte ich auch Serien von erwachsenen Exemplaren. Der grösste Teil dieses nicht leicht zugänglichen, wertvollen Materials wurde mir von Herrn Kollegen T. Nakano zu Kanasawa freundlichst zur Verfügung gestellt. Bei dieser Gelegenheit spreche ich ihm meinen verbindlichsten Dank aus. Er hat sie unweit von dort in Asakawamura, Kahoku-Gun, mit grosser Mühe gesammelt.

Die Larven waren mit Chromsäure, Kalibichromat, Sublimat oder Formalin fixiert. Als Fixiermittel der ausgewachsenen Exemplare wurde ausschliesslich Formalin angewandt.

Ich habe die Larven alle mit Paraffin eingebettet und in grossenteils senkrechte Serien geschnitten; auch wurden eine Anzahl von horizontalen angefertigt. Die Schnittdicke beträgt 10, 15 oder 20 μ. Als Färbmittel fanden alkoholisches Boraxcarmin, Eisenhämatoxylin nach Weigert, wässeriges Bismarckbraun, für Stückfärbung und Doppelfärbung von Boraxcarmin-Anilinblau, Hämatoxylin-Eosin ihre Anwendung.

Die erwachsenen Exemplare wurden, nachdem sie mit 3%igem Salpetersäure-Alkohol entkalkt waren, alle in Celloidin eingebettet und in Serien von 30 μ Dicke zerlegt. Senkrechte und horizontale Serienschnitte wurden nach Suzukischer Methode numeriert und mit Hämatoxylin-Eosin gefärbt.

Meine folgenden Beschreibungen von einzelnen Stadien be-

ruhen auf der Beobachtung von Wachsplattenmodellen und Serienschnitten; ich habe 14 Modelle des Labyrinthes von acht Stadien und 3 vom schalleitenden Apparate angefertigt. Sie sind entweder fünfzig- oder hundertmal vergrössert modelliert.

I. Stadienbeschreibung.

Von den oben erwähnten Materialien habe ich neun folgende Stadien verfolgt:

1.	Stadium,	Körperlänge	4 mm.
2.	„	„	5 „
3.	„	„	10 „
4.	„	„	11,5 „
5.	„	„	12,5 „
6.	„	„	13 „
7.	„	„	19,5 „
8.	„	„	24,5 „
9.	„	„	35 „

Hierzu fügte ich noch ein Stadium, welches sich auf eine jüngere Stufe bezieht als das erstere, wennschon die beiden die gleiche Körperlänge von 4 mm betragen.

Stadium 1. (Tafelfiguren 1 und 2, Tafel 1.)

Die Larve hat eine grösste Länge von 4 mm und ist fast rechtwinkelig gebogen. Das primäre Augenbläschen ist schon deutlich ausgeprägt. Keine Andeutung von Riechfeld und Linsenplatte.

Das Hörbläschen zeigt beiderseits fast gleichen Ausbildungszustand und ist fast kugelig. Mit seiner ganzen Medialfläche liegt es der Hirnblase dicht an. Die Wandung ist äusserst dick, der Binnenraum sehr fein, kaum erkennbar; auf Schnitten untersucht, sieht er linienartig aus und kommuniziert am vorderen Drittel der oberen Lateralfläche des Bläschens durch eine sehr enge Öffnung (Fig. 1. A) mit der Aussenwelt; hier findet man eine leicht nabelartige Vertiefung, in welcher das Bläschen mit dem Ectoderm in Zusammenhang steht. Äusserlich ist die Anlage des Ductus endolymphaticus nur leicht angedeutet und erweist sich als eine stumpfe Erhebung.

Auf Frontalschnitten (Textfig. 1) nimmt sich das Bläschen wie ein Dreieck mit abgerundeten Winkeln aus; eine längere Seite steht aussen oben, eine kürzere innen, eine etwas lange unten. Wie schon angegeben, ist der Binnenraum linienartig schmal, steigt nach medial-unten ab und biegt dann lateralwärts. Der Ductus endolymphaticus schliesst, wenngleich äusserlich angedeutet, noch keinen Hohlraum ein. Das Vorhandensein dieser minimalen Aushöhlung lässt das Hörbläschen wie eine solide Kugel erscheinen. Netto (15) beim Axolotl, Semon (nach Krause [13]) beim Dipnoer (Ceratodus) sahen, dass das Hörbläschen nicht durch Einstülpung, sondern durch Aus-

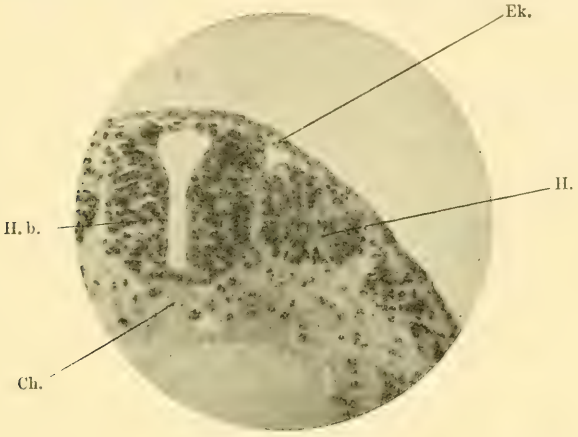

Textfigur. 1.

Frontaler Durchschnitt des Kopfes von Hynobiuslarve (Stadium 1.) Ch. Chorda. Ek. Ectoderm. H. Hörbläschen. H. b. Hirnblase [1]).

wachsung des Ectoderms gebildet wird und die innere Aushöhlung erst nachher für sich zustande kommt, ohne irgend einen Zusammenhang mit der Aussenwelt aufzuweisen. Ich konnte aber bei meinem Falle nachweisen, dass der Hohlraum deutlich mit der Aussenwelt kommuniziert.

Aus dem Auseinandergesetzten kann man schon ersehen, dass die Spitze des Ductus endolymphaticus mit der Abschnürungsstelle des Hörbläschens nicht übereinstimmt.

Die Höhe des Bläschens mag etwa 0,24 mm betragen, der mediolaterale Durchmesser 0,25 mm und der antero-posteriore 0,22 mm.

[1]) Leitz, Achromat-Objektiv 4, Ocular 1, Agfa's Chromisolarplatte. Textfiguren 2—4, wie oben, 5—13, Achromat-Objektiv 3, Ocular 1, 12, Achrom.-Objektiv 7, Ocular 1.

In der Bläschenwandung trifft man überall Kernteilungsfiguren; besonders kommen sie in der gegen das Lumen gewandten Zone vor. Auch sind in dieser reichliche gelblich-braune Pigmentkörnchen abgelagert.

Stadium 2. (Tafelfiguren 3 und 4, Tafel 1.)

Die Larve ist leicht gebogen und zeigt eine grösste Länge von 5 mm. Das Riechfeld ist gut ausgebildet, es besteht aus mehreren Zellenschichten. Die Linsenplatte ist ausgebildet, ziemlich verdickt. Der Augenbläschenstiel schliesst ein sehr enges Lumen ein; die distale Wand der Augenblase ist sehr hoch.



Textfigur 2.

Stadium 2. A. Abschnürungsstelle des Hörbläschens. Ch. Chorda. G. Ganglion acusticum. H. Hörbläschen. H. b. Hirnblase.

Das Hörbläschen (Textfigur 2, H) ist allseitig vollständig geschlossen, seine Form hat sich etwas geändert und besitzt eine Länge von 0,27—0,28 mm, einen antero-posterioren Durchmesser von 0,14 mm und einen mediolateralen von 0,16 mm. Abgesehen von dem kleinen Oberteil der medialen Fläche, welcher sich der Hirnblase (Textfig. 2, H. b.) dicht anlegt, entfernt sich der grösste Teil dieser Fläche, d. h. das Hörbläschen selbst, allmählich von der letzteren. Dies beginnt erst an seinem unteren Ende, wodurch die stumpfe Winkelbildung zwischen dem medialen und unteren Rande des Bläschens, welche im vorhergehenden Stadium sehr deutlich ausgeprägt war, hier fast vollständig verschwunden ist. Während ausserdem dort der ventrale Pol des Bläschens hoch über der Horizontalebene

des unteren Hirnblasenendes lag, ist dies hier nicht mehr der Fall, sondern er ist von dieser Ebene weit herabgestiegen. Seine Längsachse fasst zwischen sich und der lateralen Hirnblasenwand einen Winkel von ungefähr 60^0.

Der Ductus endolymphaticus (Fig. 3 u. 4, D.) ist deutlich fortgeschritten; dementsprechend beginnt in ihm ein Hohlraum zu entstehen. Dieser zeigt eine Länge von ca. 0,15 mm und eine Breite von 0,06 mm. Unten vorn von dem der Ductusanlage entsprechenden Fortsatze befindet sich eine breite flache Vertiefung. Etwas nach unten davon setzt das Wandepithel sich in das Ectoderm fort (Textfig. 2, A.); es stellt dies die Abschnürungsstelle des Bläschens dar, an deren unterem Ende es eine zur medialen Fläche fortgehende vertikale Leiste zeigt.

Nach der Stelle schwankt die Dicke des Epithels sehr, am dicksten ist der untere Bläschenteil, während es nach oben gegen den Ductus endolymphaticus allmählich dünner wird. An der dicksten Stelle hat es eine Höhe von 0,08 mm, an der dünnsten von 0,045 mm. Die Innenzone enthält Kernteilungsfiguren, welche besonders an der Spitze des Bläschens reichlich vorhanden sind.

Das Ganglion acusticum (Textfig. 2, G.) liegt nach vorn sehr ausgedehnt zwischen der Hirnblase und der unteren Medialwand des Hörbläschens; es verschiebt sich aber nach hinten allmählich gegen seine Ventralwand und verschwindet endlich.

Stadium 3. (Tafelfiguren 5 und 6, Tafel 1.)

Die Larve ist völlig gestreckt und hat eine grösste Länge von 10 mm. Riechgrube sehr tief. Vordere Wand des Augenbechers dick; Retina stark pigmentiert; Linse kugelig, zeigt eine mehr oder minder deutliche Spalte, ihre hintere Wand sehr dick.

Das Hörbläschen (Textfig. 3, H.) hat sich weit von der Hirnblase (H. b.) entfernt und steht mit dem Ectoderm nicht mehr in Zusammenhang. Es besitzt einen dorsoventralen Durchmesser von 0,19 mm, einen antero-posterioren von 0,25 mm und einen mediolateralen von 0,19 mm. Es ist also der antero-posteriore Durchmesser beträchtlich gewachsen. Der Ductus endolymphaticus (Fig. 5 u. 6, D. und Textfig. 3, D. e.) hat sehr an Grösse zugenommen, ebenso auch sein Hohlraum. Die obere laterale Wand des Bläschens ist oben gewölbt, es stellt die Andeutung der vertikalen Bogentasche (Textfig. 3, v. B. t.) dar und ist vom Ductus endolymphaticus scharf abgesetzt. Diese Abgrenzung entsteht, wie Fleissig (6) sagt, dadurch, dass sich die Bläschenwand von oben nach unten einstülpt. Das untere Ende ist spitz. Am unteren Bereiche der lateralen und medialen Fläche kann man je eine leichte senkrechte Leiste erkennen, von welchen die laterale sich wahrscheinlich zur Anlage des horizontalen Bogenganges differenziert.

Der Binnenraum des Bläschens ist erheblich weiter geworden, dementsprechend die Wandung aber dünner. Die mediale und ventrale Wand ist am dicksten, so dass die letztere etwa 0,04 mm hoch ist, während die lateral-obere am dünnsten ist und nur eine Dicke von etwa 0,01 mm hat. An der dicksten unteren Stelle besteht die Wand aus zwei Zellenschichten, an der medial-oberen Wand und am Ductus endolymphaticus aus einschichtigen zylindrischen Zellen, während an der lateral-oberen Wand nur eine kubische Zellenschicht vorhanden ist.

Was den Ductus endolymphaticus angeht, so trägt er hier ein spitzes Oberende, während die Ausmündungsstelle dagegen beträcht-

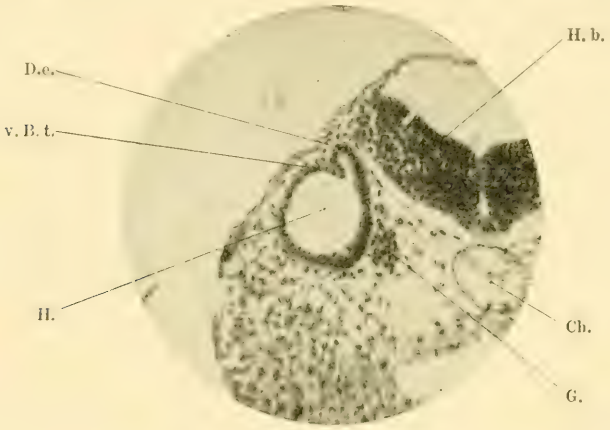

Textfigur 3.

Stadium 3. Ch. Chorda. D. e. Ductus endolymphaticus. G. Ganglion acusticum. H. Hörbläschen. H. b. Hirnblase. v. B. t. vertikale Bogentasche.

lich weit ist; das Lumen stimmt ganz mit seiner äusseren Form überein. Es ist bemerkenswert, dass die Einfaltung des Ductus nicht absolut von oben nach unten herabsteigt, sondern auch einigermassen von vorn, so dass der Ductus vorn vom vorderen Bläschenteile durch eine verhältnismässig tiefe Grenzfurche abgeschieden wird, während er hinten allmählich in das Bläschen übergeht und hier keine scharfe Furche erkennbar ist. Dies ist in nachfolgenden Stadien deutlicher nachweisbar.

Das Ganglion (Textfig. 3, G.) liegt medial-vorn-unten vom Hörbläschen, mit dem es in innigstem Zusammenhang steht.

Stadium 4. (Tafelfiguren 7 und 8, Tafel 1.)

Die Larve hat eine höchste Länge von 11,5 mm. Riechgrube äusserst vertieft. Linse ganz solid, ihr mediolateraler Durchmesser

übertrifft den dorsoventralen stark. Die Retinaschichten haben sich zu differenzieren begonnen; Stäbchen-Zapfenschicht ziemlich deutlich. Andeutung der oberen Extremität.

Das Hörbläschen hat einen beträchtlichen Fortschritt erfahren, an Volum hat es sehr zugenommen; der Abstand von der Spitze des Ductus endolymphaticus bis zum unteren Bläschenende misst etwa 0,40 mm, derselbe von der oberen Kante der vertikalen Bogentasche (Fig. 7 u. 8 und Textfig. 4, v. B. t.) bis dort etwa 0,33 mm, während der antero-posteriore Durchmesser 0,32 mm, der medio-laterale 0,2 mm beträgt. Die vertikale Bogentasche hat sich stark fortgebildet und

Textfigur 4.

Stadium 4. D. e. Ductus endolymphaticus. G. Ganglion acusticum. H. b. Hirnblase. l. B. laterale (horizontale) Bogentasche. v. B. t. vertikale Bogentasche.

liegt noch von vorn nach hinten in einer geraden Linie. Seitlich stark abgeplattet, schickt sie oben einen scharfen Kamm ab, welcher am hinteren Teil höher steht als am vorderen. Am letzteren Teile teilt er sich in zwei, fast parallel von vorn nach hinten ziehende Leisten, welche zwischen sich eine breite seichte, ebenfalls sagittal laufende horizontale Furche fassen. Dieselbe, welche bei den nachfolgenden Stadien auch erkennbar ist, steigt schief ab und setzt sich in eine flache grosse Grube zwischen der hinteren und lateralen (l. B.) Bogentasche fort. Vom mittleren Teil dieser Furche, zwischen der vorderen und lateralen Bogentasche, zieht vorn eine seichte Rinne steil herab. Die laterale Bogentasche wölbt sich als ein halbkugeliger Vorsprung lateralwärts stark hervor.

In diesem Stadium ist die Pars inferior labyrinthi (Fig. 7 u. 8, P. i.), eine kugelige Wölbung bildend, vom hinteren Anteil des Hörbläschens abwärts verlängert und von der lateralen Bogentasche durch eine seichte flache, von oben hinten nach unten vorn ziehende Furche abgeschieden. Die mediale Fläche des Bläschens ist im allgemeinen glatt und bietet nichts Bemerkenswertes.

Der Ductus endolymphaticus (D. u. D. e.) hat sich gut ausgebildet, die Anlage des Saccus endolymph. erweitert sich sehr und ragt über die Höhe des oberen Endes der vertikalen Bogentasche weit hervor, von welchem sie durch eine stark abwärts eindringende Furche, Plica verticalis, abgesetzt ist. Wie beim vorhergehenden Stadium wird der Ductus von der Bläschenwand vorn viel schärfer abgeschieden als hinten.

Mikroskopisch ist das Wandepithel des Hörbläschens äusserst dünn geworden; dies beruht hauptsächlich auf der bedeutenden Erweiterung seines Hohlraumes. In diesem Stadium trifft man zum ersten Male den Anfang einer Differenzierung der Nervenendstellen, und es kommt eine dicke Zellenschicht auf folgenden Stellen vor. Am dicksten ist sie an der medialen Wand der Pars inferior, so dass es sich hier um zwei bis drei Zellenschichten handelt; dicht daneben befindet sich der hintere Anteil des Ganglion acusticum. Diese dickste Stelle verlängert sich vorn zur Unterseite der Pars inferior und dann nach deren Lateralseite, wo das zweizeilige Epithel den Mutterboden der Nervenendstelle der Pars inferior darstellt. Aus dem Auseinandergesetzten ersieht man, dass alle Nervenendstellen in dieser Zeit noch einheitlich vereinigt sind; die Pars inferior trägt ein dickstes Neuroepithel. — Die Einmündungsstelle des Ductus endolymphaticus ist sehr eng geworden. Den ganzen Ductus kleiden noch kubische Epithelzellen aus. Im Gegensatz zu den erwähnten dicken Stellen ist das Epithel an den vorgewölbten Teilen des Bläschens dünn; hierzu gehören die vertikale, laterale Bogentasche und das untere Ende der Pars inferior. Ausserdem ist die Stelle, welche sich am oberen Teil der medialen Bläschenwand oben bis zum Ductus ausdehnt, wohl als eine solche anzunehmen, es trägt sehr dünne Plattenzellen. Die Zwischenstellen, an welchen das Hörbläschen nicht vorwächst und äusserlich die schon erwähnten Furchen und Rinnen sichtbar sind, haben entweder cylindrisches oder kubisches Epithel.

Unterhalb des vorderen Bläschenteils befindet sich das Ganglion (G.), welches nach hinten zu allmählich medialwärts aufsteigt und endlich, das hohe Neuroepithel der Pars inferior erreichend, verschwindet.

Stadium 5. (Tafelfiguren 9 und 10, Tafel 1.)

Die höchste Länge der Larve beträgt 12—13 mm. Riechgrube röhrenförmig verlängert. Vordere Extremität makroskopisch konisch

vorspringend. Linse (fixiert) erweist sich makroskopisch als ein weisser Punkt.

Der antero-posteriore Durchmesser des Hörbläschens beträgt 0,37 bis 0,38 mm, während der dorsoventrale sich wegen seiner Unregelmässigkeit nicht exakt angeben lässt. Das Wachstum ist sehr fortgeschritten. Das vordere Ende des Bläschens hat sich abgerundet, ist etwas angeschwollen und bildet den Beginn der vorderen Ampulle. Im mittleren Anteil, in der Gegend des Ductus endolymphaticus, weist die vertikale Bogentasche eine mehr oder minder deutliche Knickung auf, deren Konkavität lateralwärts schaut; diese Biegung kann man an dem medialen Rand der Tasche leicht erkennen, an der Tasche selbst aber noch viel deutlicher. Die flache Längsfurche auf der oberen Seite der vorderen Bogentasche wurde etwas undeutlicher, ist aber nicht verschwunden. Der hintere Bogengang ist auch sehr fortgeschritten. Die Furche zwischen ihm und der lateralen Bogentasche ist deutlicher geworden. Es entsteht hier eine Furche, welche ihn von der Pars inferior abscheidet; sie ist nichts anderes, als eine Fortsetzung der ihn von der lateralen Tasche trennenden Furche. Seine Knickungsstelle biegt sich von lateral nach unten, um dann rückwärts aufzusteigen. Der nach oben von dieser Furche liegende Abschnitt stellt die Ampulla posterior dar. Eine Abgrenzung zwischen dem vorderen und hinteren Taschenteil ist nicht gut ausgeprägt. Die laterale Bogentasche (l. B.) erfährt eine beträchtliche Entwickelung und ragt lateralwärts stark hervor.

Es ist in diesem Stadium besonders im Auge zu behalten, dass hier zum ersten Male die Septumbildung für den lateralen Bogengang zum Vorschein kommt; man findet ihrer zwei. Das eine Septum (Fig. 9, S. 1) entsteht auf der lateralen Bogentasche weit lateral von einer Furche, welche sie von der vertikalen abscheidet. Sie stellt eine rundliche Delle dar und liegt etwas nach hinten von einer Linie, welche sich vom Ductus endolymphaticus lateralwärts verlängert. Die zweite Delle (S. 2) befindet sich an der Unterfläche, nahe dem hinteren medialen Ende der die Pars inferior von der lateralen Bogentasche (Pars superior) abgrenzenden Furche, weiter hinten als die obere, und stellt eine längliche, dieser Furche parallel stehende Vertiefung dar. Beim rechten Modelle ist die untere Delle, beim linken dagegen die obere deutlich ausgeprägt.

Besonders gut ist die Pars inferior fortgebildet (P. i.); sie ist von dem unteren Ende der Pars superior weit abwärts herabgestiegen. Äusserlich zeigt der Ductus endolymphaticus (V.) keine Veränderung gegen das vorhergehende Stadium, er ist von der vertikalen Bogentasche noch durch eine deutliche Einfaltung getrennt; sein oberes Ende ist ebenfalls noch spitz.

Mikroskopisch (Textfig. 5) zeigt der Innenraum des Hörbläschens den Beginn von Komplikationen, indem hier zwei Septa (S. 1 u. S. 2) für den lateralen Bogengang entstehen und ausserdem die verti-

kale Bogentasche stark nach oben hervorragt. Der Ductus endolymphaticus (D. e.) ist verlängert und mit cylindrischem Epithel ausgekleidet; seine verengte Einmündungsstelle in das Hörbläschen ist weit nach unten verschoben, entsprechend dem Absteigen der Plica verticalis und liegt etwas nach oben von der Mittelhöhe der medialen Bläschenwand. An dieser Stelle schlägt sein hohes Epithel unmittelbar in das platte der vertikalen Bogentasche um.

In dem Masse, in welchem am Modelle die Pars superior und inferior nach und nach sich deutlicher voneinander scheiden, zeigt

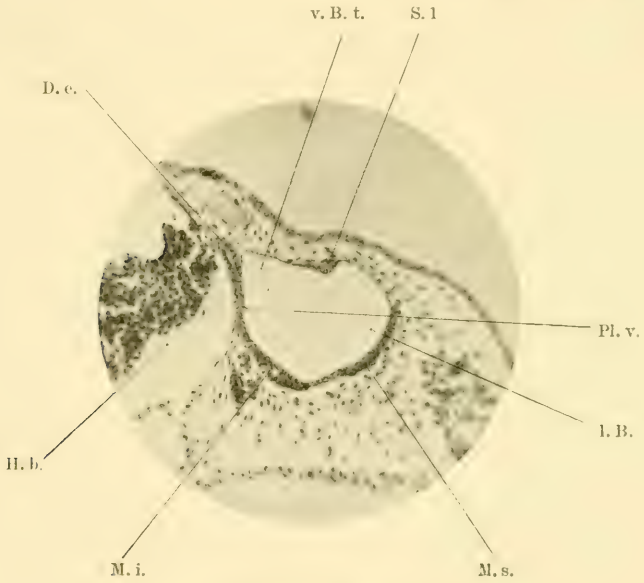

Textfigur 5.

Stadium 5. D. e. Ductus endolymphaticus. H. b. Hirnblase. l. B. laterale Bogentasche. M. i. Macula partis inferioris. M. s. Mac. part. superioris, S. 1. oberes Septum für lat. Bogengang. v. B. t. vertikale Bogentasche.

das einfache Neuroepithel die Neigung, in zwei Abschnitte zu zerfallen; jedoch hängen sie durch eine Zone von kubischen Zellen miteinander zusammen. Die zur Pars inferior gehörende Nervenendstelle (M. i.) liegt am unteren Teile der medialen Wand der Pars und baut sich am höchsten Teile aus drei Zellenschichten auf, während die der Pars superior (M. s.) auf der unteren lateralen Seite der Pars sich befindet und aus zweizeiligem Epithel zusammengesetzt ist. In den beiden Septen des lateralen Bogenganges, welche stark in den Innenraum hineinragen, dringt stets das Mesenchym mehr oder minder ein; sie sind mit kubischen Zellen ausgekleidet.

Das Ganglion bewahrt noch die gleiche Lage wie im vorigen Stadium, es verschwindet hinten in die Gegend der Nervenendstelle der Pars inferior.

Stadium 6. (Tafelfiguren 11, 12 und 13, Tafel 1/2.)

Die grösste Länge der Larve misst etwa 13 mm. Alle Merkzeichen wie beim vorigen Stadium, nur etwas weiter gediehen. Konische Anlage der vorderen Extremitäten sehr deutlich. Nasenhöhle kommuniziert durch einen sehr feinen Kanal, die Choane, mit der Mundhöhle.

Der antero-posteriore Durchmesser des Hörbläschens beläuft sich auf 0,48 mm. Der scharfe Kamm der vertikalen Bogentasche ist vollständig verschwunden. Die Winkelstellung zwischen dem vorderen und hinteren Bogengange hat sich viel deutlicher ausgeprägt als im vorigen Stadium (Fig. 13). Über ihre Entstehung ist Krause der Meinung, dass der gemeinsame Schenkel dank dem rascheren Wachstum der beiden Bogengänge medianwärts verschoben wird, wo er nur geringen Widerstand findet. Ich erachte es jedoch für wahrscheinlich, dass das laterale Hervorwachsen der beiden Ampullen dabei auch von Wichtigkeit ist. Die Längsfurche des vorderen Bogenganges ist fast vollständig verschwunden, ihre Spur kaum noch erkennbar. Das vordere Ende des vorderen Ganges, die vordere Ampulle, erweitert sich. Erst von diesem Stadium an treten die Septa für den vorderen Bogengang auf. Das laterale Septum (Fig. 11, S. 3) dringt, im Mittelteil der Furche zwischen dem lateralen und vorderen Bogengange liegend, von aussen (etwas hinten) nach innen (etwas vorn) hinein; infolgedessen trägt dieser Taschenteil einen mehr oder minder zugeschärften Rand, d. h. er scheint in dorso-ventraler Richtung abgeplattet. Das mediale Septum (S. 4), welches nahe dem vorderen Bläschenpol, weit vorn von der Ebene des Ductus endolymphaticus liegt, dringt von medial (etwas vorn) nach aussen (etwas hinten) ein. Hier nimmt sich die Tasche ebenfalls etwas abgeplattet aus, aber leichter als beim vorhergehenden Teil. Was die hintere Bogentasche angeht, so ist ihr Wachstum beträchtlich fortgeschritten, und sie wird von der lateralen durch eine immer deutlicher werdenden Furche geschieden. Von Septen ist hier nur ein laterales (S. 5) zu bemerken. Die laterale Septumbildung geschieht dadurch, dass die die Tasche vom lateralen Bogengang trennende Furche hier ziemlich tief eingeschnitten hat; sie zieht von vorn oben nach hinten unten. Dadurch wird hier, wie bei den vorderen Taschensepten, ein abgeplatteter Taschenteil gebildet. Der von jener Furche nach oben befindliche breite Taschenabschnitt stellt die beträchtlich vergrösserte Ampulla posterior dar. Die vordere und hintere Tasche wird durch eine flache, medio-lateral laufende Vertiefung begrenzt (Fig. 11 u. 13).

Erheblich fortgeschritten ist das Wachstum des äusseren Bogenganges (Fig. 11 u. 13, l. B.), so dass er hier schon als ein selbständiger Gang isoliert ist. Dies geschieht dadurch, dass die beiden Dellen, welche im vorigen Modelle nur als eine seichte Grube sich erwiesen hatten, hier tiefer eingedrungen und miteinander zusammengetroffen sind; diese Stelle ist resorbiert und jetzt kommt eine senkrechte, von oben nach unten durchgehende Spalte zustande. Die obere Öffnung dieser Spalte, frühere obere Delle (Septum), stellt einen von vorn nach hinten gerichteten, seitlich mehr oder minder abgedrückten Längsschlitz dar, welcher eine Länge von etwa 0,09 mm und eine Breite von 0,04 mm zeigt. Er wird abwärts steigend allmählich enger, besonders nimmt seine Breite beträchtlich ab, fast auf die Hälfte. Die untere Öffnung hat beiläufig dieselbe Grösse wie die obere und entsteht in einer Furche, welche die Pars inferior von der lateralen Bogentasche abtrennt. Wie im vorigen Modelle angedeutet, zieht sie schief von medial vorn nach lateral hinten und ist etwa 0,09 mm lang und 0,03 mm breit. Die obere Öffnung setzt sich nach vorn medial in eine seichte Rinne fort, welche ihre ungefähre zukünftige Fortschrittrichtung andeutet und schliesslich in das laterale Septum der vorderen Bogentasche übergeht. — Es ist zu bemerken, dass der laterale Gang vorne sich lateralwärts bedeutend vorwölbt, wodurch besonders an der Unterfläche eine schiefe Richtung (wie angegeben, von medial vorn nach lateral hinten) der unteren Öffnung deutlich hervortritt; diese Erweiterung ist nichts anderes als die laterale Ampulle (Fig. 13, l. A.), welche sich im folgenden Stadium sehr deutlich ausbilden wird. Die Furche zwischen dem vorderen Ende des lateralen Ganges und dem vorderen Gange ist ziemlich deutlich ausgeprägt.

Von den eben erwähnten dreierlei Taschen wird ein dreieckiges Feld umgeben, welches sich von oben her gut erkennen lässt und den Körper des Utriculus darstellt. Die Pars inferior (P. i.) hat sich vergrössert und wird abwärts erweitert von der lateralen und hinteren Tasche durch eine deutliche Furche getrennt. — Die mediale Fläche des Labyrinthes weist keine Besonderheit auf, geht ohne bemerkliche Grenze in die Pars inferior über. Der Saccus endolymphaticus hat in diesem Stadium eine erhebliche Erweiterung erfahren, indem sein antero-posteriorer Durchmesser bedeutend zunimmt; also erscheint er seitlich, im Gegensatz zu dem vorigen Stadium, sehr abgeplattet. Er erscheint besonders nach vorn erweitert, wovon man sich leicht dadurch überzeugt, dass er von der vorderen Bogentasche durch eine äusserst tiefe Rinne getrennt ist. Der Ductus endolymphaticus (D.) verursacht auf der medialen Labyrinthfläche eine Längsleiste.

Mikroskopisch (Textfig. 6, 7 u. 8). Die Nervenendstellen sind hier, entsprechend der Differenzierung der äusseren Form, in mehrere Abteilungen getrennt. Aus dem gemeinsamen Neuroeptithel, welches

im vorigen Stadium nur zwei mit der kubischen Epithelzone verbundene Maculae für die Pars superior und inferior zeigte, sind die Macula (Crista) acustica anterior, lateralis, Mac. utriculi und Mac. partis inferioris und noch von letzterer die Mac. (Cr.) ac. posterior mehr oder minder gut differenziert. Die äusserlich deutlich gewordene Ampulla anterior trägt an ihrer lateralen Wand die Mac. (Cr.) acustica anterior, ein kleines Neuroepithel, das aus zwei Zellenreihen besteht. Das letztere setzt sich mit der kubischen Epithelzone nach hinten unten in die sehr ausgedehnte Nervenendstelle fort, welche ebenfalls aus einer zweizeiligen Zellenschicht zusammen-

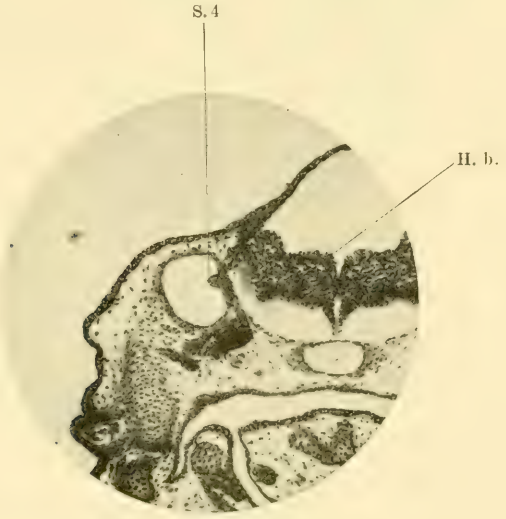

Textfigur 6.

Stadium 6. Vorderer Labyrinthabschnitt. H. b. Hirnblase. S. 4. mediales Septum für vorderen Bogengang.

gesetzt wird; es ist die Macula utriculi (M. s.). Nach lateral oben steht dieselbe mittels der kubischen Zellenzone direkt mit der Mac. acustica lateralis auf der lateralen Wand der Ampulla lateralis in Zusammenhang. Weiter rückwärts geht die Macula utriculi in das äusserst umfangreiche Neuroepithel der Pars inferior (M. i.) über, das sich von oben von der zylindrischen Epithelschicht des Ductus endolymphaticus fortsetzt. Diese Macula übertrifft die anderen nicht nur an Grösse, sondern auch an Epithelhöhe, indem sie sich am höchsten Teil aus drei Zellenschichten aufbaut. Sie zeigt jedoch noch keine Andeutung der Differenzierung zu der Macula lagenae, Mac. partis basilaris und Mac. partis neglectae, sondern bleibt einfach. Nach hinten ist sie durch eine niedrige Zellenzone mit einem

Textfigur 7.

Stadium 6. Mittlerer Labyrinthabschnitt. M. s. Macula der Pars superior. S. e. Saccus endolymphaticus. S. 3. laterales Septum für vord. Bogengang.

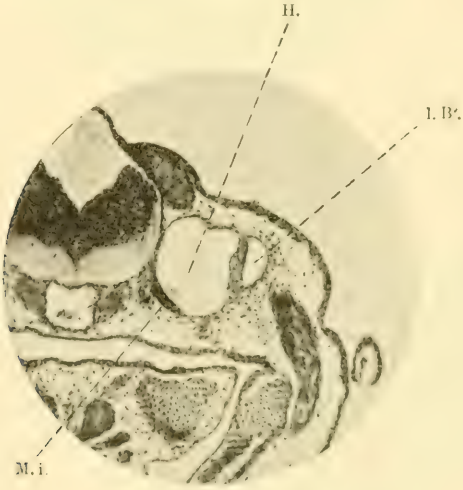

Textfigur 8.

Stadium 6. Hinterer Labyrinthabschnitt. H. Hörbläschen. l. B. lateraler Bogengang (schon isoliert). M. i. Macula der Pars inferior.

hohen Epithelteil verbunden, der sich auf der lateralen unteren Seite der Ampulla posterior befindet und an Umfang sehr klein ist; es stellt die Macula ac. posterior dar.

Der Binnenraum des Saccus (S. e.) und Ductus endolymphaticus ist mehr oder minder erweitert; seine Ausmündungsstelle liegt ein wenig oben von der Mitte der medialen Labyrinthwand.

Auf den Septen ist das bekleidende Epithel stets höher, kubisch, als den anderen indifferenten Teilen. Beachtenswert ist es, dass das Epithel an der lateralen Fläche der Innenwand des abgeschnürten lateralen Bogenganges im allgemeinen sehr niedrig, platt ist, während es sich an deren medialer, labyrinthärer Fläche stets höher, niedrig kubisch erweist und die an der Konkavität des Bogenganges vorkommende Raphe darstellt.

Das Mesenchymalgewebe um das Labyrinth hat begonnen, an dessen lateralem Umfang eine mehr oder minder geformte Anordnung anzunehmen. Besonders kann man nach aussen vom lateralen Bogengang das erste Auftreten knorpeligen Gewebes finden, so dass hier antero-posterior gelegene längliche Bindegewebszellen zu rundlichen umgewandelt eine dicke Schicht bilden. Nach aussen davon folgt noch eine längliche Kerne führende Bindegewebsfaserschicht. Es darf daraus geschlossen werden, dass die Knorpelbildung erst in der lateralen Umgebung des horizontalen Bogenganges auftritt, während an anderen Stellen noch keine Andeutung davon zu ersehen ist. Bei einer anderen Larve von 13 mm Körperlänge, die mit der dargestellten in gleichem Entwickelungszustand steht, und welche ich mit Bismarckbraun gefärbt hatte, konnte ich den vorknorpeligen Teil durch den braunen Farbenton mit Bestimmtheit unterscheiden.

Stadium 7. (Tafelfiguren 14, 15 und 16, Tafel 2.)

Die Larve hat eine höchste Länge von 19—20 mm; die Kopflänge beträgt etwa 5 mm. Die Nasenhöhle kommuniziert durch die breite Choane mit der Mundhöhle. Vordere Extremität in Ober- und Unterarm gegliedert. Schwimmhautbildung zwischen den Fingern. Die Sprossung der hinteren Extremität erst äusserlich erkennbar.

Äusserlich hat das einen antero-posterioren Durchmesser von 0,44—0,58 mm zeigende Labyrinth alle Bestandteile, welche dem ausgewachsenen Tiere zukommen, doch ist es noch viel einfacher. Der vordere Bogengang (v. B'.) hat sich vollständig isoliert und ist noch mehr oder minder von oben nach unten abgeplattet. Er verläuft von oben hinten medial nach unten vorn lateral, sein unteres Ende biegt plötzlich unten lateral ab und erfährt eine ansehnliche Erweiterung, die vordere Ampulle. Das laterale Septum des Ganges zeigt eine deutliche Neigung, indem hier der Gang selbst, wie oben auseinandergesetzt, schief geneigt läuft, während im vorigen Modelle das Septum und der Gang mehr horizontal standen. Die Abschnürung

des hinteren Bogenganges (h. B.) ist weit fortgeschritten, so dass das laterale Septum sich sehr vertieft und sogar das mediale (S. 6), das im vorigen Stadium keine Spur aufwies, hier ziemlich deutlich ausgeprägt ist. Dieses Septum dringt von medial nach lateral (etwas vorn) ein; dadurch werden der hintere Gang und die hintere Ampulle voneinander sehr deutlich geschieden und stossen hinten unten in einem scharfen Winkel miteinander zusammen. Der laterale Bogengang (l. B'.) eilt im Wachstum stets den anderen voraus; er springt stark lateral vor. Die Spalte, welche ihn vom Utriculus trennt, ist länger und breiter geworden. Wie schon im vorigen Sta-

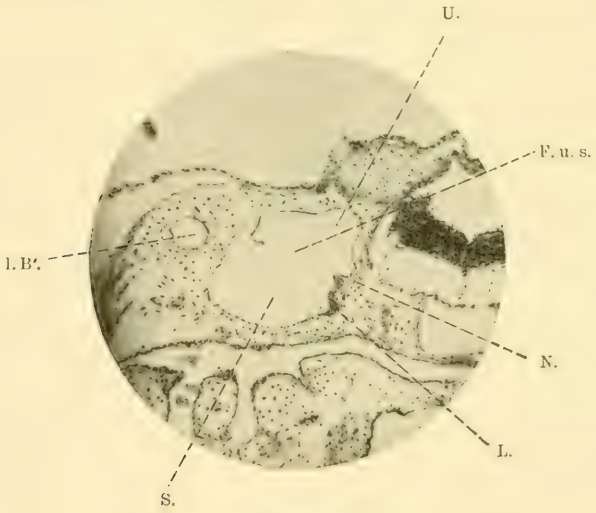

Textfigur 9.

Stadium 7. F. u. s. Foramen utriculo sacculare. L. Lagena. l. B'. lateraler Bogengang. N. Macula neglecta. S. Sacculus. U. Utriculus.

dium angedeutet, schreitet diese Trennung hauptsächlich in vorn-medialer Richtung fort. Die Messung der Spalte ergibt folgendes. Am rechten Modelle, der obere Schlitz: Länge 0,18, Breite 0,05 mm; der untere: Länge 0,2, Breite 0,06 mm. Am linken Modelle, der obere Schlitz: Länge 0,14, Breite 0,06 mm; der untere: Länge 0,17, Breite 0,06 mm. Die Ampulla lateralis (l. A.) ragt anschwellend weit lateral hervor, ihre vordere Fläche flacht sich plötzlich ab und ist unterhalb der vorderen Ampulle verschwunden. Die Pars inferior (P. i.) ist von der Umgebung stark abgesetzt, besonders medial ist ihre Begrenzung gegen die Pars superior sehr deutlich.

Der Saccus endolymphaticus (D.) scheint seinen antero-posterioren Durchmesser etwas vermindert zu haben. Der Ductus

Fig. 1.

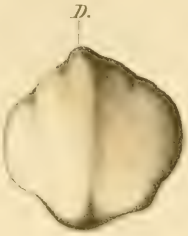

Fig. 2.

Fig. 3.

Fig. 4.

Fig. 5.

Fig. 6.

Fig. 7.

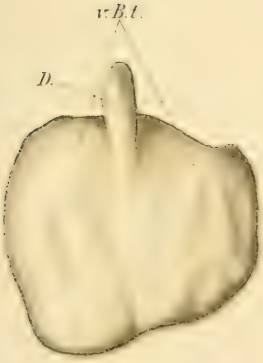

Fig. 8.

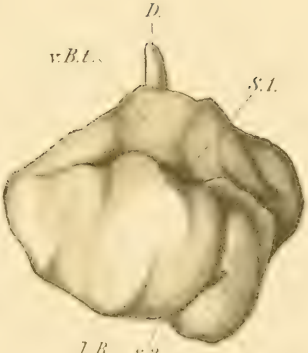

Fig. 9.

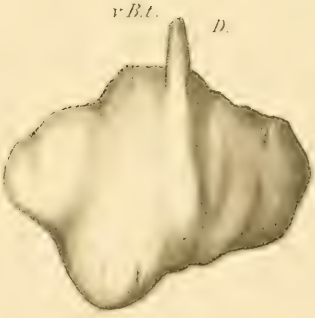

Fig. 10.

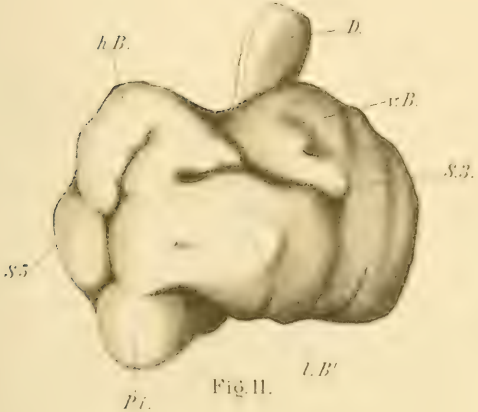

Fig. 11.

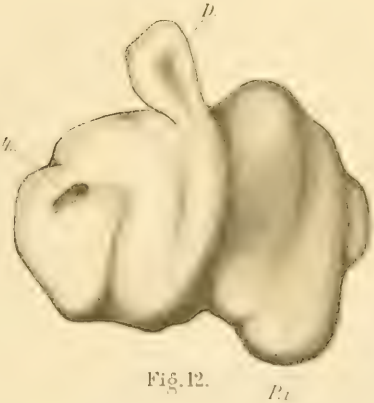

Fig. 12.

Verlag von J. F. Bergmann, Wiesbaden.

Königl. Universitätsdruckerei H. Stürtz A.G. Würzburg.

ist vom vorderen Bogengang durch eine von lateral oben nach medial unten ziehende, ziemlich tiefe Furche begrenzt.

Hinter der medialen unteren Abteilung des Labyrinthes fällt zuerst ein kleiner, medialwärts (etwas nach unten) hervorgewölbter Vorsprung auf, welcher vorn nach oben von der Übergangsstelle der hinteren Ampulle zum Utriculus, weit hinten von der Ebene des Ductus endolymphaticus steht. Er ist klein und stellt die Lagenaausstülpung (L.) dar; während sie gegen den Sacculus keine deutliche Begrenzung aufweist, ist sie vom Utriculus (U.) durch eine verhältnismässig deutliche Längsfurche abgegrenzt.

Mikroskopisch (Textfig. 9). Entsprechend der äusseren Gestaltung hat sich das Labyrinth erheblich kompliziert. Die vorderen und lateralen Maculae acusticae sind zufolge der Erweiterung der betreffenden Ampullen sehr deutlich geworden und von der Macula utriculi gut geschieden. Die vordere Macula hat an ihrem höchsten, hügelartig hervorragenden Teil zwei Zellschichten, während zwei andere Maculae aus dreizeiligen Zellenschichten bestehen. Die Macula utriculi hängt aber noch durch mehr oder minder höhere Epithelzonen mit zwei anderen Nervenendstellen zusammen. An der ventralen oder konkaven Seite dieser beiden Bogengänge zeigt sich das Wandepithel ein wenig höher, und stellt die Raphen, d. h. die rückgebildeten Verwachsungsstellen der Einstülpungssepta dar.

Von der lateral-oberen Wand des Labyrinthes steigt eine Epithelfalte medial-unten herab und steht der Falte der Pars neglecta gegenüber, von welcher bald die Rede sein wird; sie ist dünn, so dass man auf Frontalschnitten die Zellenschichten der beiden Flächen nicht gut unterscheiden kann. Der Zwischenraum zwischen diesen beiden Falten verengt sich nach und nach von allen Seiten her und wird endlich zu einem sehr engen Foramen (Canalis) utriculosacculare (F. u. s.). Näheres weiter unten.

Vollständig getrennt hat sich die Macula ac. posterior vom gemeinsamen Neuroepithel der Pars inferior und ragt hügelartig hervor. Hier ist eine minimale Randzone zu finden; die Macula besteht aus zwei bis drei Zellenschichten. Der Zusammenhang mit der Macula partis inferioris ist völlig verschwunden. Diese Nervenendstelle trennt sich also am frühesten vom gemeinsamen Neuroepithel der Pars inferior. Kaum erkennbar ist die Differenzierung der Maculae der Lagenaausstülpung und der Pars neglecta vom letzteren. Die Pars neglecta (N.) repräsentiert die hintere obere Fortsetzung des übrigen Epithelteils oder der Macula sacculi und geht unten in zwei andere Maculae über. Ihr hohes Epithel setzt sich über die Spitze der Falte in das niedrige der oberen oder utriculären Fläche fort. Die Macula neglecta, welche an der unteren Fläche der medialen Labyrinthfalte gelegt ist, bildet eine nach innen gerichtete leichte Vertiefung. Auch trägt die Macula lagenae (L.) ein hohes Epithel, welches sich unten hinten von der Macula sacculi fortsetzt und

unterhalb der Pars neglecta eine bedeutende Aushöhlung zeigt. Äusserlich springt die Lagena nach aussen (medialwärts) vor.

Man hat denjenigen Epithelteil, welcher vom gemeinsamen Neuroepithel der Pars inferior noch übrig bleibt, wohl als die Macula sacculi anzusehen; sie geht vorn oben in das einschichtige cylindrische Epithel, welches die ganze Wand des Ductus endolymphaticus auskleidet, über. Die Ausmündungsstelle des letzteren liegt ebenfalls ein wenig nach oben von der Mitte der medialen Labyrinthwand. Der Saccus endolymphaticus trägt eine einschichtige kubische Zellenschicht. Der hintere Bogengang ist schon völlig vom Utriculus resp. hinteren Teil des lateralen Ganges getrennt, aber die Wände beider berühren sich, weshalb auf dem Modell die beiden nicht voneinander gesondert erscheinen. Der Umfang dieser Trennung ist sehr kurz, er misst auf Schnitten beiderseits nur etwa 0,07 mm.

Erst von diesem Stadium an tritt das perilymphatische Gewebe deutlich auf; es besteht aus einem Netzwerk feiner Fäserchen mit unregelmässig geformten Kernen. Durch dasselbe wird der schon entstandene Ohrkapselknorpel und das Labyrinth an den Stellen in Verbindung gesetzt, an welchen sich beide nicht direkt berühren. Am deutlichsten ausgebildet ist es ausserhalb des lateralen Ganges (l. B′.), wo der Ohrknorpel am frühesten auftritt; hier umgibt es den Gang von allen Seiten her. Nach vorn zu setzt sich das Gewebe bis nach ausserhalb von der lateralen Ampulle fort.

Um die Ohrkapsel, besonders den schalleitenden Apparat, genauer zu untersuchen, habe ich von einer mit diesem Stadium in gleicher Entwickelungsstufe stehenden Larvenserie (18 mm lang, nur ein wenig jünger) ein Plattenmodell (Fig. 20) rekonstruiert. Die Serie war mit Hämatoxylin-Eosin gefärbt, um die exakte Begrenzung des fertigen Knorpels deutlich kontrollieren zu können, weil die einfache Stückfärbung mit Boraxcarmin zu diesem Zweck sich nicht genügend eignet.

Der grösste Teil der Ohrkapsel ist verknorpelt. Wenngleich sehr kurz, nur 1—2 Schnitte lang, tragen der vordere und laterale Bogengang (l. B′.) je ein knorpeliges Septum semicirculare. Die vordere und hintere Kuppel, die obere, laterale und untere Wand der Ohrkapsel sind schon verknorpelt, während der grösste Teil der medialen Wand, abgesehen von vorderen und hinteren kleinen Teilen, keinen Knorpel zeigt; diese Wand zeigt noch eine weite Lücke, durch welche der Nervus acusticus und Ductus endolymphaticus ein- und austreten. Dieser Zustand bleibt bei Fischen lebenslang erhalten. Den vorderen Anteil der Knorpelkapsel durchbohrt das grosse Facialisbündel.

Was den schalleitenden Apparat anlangt, so kann man unterhalb des lateralen Bogenganges (l. B′.) eine unverknorpelte Spalte finden, welche nichts anderes ist, als die ursprüngliche Fenestra ovalis (F.). In diesem Stadium weist sie eine schmale, ellipsoide,

von vorn nach hinten ziehende Spalte auf, welche eine Länge von 0,14 mm hat und eine Breite von 0,06 mm besitzt. Sie ist vollständig von einer bindegewebigen Verschlussplatte ausgefüllt. Das Modell (Fig. 20) demonstriert in 50facher Vergrösserung das nähere Verhalten am linken Ohre. Der die Fenestra umgebende Knorpelteil ist sehr dünn, er erscheint auf dem Frontalschnitt spitz. Die Fenestra wird bisher von den einen Autoren als sekundär auf der völlig verknorpelten Ohrkapselwand entstanden angenommen, während die anderen die entgegengesetzte Ansicht haben, dass sie eine von Anfang an nicht verknorpelnde Spalte repräsentiert. Ich habe an jüngeren Stadien, als die vorliegende Larve ist, keine vollständig verknorpelte Ohrkapsel angetroffen, weshalb ich die Fenestra als präformiert ansehen möchte.

Mit dem medialen Teil ihrer ventralen Wand steht die Ohrkapsel mit der Parachordalplatte in unmittelbarem Zusammenhang. Nach aussen von ihr ist das Quadratum schon als eine ansehnliche Knorpelmasse aufgetreten.

Stadium 8. (Tafelfiguren 17, 18 und 19, Tafel 3/4.)

Die Larve hat eine höchste Länge von 24,5 mm, die Kopflänge beträgt etwas über 5 mm. Sprossung der hinteren Extremitäten stark ausgebildet, seitlich abgeplattet und klappenartig.

Das Labyrinth besitzt einen antero-posterioren Durchmesser von 1,2 mm. Seine äussere Gestaltung ist sehr dem Wachsplattenmodelle des erwachsenen Onychodactylus-Labyrinth ähnlich, welches ich früher angefertigt und schon beschrieben habe (17). Der vordere Bogengang (v. B'.) ist sehr lang und vom Utriculus weit entfernt, indem zwischen beiden ein weiter Raum zu bemerken ist; er wölbt sich nach oben stark hervor und zeigt eine cylindrische Form, von der mehr abgeplatteten des vorigen Modells sehr abweichend. Auch hat sich die Ampulle gut weitergebildet und setzt sich vom vorderen Teile des lateralen Bogenganges (l. B'.) deutlicher ab. Der hintere Bogengang (h. B'.) hat sich sehr verlängert und zeigt die Neigung, sich vom hinteren Teile des lateralen und dem Utriculus immer mehr zu entfernen. Er umfasst im vorigen Stadium zwischen seinen beiden, oberen und unteren, Schenkeln einen Winkel, im vorliegenden ist derselbe aber mehr abgerundet, hufeisenförmig umgeformt; an dieser Stelle kann man von hinten her das hintere Ende des lateralen Bogenganges in den Utriculus eintreten sehen, was bis dahin nicht deutlich ausgeprägt war. Der Bogengang selbst ist noch mehr oder minder seitlich komprimiert, während die Ampulle mit deutlicher Abschnürung nach oben-vorn in den sehr angeschwollenen Sinus posterior (S. u. p.) des Utriculus übergeht. Der erheblich verlängerte laterale Bogengang beschreibt über die Hälfte eines Kreises; sein vorderes Drittel schwillt beträchtlich spindelförmig zur Ampulla

lateralis an und geht nach vorn unten hinten von der vorderen Ampulle in den Utriculus über, während das hintere Ende, wie schon angegeben, zwischen beiden Schenkeln des hinteren Bogenganges versteckt liegt, oben und unten je einen kurzen Zwischenraum aufweisend. Dieser Abschnitt wird vom Sinus posterior utriculi durch eine von oben nach unten laufende Längsvertiefung geschieden.

Die äussere Begrenzung des Utriculus (u.) ist sehr deutlich geworden, und zwar ist auf der medialen Fläche der ganze Utriculus von der Pars inferior durch eine breite tiefe geknickte Furche abgesetzt. Die Spitze dieser Knickung liegt weit nach hinten vom Ur-

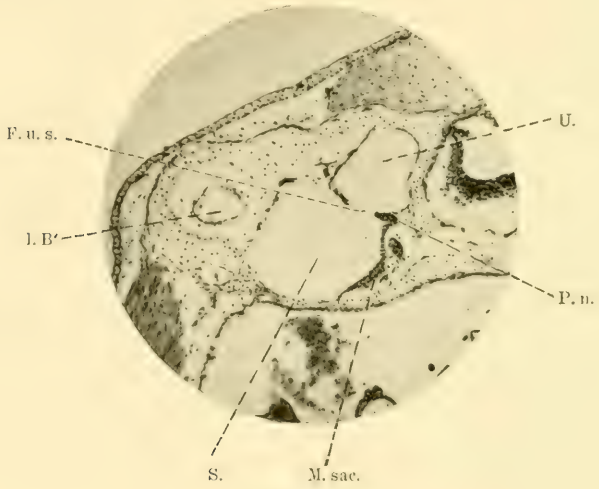

Textfigur 10.

Stadium 8. F. u. s. Foramen utriculo sacculare. l. B'. lateraler Bogengang. M. sac. Macula sacculi. P. n. Pars neglecta. S. Sacculus. U. Utriculus.

sprung des Ductus endolymphaticus; ihr vorn-unten ziehender Schenkel trennt ihn vom Sinus anterior, der hinten-unten laufende trennt den Sinus posterior vom Sacculus (Pars inferior).

Beträchtlich angeschwollen, stellt der Sacculus (S.) eine kugelförmige Auftreibung dar. Die aus seinem medial-hinteren Abschnitte medial hervorragende Lagena (L.) ist sehr vergrössert und weist eine Kugelform auf; sie wird hinten von der Ampulla posterior, vorn vom Sinus posterior durch je eine tiefe Furche geschieden, deren letztere verhältnismässig breit ist, vorn bis zur Medialseite der Pars neglecta reicht und den allmählich entstehenden, horizontal von hinten nach vorn laufenden Ductus perilymphaticus aufnimmt. Derselbe dringt hinten zwischen dem Sinus posterior und der Ampulla posterior tief hinein und geht entlang dem hinteren Ende des lateralen

Bogenganges nach aussen. Die Lagena schickt auf ihrer oberen Fläche in der Mitte einen leichten Vorsprung aufwärts, welcher nichts anderes ist, als der erste Beginn der Pars basilaris (Textfig. 11, P. b.). Da er sich auf dem Modell nur auf 1—2 Wachsplatten erstreckt, also etwa nur 0,04 mm lang ist, so lässt er sich nicht deutlich erkennen, während er auf Schnittpräparaten klar zu sehen ist. Die Pars neglecta ist äusserlich nicht gut erkennbar. Der Sacculus springt aufwärts weit vor.

Der Saccus endolymphaticus (S. e.) ist stark nach vorn gewachsen; er erscheint als eine grosse Blase, und seine obere Fläche steht mit dem höchsten Utriculusteil fast in gleicher Ebene.

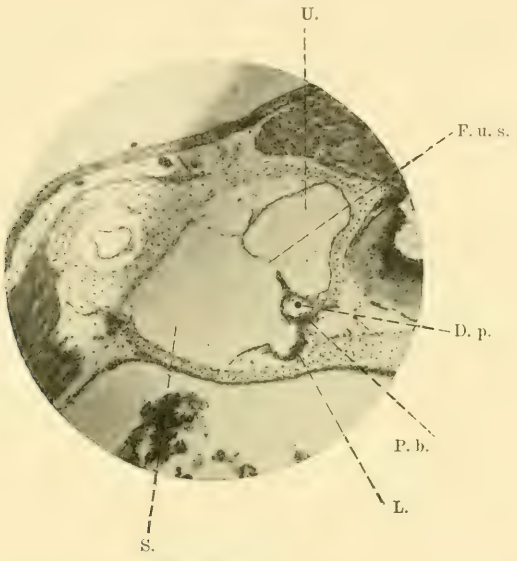

Textfigur 11.

Stadium 8. **D. p. Ductus perilymphaticus. F. u. s. Foramen utriculo sacculare. L. Lagena. P. b. Pars basilaris. S. Sacculus. U. Utriculus.**

Mikroskopisch (Textfig. 10, 11 u. 12). Die Begrenzung des Utriculus (U.) ist sehr deutlich geworden, er besitzt eine im Längsdurchmesser von oben medial, nach aussen lateral ziehende Eiform, deren breites Ende abwärts gerichtet ist. Hinten stülpt sich seine mediale Wand erheblich medialwärts aus und bedeckt, durch eine tiefe Spalte geschieden, die Lagena von oben her; dieser Teil repräsentiert den Sinus posterior. Das Foramen utriculo-sacculare (F. u. s.) hat sich nach und nach verengt und besitzt eine höchste Breite (mediolateral) von 0,12 mm und eine höchste Länge (antero-posterior) von 0,16 mm; seine Öffnungsebene steht nicht richtig horizontal, sondern stets von

lateral oben nach medial unten geneigt. An der unteren Seite des vorderen Utriculusteils kann man eine umfangreiche Nervenendstelle vorfinden, welche an der höchsten (Macula utriculi) Stelle aus zwei oder dreizeiligen cylindrischen Zellenschichten aufgebaut ist; die oberflächlichen Zellen tragen kurze Härchen und haben eine kernlose Randzone, welche mit Anilinblau gut färbbar ist. Ausserdem bemerkt man hier eine dünne Lage von Kalkkristallen. Nach aussen vorn setzt sich die Macula in die Mac. ac. anterior fort, welche auf der lateralen unteren Ampullenwand eine sehr hohe mehrzeilige Zellenschicht aufweist und als Crista innen stark hervorragt. Lateral-

Textfigur 12.

Stadium 8. Ductus endolymphaticus. D. e. Duct. endolymph. S. Sacculus. U. Utriculus. Z. eigentümliche Epithelzellen der medialen Ductuswand.

wärts geht die Macula utriculi in die Mac. ac. lateralis über, welche umfangreicher ist als die vordere und eine viel höhere Epithelschicht trägt; innen aber ragt sie nicht hervor. Diese beiden Nervenendstellen tragen eine mehr oder minder deutliche Randzone und gut ausgebildete Härchen. Der vordere Bogengang ist vom Utriculus weit entfernt; die Länge seines Gebietes beläuft sich auf etwa 0,2 mm, während die des lateralen Ganges 0,48 mm misst. Der obere und untere Schenkel des hinteren Ganges ist vollständig vom lateralen getrennt; berührt ihn aber an der Spitze des Hufeisens. Von der unteren lateralen hinteren Wand der Ampulla posterior ragt die Crista posterior als ein hoher Flügel vor, welcher aus zwei bis

drei Zellenschichten bestehend, eine feine Randzone und äusserst lange Härchen besitzt.

Der Saccus endolymphaticus ist vorwärts sehr erweitert und dem lateralen Teil der Decke der Rautengrube aufgelagert; seine Wand ist mit einschichtigem kubischem Epithel ausgekleidet. Der Ductus endolymphaticus (D. e.) durchsetzt die schon verknorpelte mediale Ohrkapselwand schief von oben medial nach unten lateral und steigt dicht der unteren medialen Wand des Utriculus anliegend herab, um vorn von der Pars neglecta auf dem unteren Teil der medialen Sacculuswand mit mehr oder minder trichterförmig erweiterter Öffnung auszumünden. Seine Wand trägt eine im grossen und ganzen einschichtige kubische Zellenschicht, aber an der unteren (medialen) Wand erfährt das Epithel eine eigentümliche Umwandlung, worauf ich auch schon bei Cryptobranchus japonicus, Onychodactylus und Salamandra maculosa als Ependymalanordnung der Wandzellen aufmerksam gemacht habe. Mit breiter Basis gegen das Ductuslumen schauende kegelförmige Zellen (Textfig. 12, Z.) werden lateralwärts nach und nach schmäler und an ihrem kernlosen Teil findet man feine mehr oder minder geschlängelte Streifen, welche sich an dem peripheren bindegewebigen Häutchen anhaften. Der Streifen tingiert sich mit Anilinblau gut.

Der Sacculus (S.) hat im grossen und ganzen eine rundliche Form, welche lateral oben beträchtlich nach aussen vorspringt. Die umfangreiche Nervenendstelle auf seiner medialen Wand (M. sac.) geht oben vorn mit cylindrischem Epithel an der Ausmündungsstelle des Ductus in das seine medial-untere Wand auskleidende Epithel über. An höherer Stelle trägt die Macula sacculi eine mehrzeilige Zellenschicht, welche eine deutliche, bisweilen pigmentierte Randzone repräsentiert; ihre freie Oberfläche ist glatt und trägt deutliche Härchen. Kalkkristalle sind hier reichlich vorhanden. Nach oben hinten setzt sich die Macula unmittelbar in die Macula neglecta (P. n.) fort. Die letztere ist weiter fortgeschritten, auf Frontalschnitt ist sie von lateral oben nach medial unten geneigt. Unten findet man ein Querschnittbild des wachsendes Ductus perilymphaticus (D. p.), welcher die Sacculuswand etwas nach aussen zu drücken scheint; damit hat hier die eigentliche Form der Pars neglecta zu entstehen begonnen. Ich möchte annehmen, dass die weitere laterale Verschiebung des Ductus im Sacculusraum die untere Begrenzung der Pars neglecta allmählich deutlich macht, bis sie endlich die definitive Gestaltung erreicht. Daraus erhellt, dass die Pars neglecta nicht durch Ausstülpung der Labyrinthwand, sondern vielmehr durch die zweimalige Einstülpung entstanden ist. Das laterale Vorrücken des Ductus erklärt es, dass in ausgewachsenem Zustand die Wand, äusserst dünn werdend, eine feine Membran darstellt; die bekleidenden Epithelzellen, welche im Larvenstadium sehr hoch sind, sind hier durch den Zug äusserst platt und lang gezogen. Die Macula neglecta be-

steht aus zwei- oder dreireihigen Zellenschichten und erweist sich als einen niedrigen Hügel; ihr unterer Schenkel (Boden) trägt noch cylindrisches Epithel und geht unten allmählich in die Macula sacculi über.

Bei diesem Stadium stellt die Lagena (L.) eine medial hervorragende Blase dar, welche unterhalb des Sinus posterior eine untere Fortsetzung der Pars neglecta bildet. Ihre Länge (dorso-ventrale) beträgt etwa 0,16 mm, die Länge ihrer Ausmündung 0,12 mm. Sie wird äusserlich von Sinus und Pars neglecta durch den perilymphatischen Raum geschieden. Die Wandung trägt cylindrisches Epithel, das durch die Ausmündung heraus auch in deren näherer Umgebung sich ausbreitet und endlich weiter peripher in das platte indifferente Epithel übergeht. Die Macula liegt an der medialen Lagenawand und besteht aus einer zwei- oder dreizeiligen Zellenschicht. Die Ausmündungsstelle ist etwas verengt. Im mittleren Teil trägt die Lagena eine von ihrer lateral-oberen Wand aufwärtsragende Ausstülpung, Pars basilaris (P. b.), welche hier sehr deutlich ausgeprägt ist, wenn sie auch am Modell, wie schon erwähnt, nicht gut zu erkennen war. Die Lagena und Pars basilaris berühren medial den unteren Teil des Ductus perilymphaticus. Die ein hohes cylindrisches Epithel tragende Macula basilaris liegt an der oberen Wand der Pars basilaris. Dieselbe stellt also eine sekundäre Ausstülpung der Lagena dar.

Das perilymphatische Gewebe ist in diesem Stadium beträchtlich weiter gebildet, so dass das ganze Labyrinth mit den drei Bogengängen überall von demselben umgeben wird, abgesehen von einigen Stellen, der oberen medialen Wand des Utriculus und der sehr dünnen unteren Sacculuswand, wo sich das Labyrinth fast direkt der Ohrkapsel anschmiegt. Besonders reichlich ist es in dem Raum ausgebildet, welcher aussen vom Utriculus, unten vom Sacculus und lateral oben von der Ohrkapsel umgeben wird. In diesem Stadium ist ein beträchtliches Spatium meningeale im lateralen unteren Teil der Schädelhöhle aufgetreten; auch kann man erkennen, dass am unteren Teil der schon verknorpelten medialen Ohrkapselwand ein grosses Foramen perilymphaticum für den Ductus perilymphaticus vorhanden ist, welcher aufwärts steigend unterhalb der Pars neglecta nach hinten biegt; dann geht er zwischen der letzteren und dem Sinus posterior durch und kommt zwischen das untere hintere Ende des lateralen Bogenganges und die laterale Seite der Ampulla posterior, um schliesslich lateral ziehend zwischen den lateralen Gang und Sacculus zu gelangen. Von hier lässt er sich nicht weiter verfolgen. In seinem Verlaufe innerhalb der Ohrkapsel schickt er einen Fortsatz, Recessus partis basilaris, zum unteren Boden der Pars basilaris. Nach aussen vom Sacculus und Utriculus ist ein Spatium noch nicht wahrzunehmen.

Die Verknorpelung der Ohrkapsel ist sehr fortgeschritten, so dass ihre mediale Wand, welche beim vorigen Stadium noch ein grosses

Fenster aufwies, hier nur einige feine Löcher für verschiedene Organe darbietet. Es ist also keinem Zweifel unterworfen, dass der Verknorpelungsprozess bis zu den früher ausgebildeten Organen fortschreitet, wodurch die betreffende Wand nach und nach geschlossen wird. Die vorhandenen Löcher sind noch weiter als im ausgebildeten Zustand; es sind drei verschiedene Arten: Foramen endolymphaticum, Foram. perilymphaticum (noch einfach) und Foramina acustica. Die letzteren sind gross und zwei an der Zahl. Ich hatte beim erwachsenen Hynobius gesehen, dass ausser diesen beiden Löchern, Foramen acusticum anterius und posterius für die betreffenden Zweige des Hörnerven, noch eine Anzahl von anderen feinen (3 bis 6) vorhanden sind, welche für den Sacculus bestimmte feine Nervenäste durchgehen lassen. Es ist wohl zu vermuten, dass das einfache weite Foramen posterius bei weiterer Entwickelung durch feine Knorpelbalken in komplizierte Fächer abgeteilt wird; ich habe an dem vorliegenden Material beiderseits je eine feine Spalte auf der medialen Ohrkapselwand gesehen, wobei aber nicht klargelegt werden konnte, ob es sich um ein Loch für Nerven, oder ein Gefässloch, handelt. Der vordere und laterale Bogengang hat ein deutlich knorpeliges Septum semicirculare erhalten, während beim hinteren ein solches noch vollständig fehlt und nur eine Andeutung davon in einer medialwärts hervorragenden Knorpelplatte zu sehen ist. Es ist sehr wahrscheinlich, dass dieselbe zu einem vollständigen Septum posterius heranwächst.

Bezüglich des schalleitenden Apparates habe ich ebenfalls aus dieser Serie ein Wachsplattenmodell rekonstruiert (Fig. 21). Während beim vorigen Modelle die Fenestra ovalis nur eine von vorn nach hinten laufende Längsspalte darstellte, hat sie hier eine bemerkenswerte Veränderung erlitten. Die Spalte (F.) hat an der ventralmedialen des lateralen Bogenganges (l. B'.) an Länge beträchtlich zugenommen. Von ihrem vorderen Ende ragt ein knorpeliger Vorsprung (K.) unten von der Verschlussplatte, nach hinten lateral hervor, welcher zapfenförmig mit einer verhältnismässig schmalen Wurzel von Ohrkapselknorpel am vorderen Fenestrarande ausgeht und mit seiner stumpfen rundlichen Basis medial gerichtet steht. Diese etwas verdickte Basis verursacht auf der Knorpelwand eine leichte Vertiefung, während ihre relativ scharfe Spitze sich lateralwärts richtet und die untere Knorpelfläche weiter lateral überschreitet. Somit ist die Fenestra vorn erheblich medialwärts ausgebreitet, während sie, nach hinten einen viel engeren seitlichen Durchmesser aufweisend, schliesslich mehr oder minder zugespitzt endigt, wobei man von einer geknickten, mit der Konvexität lateral gerichteten Spalte sprechen kann. Daraus erhellt, dass die eben auseinander gesetzten Befunde mit den bei Kammolche von Stöhr (33) erhobenen übereinstimmen, aber nicht mit der Ansicht von Fuchs (7), nach welcher die von der Fenestra ausgehende Spalte das Oper-

culum allmählich abschnürt. Sollte die Meinung von Fuchs richtig sein, dann würde bei Salamandra jene Spalte nach medial hinten fortschreiten, während dies bei unserem Tiere in vorn-medialer Richtung geschieht; es würde sich also die Verwachsungsstelle des Operculum mit der Ohrkapsel bei Salamandra am hinteren medialen Umfang der Fenestra, bei Hynobius an deren vorderem medialem befinden.

Stadium 9. (Textfigur 13 und Tafelfigur 22, Tafel 4.)

Die grösste Körperlänge dieser Larve beträgt 3,5 cm, die Kopflänge etwa 8 mm. Gliederung des oberen und unteren Schenkels und Fusses deutlich; fünf Zehen klar unterscheidbar.

Dem Labyrinth fehlte schon im vorigen Stadium keiner der äusserlich sichtbaren Teile. Der ausgebildete Zustand wird dadurch erreicht, dass die einzelnen Teile bei weiterer Entwickelung ihre Massenproportion verändern und einige Formumwandlungen vollziehen. Ich habe deshalb ein Modell von diesem Stadium nicht angefertigt; die folgende Beschreibung stützt sich hauptsächlich auf die Frontalschnittserie.

Die Crista ac. anterior hat an Höhe sehr zugenommen, sie ragt stark nach innen vor und besteht aus einer mehrreihigen Zellenschicht. Auch die Crista ac. lateralis, Macula utriculi und Crista ac. posterior sind fortgeschritten. Das Foramen utriculo-sacculare besitzt einen antero-posterioren Durchmesser von 0,18 mm und eine höchste seitliche Breite von 0,05 mm. Die utrikulare Fläche der Pars neglecta hat ein kubisches Epithel mit grossen rundlichen Kernen. Die Pars ist gut ausgebildet, nimmt eine horizontale Lage ein und weist eine ausreichende Differenzierung des Neuroepithels auf. Ihre untere Wand, welche, dem Ductus perilymphaticus dicht anliegend, äusserst dünn geworden ist, ist wellenförmig gebogen und trägt auf beiden Flächen äusserst langgezogene Kerne. Der mediale, durch den Ductus verursachte Vorsprung ist in diesem Stadium weit in den Binnenraum des Sacculus gedrungen und nähert sich allmählich der lateralen Sacculuswand, welche durch das an Grösse und Mächtigkeit zunehmende Spatium perilymphaticum medialwärts vorgedrängt wird. Beim erwachsenen Tiere berühren sie sich vollständig. Der Vorsprung trägt kubisches Epithel, welches sich von der dünnen Stelle mit platten Zellen gut unterscheiden lässt. Seine Unterlage bildet eine dünne Bindegewebsschicht. Entsprechend seiner Entfaltung erhält die Pars neglecta nach und nach ihre eigentliche und vollständige Gestaltung; die noch von ihr folgende Macula sacculi geht mit einer leichten Vertiefung aus.

Wenn man den Ductus endolymphaticus im vorigen Stadium mit dem des vorliegenden vergleicht, so erkennt man leicht, dass er sich dort mit dem Saccus in eine gerade Linie verbindet, während

er hier leicht S-förmig gebogen ist. Die obere Konkavität des S hat man dadurch entstanden zu denken, dass der mediale Wandknorpel der Ohrkapsel von oben nach unten den Ductus abwärts vortreibt. Das Wandepithel des letzteren zeigt keine eigentümliche Beschaffenheit, wie dies beim vorhergehenden Stadium beobachtet wurde, sondern ist nur gleichmässig niedrig-kubisch. Der Saccus hat sich medial sehr erweitert und überlagert die obere Gehirnfläche noch breiter als früher.

Durch das nach und nach sich vergrössernde Spatium perilymphaticum wird der Sacculus (S.) stark medialwärts gedrängt und erscheint auf dem Frontalschnitt halbmondförmig, mit der Kon-

Textfigur 13.

Stadium 9. D. p. Ductus perilymphaticus. L. Lagena. L. m. Lagenaausmündung. P. b. Pars basilaris. R. a. p. Ramulus ampullae posterioris. R. p. b. Recessus partis basilaris. Sp. m. Spatium meningeale.

vexität lateral gerichtet. Er ist enger geworden, und seine laterale und mediale Wand nähern sich einander immer mehr. Die laterale Wand trägt auf beiden Flächen je eine, platte Kerne führende, Zellenschicht. Die Lagena (L.) und ihre Macula sind sehr gut ausgebildet, die letztere bildet eine typische Nervenendstelle mit zweischichtigem Epithel; an anderen Stellen kommen niedrig-kubische Epithelzellen vor, welche durch die Ausmündungsstelle (L. m.) heraus in das gleichartige Epithel des Sacculus übergehen. Die Ausmündung ist äusserst eng geworden, was in der Hauptsache durch das oben-mediale Eindringen ihres unteren Umfanges veranlasst wird. Im vorigen Stadium erwies sich diese Einfaltung als ein nach oben (etwas medial)

ragendes stumpfes Dreieck, während sie bei diesem eine auf dem Frontalschnitt keulenförmig aussehende lange Falte darstellt, welche durch das Zusammenfliessen der medialen Sacculus- und lateralen Lagenawand entstanden ist und oben medial aufsteigt. Damit geschieht die Verengerung der Lagenaausmündung in der Hauptsache excentrisch, wie dies beim Foramen utriculo-sacculare der Fall ist; ihr Centrum liegt stets weit oben. Dies erklärt sich daraus, dass am oberen Umfang der Ausmündung der Ramulus ampullae posterioris (R. a. p.) des Nervus acusticus verläuft, wodurch dieser Teil natürlich viel fester fixiert wird, als die anderen Stellen. Auf dem Frontalschnitt kann man den Ramulus quer getroffen vorfinden. Die Länge der Lagena selbst misst etwa 0,2 mm, die der Ausmündung 0,04 mm.

Was die Pars basilaris (P. b.) angeht, so hat sie sich weiter entfaltet, so dass sie, eine starke medial-obere Ausstülpung der Lagena bildend, eine deutlich differenzierte Macula trägt. Von der Lagena wird sie durch einen medial vorspringenden bindegewebigen Vorsprung geschieden. Ihre untere, sehr dünne Wand berührt den Recessus partis basilaris (R. p. b.) des perilymphatischen Ganges; es sieht also aus, als ob sie nach medial in den Gang stark vorgedrungen wäre.

In dem perilymphatischen Gewebe erkennt man schon ein gut ausgebildetes weites Cavum perilymphaticum, welches zwischen der Sacculus- und Lateralwand der Ohrkapsel liegt und ziemlich den ganzen Raum einzunehmen scheint. Wegen der Entstehung dieses Raumes hat der Sacculus von aussen den Druck erlitten, was, wie angegeben, seine Form beträchtlich geändert hat. Das Spatium tritt also viel später auf als der Ductus perilymphaticus (D. p.). Es wäre nun von Interesse zu wissen, ob der Ductus und das Spatium je für sich entstehen und sich erst später miteinander verbinden, oder ob nur der Ductus, weiter fortschreitend, das Spatium bildet, so dass die beiden von Anfang an ein einziges Höhlensystem darstellen. Ich bin jedoch nicht in der Lage, diese Frage mit voller Bestimmtheit beantworten zu können, da ich über kein für die Entscheidung geeignetes Präparat verfügte. Jedoch bin ich geneigt anzunehmen, dass sich der Druck der Flüssigkeit im Spatium meningeale (Sp. m.) allmählich nach aussen fortpflanzt und dabei das geräumige Raumsystem hervorruft. Die Wand des Spatium bekleiden platte längliche Zellen; auch finden sich reichliche Pigmentzellen. In diesem Stadium verläuft ein Bindegewebsbündel vom oberen Umfang des noch einfachen Foramen perilymphaticum abwärts; es scheint in seinem Verlaufe den Gipfel der medialwärts beträchtlich verlängerten Pars basilaris zu berühren und mit ihm in Zusammenhang zu stehen.

Entsprechend dem erheblichen Fortschritt der Verknorpelung der medialen Ohrkapselwand werden die Löcher für die verschie-

denen Organe enger. Wie schon erwähnt, steigt von oben ein Knorpelzapfen ab, welcher den oberen Teil des Ductus endolymphaticus abwärts vortreibt und ihm eine Biegung verleiht. Während im vorigen Stadium der obere und untere Knorpelrand, welcher den Ductus umrahmt, einander gegenüber standen, greifen sie jetzt, weit vorrückend, ineinander ein, und zwar ist der obere medial, der untere lateral gelagert; der Ductus durchbohrt die betreffende Wand schief von medial oben nach lateral unten. Das Foramen für den Ramus posterior ist insofern viel komplizierter geworden, als bei dieser Serie rechts, wenngleich fein, zwei Foramina media und ein grosses Foramen posterius, links ein medius und ein posterius, bei einer anderen Serie von gleicher Entwickelungsstufe beiderseits je zwei Foramina media vorhanden sind.

Während der vordere und laterale Bogengang in einem vollständigen knorpeligen Cavum semicirculare eingeschlossen sind, trägt der hintere ein solches nicht, sondern liegt nur in einen Halbkanal eingebettet; aber bei einer anderen, mit der vorliegenden in gleicher Entwickelungsstufe stehenden Serie konnte ich beiderseits je ein minimales Septum semicirculare posterius finden.

Bei der vorliegenden Serie ist noch zu bemerken, dass auf dem vorderen und hinteren Teil der oberen Ohrkapselwand, entsprechend dem vorderen und hinteren Bogengang, der Knorpel beiderseits je eine Lücke von etwa 0,14 mm antero-posterioren Durchmesser aufweist; die Lücken sind von einer dünnen Bindegewebsschicht ausgefüllt; nach aussen davon folgt der erste Beginn der Ossifikation des Parietale. Dies wurde auch bei einer anderen Larve von gleicher Körperlänge beobachtet, nur noch bedeutender, auch an der ventralen Wand, während eine noch viel ältere Larve keine solchen Defekte des Kapselknorpels aufweist. Beim ausgewachsenen Tiere kann man erkennen, dass die betreffende Stelle durch eine äusserst dünne Knochenschicht verschlossen ist und dass dort kein Defekt von Deckknochen besteht. Daraus kann geschlossen werden, dass die anfangs sehr dicke Knorpelkapsel im Verlaufe der Entwickelung eine Rückbildung der Knorpelsubstanz erfährt.

Von dem Wachsplattenmodell (Fig. 22) des schalleitenden Apparates, welcher aus dieser Serie stammt, kann man ersehen, dass der zapfenförmige Fortsatz beträchtlich rückwärts gerückt ist und sich fast an der ganzen Fenestra ovalis ausdehnt, von welcher er durch eine ringförmige Spalte getrennt wird. Vorne hängt er aber noch mit breiter Wurzel mit dem Vorderrand der Fenestra zusammen. Wie beim vorigen Stadium, ist die obere Begrenzung weiter vorwärts verlängert als die untere und es entsteht hier keine Rinne, sondern eine minimale Spalte zwischen dem Operculum (O.) und der eigentlichen Ohrkapsel, was auf Schnittpräparaten deutlich zu sehen ist. Die Spitze des Zapfens hat sich sehr vergrössert und ragt lateral weit hervor; er bildet sich später zur Columella (C.) aus. Die

Jugularvene läuft auf der oberen Fläche der Zapfenwurzel sagittal und verursacht eine Längsfurche, welche sich auf dem Frontalschnitt als ein nach oben geöffneter Halbkanal des Zapfens erkennen lässt. Der Zapfen geht nicht mehr, wie im vorigen Stadium, vom hinteren Teil der Operculumplatte aus, sondern aus der Mitte des Operculum hervor; der nach hinten von ihm liegende Operculumanteil ist etwas verdickt und steht lateral durch ein straffes Bindegewebsbündel mit dem unteren Rande des noch knorpeligen Quadratum in Zusammenhang. Nun hat sich das Operculum ganz der Form der Fenestra angepasst. Wenn die vordere Verbindungswurzel des Operculum von der Ohrkapsel getrennt ist, ist damit die Herausmodellierung des schalleitenden Apparates vollständig beendigt.

Vergleichung und Zusammenfassung.

Wenn man alle Fragen nach den Entwickelungsvorgängen des Labyrinthes ins Auge fassen will, so ist dies eine ungemein grosse Anzahl; ich beschränke mich hier auf das Wichtigste in folgender Reihenfolge:

1. Das Hörbläschen.
2. Der Ductus endolymphaticus.
3. Die drei Bögengänge.
4. Die Pars inferior labyrinthi.
5. Die Pars neglecta und Macula neglecta, das Foramen utriculo-sacculare.
6. Der schalleitende Apparat.
7. Das perilymphatische System.

1. Hörbläschen.

Seither ist ausschliesslich behauptet worden, dass die Bildung des Hörbläschens durch eine Einstülpung des Ectoderms hervorgerufen wird. So sagt Norris (17) von Urodelen

(Axolotl), dass von der Aussenseite des Ectoderms sich eine Grube einstülpe, die sich später zum Gehörbläschen abschnürt. Netto (15) kam jedoch bei demselben Tiere zu einer anderen Ansicht, indem er sagt, dass durch Abschnürung der Innenschicht des äusseren Keimblattes (nicht durch Ausstülpung, da kein Hohlraum vorhanden ist) sich ein Zellhaufen bildet, welcher ohne Höhlung kompakt nach innen vordringt. Ohne Verbindung mit dem Mutterboden wachsen die Zellen, weichen auseinander und bilden einen Hohlraum. Dagegen sagt Peter (24) vom Ohre von Triton: Wie auch Norris bei Amblystoma fand, stülpt sich das Gehörorgan als Einsenkung ein, deren Ränder sich fast berühren; diesen spaltförmigen Zwischenraum hatte Netto wohl übersehen, wenn er als Anlage für das Gehörbläschen des Axolotl eine solide Wucherung annimmt. Ferner sagt Krause (13) folgendermassen: „Nach einer brieflichen Mitteilung von Prof. Semon bildet sich bei Ceratodus zunächst eine Verdickung des Ectoderms, welche sich zu einem Epithelzapfen auswächst. Er trägt an seinem Ende eine solide Epithelkugel, welche sich nach und nach aushöhlt und zu einem rundlichen, später länglichen Hörbläschen wird."

Bei unserem Tiere stellt das Gehörbläschen im Stadium 1 (Textfig. 1) schon eine grosse Epithelkugel dar, welche aber in ihrem Inneren eine, wenngleich minimale, spaltförmige Höhlung einschliesst. Dieselbe scheint auf dem vorderen oberen Teil der lateralen Bläschenfläche mit der Aussenwelt zu kommunizieren. Im Stadium 2 (Textfig. 2) wird sie beträchtlich weiter und besitzt keine Verbindung nach aussen mehr. Man kann also mit vielen Autoren vermuten, dass die Höhlung im Stadium 1 von aussen her eingedrungen ist, entgegen den Ansichten von Norris und Semon, nach welchen sie ausschliesslich durch Aushöhlung eines soliden Epithelzapfens entsteht. Um meine Vermutung noch weiter zu stützen, fertigte

ich eine Serie einer viel jüngeren Larve als das Stadium 1 an, der jüngsten, welche mir zugänglich war. Die Präparate sind leider nicht ganz tadellos, sondern an einigen Stellen zerrissen, und zwar an der oberflächlichen Schicht des Ectoderms. Dennoch genügten sie zu folgendem Befund. Wie beistehende Textfig. 14 zeigt, ist die Deckschicht des Ectoderms (Ek.) ganz glatt und zieht über die Grundschicht, welche aus

Textfigur 14.

Jüngstes Stadium. Ch. Chorda. E. Epithel für Hörbläschen. Ek. Ectoderm. Gr. Hörgrube. H. b. Hirnblase.

einer dicken Schicht mehrerer Zellreihen besteht. Zwischen beiden ist eine oberflächliche, mehr oder minder deutliche Vertiefung (Gr.). Dieser Zustand stimmt gerade mit dem von Krause (12, 13) beschriebenen überein, der ihn bei einer in Streckung begriffenen Axolotl-Larve gesehen hatte. Es ist leicht zu verstehen, dass diese Vertiefung die Hörgrube vorstellt und dass sie im weiteren Entwickelungsverlaufe einen Hohlraum einschliessen werde, wenngleich mir leider ein Zwischenstadium fehlt. Es entsteht also der Labyrinthraum

Fig. 13.

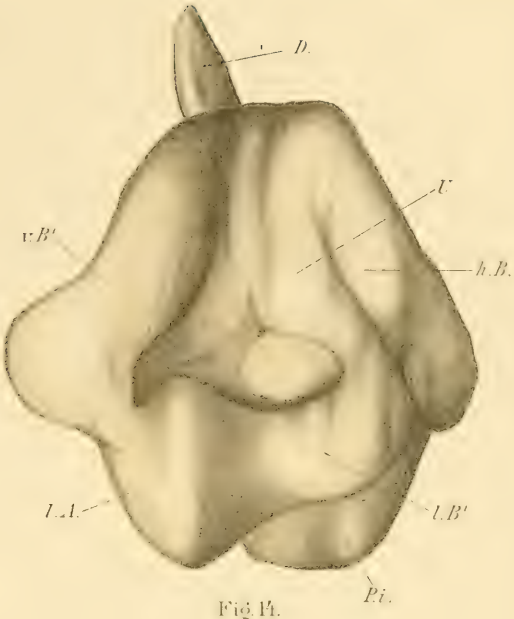

Fig. 14.

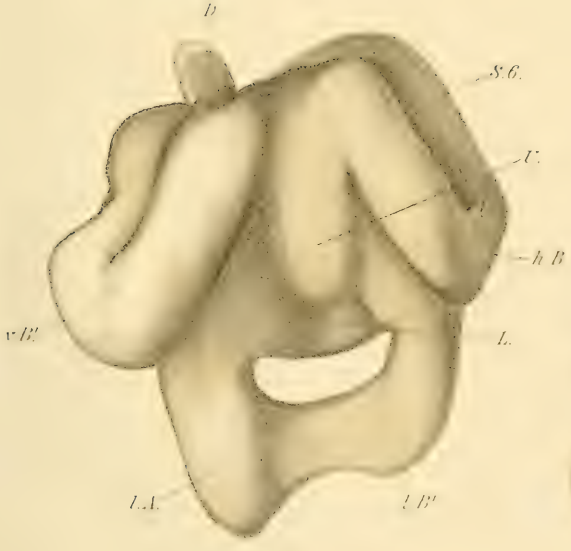

Fig. 15.

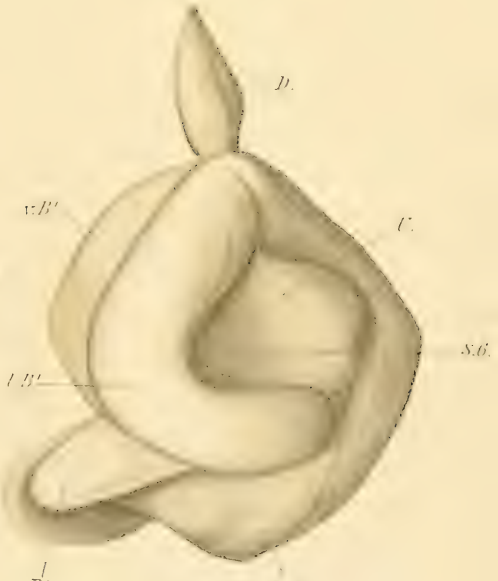

Fig. 16.

Verlag von J. F. Bergmann, Wiesbaden.

Königl. Universitätsdruckerei H. Stürtz A.G. Würzburg.

bei Hynobius wie bei anderen Urodelen durch die Einstülpung der Hörgrube.

Eine Vertiefung der Deckschicht auf der Hörgrube, welche Norris und Krause beim Axolotl gesehen und als ein etwas differentes Verhalten, eine Art Mittelstellung der Urodelen bezeichnet hatten, sah ich auf meinem Präparate nicht. Auch konnte ich keine Kommunikation der Hörgrube mit der Aussenwelt, welche Krause für wahrscheinlich hielt, nachweisen.

2. Ductus endolymphaticus.

Bei der Entstehung des Ductus endolymphaticus hat man auf drei Punkte, welche bis dato noch nicht zu einer befriedigenden Übereinstimmung gebracht sind, die Aufmerksamkeit zu richten. Erstens auf die Frage, ob der Ductus der Abschnürungsstelle des Hörbläschens aus dem Ectoderm entsprechend, oder davon abhängig an einer anderen Stelle gebildet werde. Zweitens, ob der Ductus durch eine Ausstülpung des Bläschens gebildet oder durch deren Einstülpung abgesetzt wird. Endlich das Wesen und die Bedeutung des die Ductuswand bekleidenden hohen Epithels.

1. Stelle der Entstehung. Nach Krause (13) gibt es keine bestimmte Regel, dass die Ductusspitze der Abschnürungsstelle des Hörbläschens entspricht. Er sagt folgendermassen: Es scheint das in der Tat meistens der Fall zu sein, so bei Säugern und Vögeln (99 Keibel, 10 Krause), dagegen trifft es nicht zu für die Reptilien und Cyclostomen (99 Poli, 00 Kupfer, 01 Krause, 01 Peter). Über Emys europaea äussert sich Rabinowitsch (27): „— kann an diesem Embryo ganz im Sinne Krauses entschieden werden, nämlich dass es keine konstante Regel dafür, nicht nur bei derselben Species, sondern auch nicht bei demselben Individuum, geben kann.“ Poli (26) sagt von Anuren: Der Re-

cessus labyrinthi ist in seiner Anlage noch vor Abschluss der Blase sichtbar und ist somit nicht der äusserste Punkt, an welchem sich die Gehör-Invagination von der Ectodermschicht ablöst. Nach Norris (17) ist der Ductus endolymphaticus die letzte Verbindung des Bläschens mit dem Ectoderm.

Bei Hynobius schliesst das kugelige Hörbläschen schon im Stadium 1 (Taf. 1, Figg. 1 u. 2; Textfig. 1) eine spaltförmige Aushöhlung ein, welche am vorderen oberen Abschnitt der lateralen Bläschenfläche nach aussen ausmündet (A.); hier ist aber noch keine Andeutung des Ductus aufzufinden. In dem folgenden Stadium (Textfig. 2) hat das Bläschen im dorsoventralen Durchmesser zugenommen, dementsprechend erweitert sich der Innenraum sehr und zeigt oben medial die beginnende Anlage des Ductus. Das Bläschen bewahrt noch seinen Zusammenhang mit dem Ectoderm durch eine Zellengruppe (A.) an der Stelle, welche etwas nach unten von der Mitte der lateralen Bläschenfläche entspricht. Die Ductusanlage liegt also vom Ectoderm weit entfernt. Im Stadium 3 (Taf. 1, Figg. 5 u. 6; Textfig. 3) stülpt sich die laterale dorsale Wand des Bläschens weit nach aussen und oben hervor, und die Ductusanlage wird sehr deutlich. Das Bläschen selbst hat sich von dem Ectoderm vollständig getrennt, und es ist kein Zusammenhang zwischen beiden zu erkennen. Jetzt liegt die obere Hälfte der lateralen Bläschenwand dem Ectoderm am nächsten an. Beim Vergleich mit Stadium 2 erkennt man, dass der Binnenraum des Bläschens abwärts erweitert ist. Aus dem eben Auseinandergesetzten ergibt sich, dass die Spitze des Ductus endolymphaticus bei Hynobius mit der Abschnürungsstelle des Hörbläschens nicht übereinstimmt.

2. Entstehungsweise. Nach den einen Autoren ist der Ductus durch die Ausstülpung der Bläschenwand entstanden, während die anderen dabei von einem Einstülpungsprozess

sprechen. Nach Krause (12) stellt der Ductus den dorsalsten verengten Teil der Hörblase dar und ist in Wirklichkeit der ursprünglichste Teil der Hörblase, indem ihr dorsaler Rand sich zuerst umstülpt und damit die Bildung des Ganzen einleitet. Fleissig (6) sagt über das Geckolabyrinth wie folgt: Der Ductus endolymphaticus, der, wie auch Krause gezeigt hat, an dem vollständig abgeschnürten Bläschen als dessen dorsalster Abschnitt bereits vorhanden ist, wächst nicht in cranialer Richtung aus, sondern dringt stetig nach unten vor, indem er sich aus der medialen Wand des Labyrinthbläschens abschnürt.

Schon im Stadium 2 (Taf. 1, Figg. 3 u. 4; Textfig. 2) ist, wie eben bemerkt, die Anlage des Ductus bei unserem Tiere ausgebildet. An dem Modell erkennt man, dass die Einfaltung, welche die Ductusanlage vom Hörbläschen trennt, noch flach und breit ist. Der Ductus selbst ist im Vergleich mit den anderen Abschnitten bedeutend grösser geworden. Im folgenden Stadium (Taf. 1, Figg. 5 u. 6; Textfig. 3) bleibt die Grösse des Ductus fast unverändert, die Einfaltung aber wird deutlicher, dementsprechend ragt die vertikale Bogentasche stark hervor. Andere Labyrinthteile haben sich sehr vergrössert; dies ist dadurch leicht verständlich, dass die Abschnürungsstelle des Bläschens hier weit oben ausserhalb der vertikalen Bogentasche zu liegen kommt, während sie früher am unteren Teil der lateralen Labyrinthwand lag. Sie scheint sich also nach oben verschoben zu haben; dies ist jedoch in der Tat nicht der Fall, sondern es ist der untere Labyrinthabschnitt abwärts heruntergewachsen. Im Stadium 4 und 5 (Textfigg. 4 u. 5) wölbt sich die Bogentasche stark aufwärts hervor und die Plica verticalis (Pl. v.) steigt sehr tief ab, so dass ihr unteres Ende fast die Mitte der medialen Bläschenwand erreicht. Der Ductusteil, welcher oben vom oberen Ende der Bogentasche liegt, schwillt etwas an und stellt den Beginn des Saccus endolymphaticus dar. Dieses Verhalten schreitet

beim Stadium 6 und 7 weiter fort. Im Stadium 8 (Taf. 3/4, Figg. 17, 18 u. 19) aber ändert es sich etwas; der Saccus hat sich in allen Durchmessern, besonders im antero-posterioren, vergrössert und breitet sich auf dem oberen lateralen Teil des Gehirns aus; dies ist auch im Stadium 9 und beim erwachsenen Tiere gut zu sehen. Während im Stadium 7 die Ductusausmündung etwas nach oben von der Mitte der Labyrinthwand liegt, findet man sie im Stadium 8 an der medialen oberen Ecke des Sacculus, der schon vom Utriculus deutlich getrennt ist. Aus vorstehendem erhellt, dass sich der Ductus endolymphaticus bei Hynobius, wie Krause und Fleissig sagten, nicht sekundär aus dem Labyrinth ausstülpt, sondern gebildet wird durch das absteigende Eindringen einer Falte, Plica verticalis, durch welche der Ductus aus der Medialwand des Alveus abgeschnürt wird.

3. Es ist nun noch zu erörtern, ob die dem Ductus entsprechende Längsleiste auf der medialen Hörbläschenfläche im Verlaufe der Entwickelung beträchtlich wächst oder nicht. Bei Emys europaea erachtet Rabinowitsch (27) diese Falte für eine ganz frische Ausstülpung, die deutlich zeigt, aus welchem Material der untere Teil des Ductus sich allmählich bildet. Hiergegen äussert sich Fleissig folgendermassen: „Ich glaube aber gezeigt zu haben, dass der ganze Ductus sich durch Abschnürung gebildet hat und bin der Meinung, dass er selbst ein aktives Wachstum nur in geringerem und vor allem wesentlich schwächerem Grade als das übliche Labyrinth besitzt; wenn seine Spitze bei dem Embryo γ die der Plica verticalis überragt, so ist der Grund dafür in der starken Auftreibung des Saccus endolymphaticus zu suchen, von der oben gesprochen wurde; aber der Ductus reicht nur etwa bis zum Punkte e."

Wie schon mehrfach angegeben, konnte ich bei Cryptobranchus, Onychodactylus, Salamandra maculosa, der Hynobius-

larve und dessen erwachsenem Exemplare an der medialen Wand des Ductus ein eigentümliches Epithel vorfinden. Die dreieckigen Zelleiber gehen mit verhältnismässig breiter Basis von der dem Lumen zugekehrten Fläche aus und setzen sich aussen allmählich in feine fadenartige Fortsätze fort. Dieselben schlängeln sich mehr oder minder und heften sich endlich an eine feine bindegewebige Membran an. Es entstehen zwischen diesen mit Anilinblau gut färbbaren Fortsätzen geräumige Spalträume, welche sich bei dickeren Schnitten als ein körperliches Raumsystem erkennen lassen. Dieser Zustand der Epithelzellen ähnelt sehr dem Ependymgewebe des Centralnervensystems, und ich bezeichnete ihn in früheren Arbeiten als Ependymalanordnung der Zellen. Meiner Meinung nach wird diese Besonderheit der medialen Ductuswand dadurch hervorgerufen, dass die letztere, welche zugleich die ursprüngliche mediale Labyrinthwand darstellt, durch die Plica verticalis an der Alveuswand abgeschnürt und nicht fortentwickelt wird, wie es bei anderen Labyrinthanteilen der Fall ist, wobei ihr hohes Epithel keine bemerkbare Differenzierung erfährt; sie werden im gewissen Grade rückgebildet und bleiben lange Zeit in diesem Zustand. Der Ductus scheint mir also, wie Fleissig mit Recht gezeigt hat, auch ein Labyrinthteil zu sein, welcher in seinem Entwickelungsverlaufe einer weniger starken Ausbildung unterworfen ist.

3. Bogengänge.

Nach Krause (13) lässt die Bildungsgeschichte der Bogengänge in der Reihe der Wirbeltiere zwei differente Typen erkennen. Zu dem einen gehören die Säugetiere, Sauropsiden und Selachier, bei denen es sich wesentlich um Ausstülpungsvorgänge handelt und welcher als der Säugertyp bezeichnet wird, während zu dem anderen die Teleostier und Amphibien

gehören, welche Einstülpungsprozesse aufweisen und der Teleostiertyp genannt wird. — Er sagt noch: Bei den Amphibien treten an die Stelle der Zapfen (bei Teleostiern) Septen, indem sich das Epithel der Hörblase einstülpt oder einfaltet und in das Innere der letzteren vordringt. Es treten so 2 Septen für die beiden vertikalen und ein Septum für den horizontalen Bogengang auf (Villy 90, Norris 92). Bei den Urodelen scheint sich der horizontale Bogengang früher zu entwickeln als die vertikalen.

Bei Hynobius tritt zuerst im Stadium 3, zwischen dem Ductus endolymphaticus und dem eigentlichen Hörbläschen, die Plica verticalis auf und wölbt den davon lateral gelegenen Bläschenteil stark dorsalwärts hervor. Im nächsten Stadium wird diese Taschenbildung bedeutender; ausser dieser vertikalen Tasche für den vorderen und hinteren Bogengang sieht man noch einen von der lateralen Bläschenwand lateral hervorragenden rundlichen Vorsprung, welcher von der vertikalen Tasche durch eine flache Furche geschieden wird. Das erinnert an den Befund von Netto (15) bei Axolotl, wo der vertikale und sagittale Bogengang als grosse gemeinsame Tasche angelegt sind, während sie sich etwas anders verhält, als die Ansicht von Norris (17), nach welcher bei demselben Tiere die Bogengänge nach dem Säugetiertypus aus drei Protuberanzen entstehen. Welche der beiden Taschen früher zum Vorschein kommt, konnte ich auf Modellen nicht sicher feststellen; auch kann ich nicht sagen, ob sich die laterale auch aus der vertikalen differenziert oder nicht. Beim Stadium 5 kann man auf und unter der lateralen Bogentasche je eine flache Delle konstatieren, welche sich nach und nach zu einem Septum umwandelt. Damit ist es klar, dass sich hier bei Hynobius, wie Krause sagt, die Bogengangbildung hauptsächlich durch einen Einstülpungsvorgang nach dem Teleostiertyp vollzieht. In diesem Stadium weist die vertikale Tasche keine merkliche

Veränderung auf; nur ist die Furche, welche auf dem vorderen Taschenteil sagittal verläuft, undeutlicher geworden. Im Stadium 6 sind die beiden Dellen der lateralen Tasche als starke Septa tief eingedrungen und modellieren, indem sie sich miteinander verbinden, einen isolierten lateralen Bogengang heraus. Die obere Öffnung dieser vertiefenden Septa liegt sagittal, während die untere schief von medial vorn nach lateral hinten geneigt zieht, entsprechend der Furche, welche die Pars inferior von dem betreffenden Bogengang abtrennt. Von oben her gesehen wölbt sich der vordere Teil des Ganges lateralwärts beträchtlicher hervor als hinten; dies ist noch viel deutlicher von der unteren Fläche aus wahrzunehmen, indem die untere Öffnung, wie oben bemerkt, schief gelegt ist. Dieser breite Abschnitt stellt wohl die Ampulla lateralis dar. Für den vorderen Bogengang sind in diesem Stadium gegen früher auch zwei Dellen aufgetreten. Die eine laterale dringt nach medial vorn ein und repräsentiert die vordere Fortsetzung der oberen Öffnung des Septums des lateralen Ganges, während die andere hintere nach lateral hinten gerichtet steht. Die verlängerten Linien dieser beiden Dellen beschreiben miteinander zusammenstossend eine gerade Linie, in deren Richtung sie weiter schreiten und so den Bogengang abschnüren. Der hintere Bogengang trägt nur eine Andeutung einer lateralen Delle, welche ihn vom lateralen Bogengang abscheidet, während an der medialen Seite noch keine solche zu ersehen ist. Der obere scharfe Kamm der vertikalen gemeinsamen Bogentasche ist verschwunden. Nach vorstehendem kann man sagen, dass die selbständige Abschnürung der Bogengänge nicht zu gleicher Zeit vollzogen wird; am frühesten schnürt sich der laterale Bogengang ab, dann folgt der vordere; vom hinteren ist noch kaum eine Andeutung vorhanden.

In diesem Stadium (6) ist der schon abgeschnürte laterale Bogengang noch nicht cylindrisch, sondern seitlich abgeplattet,

und zwar ist sein dorsoventraler Durchmesser viel kürzer als der mediolaterale. Der vordere Gang, wenngleich noch nicht abgetrennt, zeigt das gleiche Verhalten, dass er von oben nach unten sehr stark komprimiert erscheint. Dies ist auch im folgenden Stadium (7) zu ersehen; der hintere sieht von oben abgeplattet aus, während der laterale schon eine cylindrische Form aufweist. Man kann also sagen, dass jeder neu abgeschnürte Bogengang eine Zeitlang einen in der Richtung der eingedrungenen Septa verlängerten Durchmesser zeigt, was aber im weiteren Entwickelungsverlaufe allmählich einer cylindrischen Form Platz macht.

Im Stadium 8 schreitet die Abschnürung des lateralen Bogenganges fort und die betreffende Ampulle ragt stark erweitert lateralwärts hervor; dabei bemerkt man, dass der Abstand zwischen der medialen konkaven Seite des Ganges und der Pars inferior grösser zu werden beginnt. Der vordere Gang hat sich vollständig abgetrennt, ragt stark lateralwärts hervor, seine Ampulle ist auch deutlich grösser geworden. Die mediale Delle des hinteren Ganges beginnt aufzutreten. Im folgenden Stadium (8) hat sich auch dieser letztere abgetrennt, und man findet zwischen seinem oberen und unteren Schenkel und dem hinteren Teil des lateralen Ganges je eine deutliche Spalte. Der letztere Gang liegt dem Sacculus noch näher, da hier das spätere Spatium perilymphaticum zwischen dem Sacculus und der Ohrkapselwand noch fehlt.

Über die Winkelbildung des vorderen und hinteren Bogenganges äussert Krause (13) die Ansicht, dass die beiden Gänge äusserst stark wachsen und ihr gemeinsamer Schenkel sich nach medial, wo er am wenigsten widerstandsfähig ist, vorschiebt. Er sagt dabei noch: „Dazu kommt noch bei manchen Tieren, z. B. bei den Sauropsiden, ein anderes Moment hinzu. Hier schiebt sich nämlich der sich bildende Sacculus in die Öffnung des horizontalen Bogenganges hinein und drängt

so den gemeinsamen Schenkel medialwärts vor.“ Bei unserem Tiere beschreibt die vertikale Bogentasche bis zum Stadium 4 eine gerade Linie und erst vom Stadium 5 an kommt allmählich ein nach aussen geöffneter Winkel an ihr vor, der nach und nach zunimmt. Auf den Modellen habe ich mit Bestimmtheit gesehen, dass die beiden Ampullen rasch lateralwärts vorrücken, die vordere nach lateral vorn, die hintere nach lateral hinten, wie auch Krause mit Recht sagt, dass die Bildung der Ampullen bei allen Wirbeltieren derjenigen der Bogengänge vorauszueilen scheint. Ich möchte daraus schliessen, dass die Winkelbildung der Vorschiebung der Bogengänge durch die wachsenden Ampullen zu verdanken ist.

Die sogenannte Basalmasse, wie sie von Noorden (16) bei Knochenfischen genannt wurde, welche die Falten des Hörbläschens ausfüllt, war von ihm als Abscheidungsprodukt des Epithels des letzteren angenommen worden, während Krause (13) sie für das Produkt des die Ohrblase umgebenden Mesenchyms hielt. Fleissig (6) hatte dieses Gewebe bei Gecko gut ausgebildet gefunden. Bei Hynobius untersuchte ich die Serie eines sehr geeigneten Stadiums, bei welchem die Septen (Zapfen) eben eingedrungen waren, mit Bismarckbraun gefärbt, und fand in den Septen die Masse, welche mehr oder minder kernarm, faserig ist und von dem das Hörbläschen umgebenden Bindegewebe keinen bemerkbaren Unterschied aufweist. Sie färbt sich durch Bismarckbraun ganz ähnlich wie die vorknorpelige Substanz, welche in diesem Stadium lateral vom lateralen Bogengang zu entstehen beginnt. Eine so wohl ausgebildete homogene Substanz, wie sie Noorden in seiner Arbeit beschreibt und zeichnet, konnte ich nicht konstatieren.

4. Pars inferior labyrinthi.

Bezüglich der Pars inferior labyrinthi, mit Ausnahme der Pars neglecta, haben wir zu wenig Literatur vor uns; hier soll

Sacculus, Lagena und Pars basilaris betrachtet werden, während die Pars neglecta ihre nähere Erörterung im folgenden Kapitel finden wird.

1. Sacculus. Ontogenetisch stellt der Sacculus einen sehr alten Abschnitt des Hörbläschens dar, indem schon in der Zeit, wo das Bläschen selbst noch kugelig aussieht, seine erste Anlage angedeutet ist. Schon im Stadium 4 kommt er als ein kugeliger Vorsprung am hinteren unteren Labyrinthteil zum Vorschein, welcher im folgenden Stadium noch weiter fortgebildet von der Anlage des lateralen Bogenganges durch eine deutliche Furche getrennt wird. Auf Schnittpräparaten erkennt man, dass im Stadium 7 zwei Falten von der Innenfläche des noch gemeinsamen Bläschens sich zu entwickeln beginnen, von welchen die laterale nach medial unten vorrückt, während die mediale, die Basis der Pars neglecta bildend, lateralwärts sich verlängert. Diese beiden grenzen weiter fortschreitend nach und nach den Utriculus und den Sacculus voneinander ab, so dass der zwischen beiden übrig bleibende Raum das Foramen utriculo-sacculare repräsentiert. Im Stadium 8 wird das Foramen allmählich von der Peripherie her excentrisch verengt, und dementsprechend wird die Begrenzung der Pars superior und inferior deutlicher. Hier stellt der Sacculus noch eine Kugelform dar. Beim Stadium 9 aber wird die laterale Wand des Sacculus durch das äusserst rasch an Grösse zunehmende Spatium perilymphaticum medialwärts verschoben und nähert sich seiner medialen Wand. Der Sacculus wird dadurch scheibenförmig und erscheint auf Frontalschnitten halbmondförmig. Die Abplattung nimmt immer weiter zu, so dass endlich im ausgewachsenen Zustand seine beiden Wände an zwei verschiedenen Punkten einander berühren, einmal an der Pars neglecta, der medialen Grenzstelle des Foramen utriculo-sacculare, und dann am Vorsprung, welcher auf der medialen Sacculuswand dem Ductus perilymphaticus entspricht. Der Sacculus

wird also vom gemeinsamen Hörbläschen durch die sich bildenden Falten des Foramen utriculo-sacculare von dem Utriculus abgegrenzt; er ist anfänglich kugelig, dann wird er durch das rasch zunehmende Spatium von aussen her flachgedrückt und bekommt endlich eine eigentümliche, seitlich abgeplattete Form.

2. Lagena. Erst im Stadium 7 kommt eine leichte mediale Ausstülpung der von hohem Neuroepithel bekleideten medialen Sacculuswand zustande, welche aussen ein wenig hügelartig hervorragt, medial dementsprechend eine flache Vertiefung aufweist; es ist der erste Beginn der Lagena. Im Stadium 8 nimmt diese Ausstülpung sehr zu und enthält innen einen weiten Hohlraum, welcher durch eine weite Öffnung in den Sacculus ausmündet. Schon hier kann man die Pars basilaris an ihre medial-obere Wand angelegt erkennen. Während hier der untere Umfang der Lagenaausmündung auf dem Frontalabschnitt ein abgerundetes Dreieck darstellt, ist er im Stadium 9 langgezogen und wird keulenförmig, stark nach medial oben hervorragend (Textfigg. 15 b u. 16 b). Die Lagena selbst erscheint in diesem Stadium nach unten medial verlängert, was grösstenteils hervorgerufen wird durch die Verengerung der Mündung nach oben; dieselbe ist anfangs sehr weit, wird dann sehr verengt und erweitert sich in der Folge wieder etwas, um den ausgebildeten Zustand zu erreichen. Es mag dies folgende Messung erläutern:

	Legena-Länge	Ausmündung-Länge (dorsoventral)
Stadium 8	0,16 mm	0,12 mm
Stadium 9	0,20 mm	0,04 mm
Ausgewachsenes Tier	0,52 mm	0,16 mm

Die Verengerung der Lagenaausmündung geschieht nach meiner Beobachtung nicht concentrisch, sondern excentrisch, so dass das Centrum stets weit oben, nahe dem oberen Umfang

dem Ausmündung liegt, indem die Keule, welche ihren unteren Umfang bildet, nach und nach aufwärts aufsteigt, und dann am oberen Umfang stets ein dicker Ramulus ampullae posterioris verläuft, welcher ohne Zweifel diesen Teil besonders festhält.

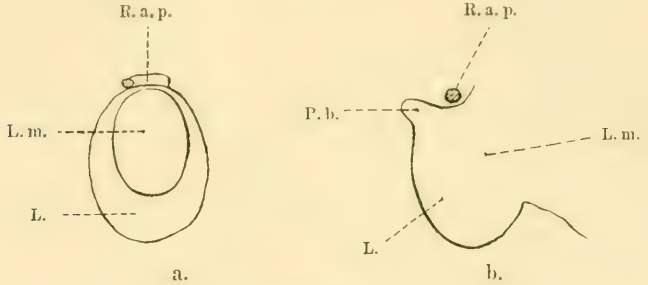

Textfigur 15.

Lagena, Stadium 8. (schematisch.) a. Laterale Ansicht. b. Frontaler Durchschnitt. L. Lagena. L. m. Lagenaausmündung. P. b. Pars basilaris. R. a. p. Ramulus ampullae posterioris.

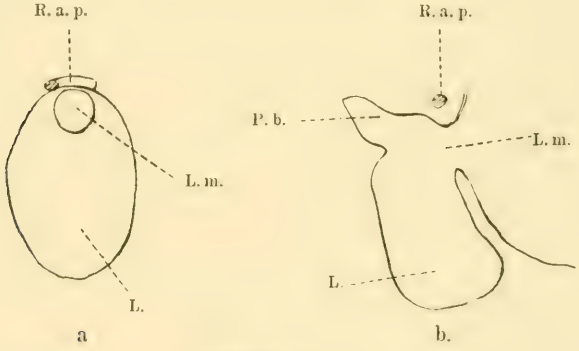

Textfigur 16.

Lagena, Stadium 9. (schematisch). a. Laterale Ansicht. b. Frontaler Durchschnitt. (Bezeichnungen wie bei Textfigur. 15.)

Die Lagena wird mithin durch die mediale Ausstülpung der medialen hinteren Sacculuswand hervorgerufen, ihre Ausmündung, welche anfangs sehr weit ist, verengt sich zeitlich sehr, wobei das Centrum stets nach oben liegt.

3. Pars basilaris. Wie eben bemerkt, wird die Pars

basilaris erst im Stadium 8 angelegt, sie stellt eine obere mediale Ausstülpung der medial-oberen Lagenawand dar; auf Frontalschnitten untersucht, erscheint sie nur wie eine obere Ecke der Lagena, und es ist die Begrenzung dieser beiden Abschnitte nicht deutlich erkennbar. Aber im folgenden Stadium

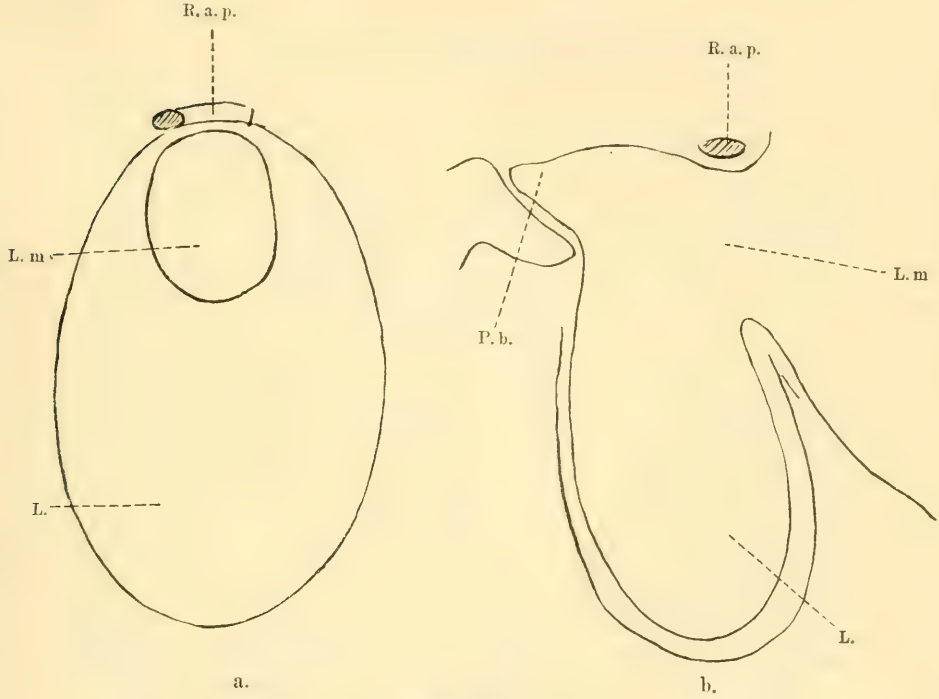

Textfigur 17.

Lagena, Erwachsenes Stadium. (schematisch.) a. Laterale Ansicht. b. Frontaler Durchschnitt. (Bezeichnungen wie bei Textfigur. 15.

ist die Grenze klar geworden dadurch, dass der obere Teil der medialen Lagenawand nach medial hervorzuragen beginnt, was durch den sich ausbildenden Recessus partis basilaris des Ductus perilymphaticus herbeigeführt wird; dabei wird die untere Wand der Pars basilaris durch den medialen Zug dünn ausgedehnt, wie dies bei der unteren Wand der Pars

neglecta stattfindet. Daraus erhellt, dass sich die Pars basilaris als eine mediale obere Ausstülpung der Lagena entwickelt und darum viel später angelegt wird, als die letztere. Die Grenze von beiden wird durch den medialwärts fortschreitenden Recessus partis basilaris verursacht.

5. Macula und Pars neglecta.

1. Entwickelung der Macula neglecta. Mit Bezug hierauf sind uns nur einige Untersuchungen bekannt geworden. Alexander (1) sagt von Echidna: „Die Frage, aus welchem Neuroepithel die genannte Macula (neglecta) hervorgeht, kann nach dem vorliegenden Material nicht vollkommen exakt beantwortet werden. In dem vorhergehenden Stadium ist sie vorhanden, im darauffolgenden ist sie noch nicht isoliert. Es fehlt also ein Zwischenstadium, an welchem die Macula neglecta, die als besondere Nervenendstelle schon zu erkennen wäre, doch noch durch eine schmale Neuroepithelzone mit der Nervenendstelle zusammenhängt, aus welcher sie hervorgegangen ist, der Crista ampullaris inferior oder der Macula utriculi (Recessus utriculi)." Krause (13) sagt, dass ein kleiner Bezirk vom gemeinsamen Neuroepithel bei Trennung des utricularen vom saccularen Anteil abgesprengt wird. Es hat diese Nervenendstelle, welche man als Macula neglecta bezeichnet, eine etwas verschiedene Lage bei den verschiedenen Tierklassen. Nachdem er die Ansicht von Alexander zitiert hat, kommt Fleissig (6) beim Geckolabyrinth zu folgender Meinung: „Nach seinen tatsächlich gemachten Beobachtungen musste Alexander also die Frage nach der direkten Abstammung der Macula neglecta unentschieden lassen; er meint zwischen Macula amp. post. und Mac. recessus utric. wählen zu müssen. Aus vergleichend anatomischen Gründen und mit Rücksicht auf die Art der Nervenversorgung entscheidet

er sich schliesslich für die Macula ampullae posterioris und findet sich darin in Übereinstimmung mit Retzius, der aus den gleichen Gründen ohne embryologische Untersuchungen schon früher dasselbe vermutet hatte." Retzius (28) sagt hierüber schon 1880: „—, um bei den Vögeln und Säugetieren nimmermehr zu verschwinden, gewissermassen in die Crista acustica der frontalen Ampulle, aus welcher sie möglicherweise von Anfang an durch Abtrennung entstanden ist, zuletzt aufgehend —". Gegen diese bisherigen Ansichten behauptet aber Fleissig wie folgt: „Damit ist nun gesagt, dass die Macula neglecta (Retzii, Sarasini) ihrer Abstammung nach dem Neuroepithel der Pars inferior angehören; sie leiten sich unmittelbar vom Nervenendstellenepithel des Sacculus her, mit dem sie am längsten in Zusammenhang bleiben."

Die von mir bei Hynobius gewonnenen Befunde stimmen ganz mit denen von Fleissig überein; es stammt die betreffende Macula nicht aus der Macula ampullae posterioris her, wie dies bis dato im allgemeinen geglaubt wird, sondern unmittelbar aus dem Neuroepithel der Pars inferior. Dabei ist es aber im Auge zu behalten, dass die Macula neglecta bei Amphibien in den Sacculus verlegt ist, was die Sache viel leichter erklärt als bei anderen Klassen, wo sie sich stets in den Utriculusboden verschoben findet.

Schon im Stadium 5 zeigt das Neuroepithel des Gehörbläschens Neigung, sich in zwei Abschnitte zu teilen. Der obere Abschnitt, welcher zur Pars superior gehört, liegt an der lateralen unteren Wand des Bläschens, während der untere für die Pars inferior an dessen medialer (unterer) Wand befindlich ist. Im darauffolgenden Stadium sondert sich das obere Neuroepithel in drei deutlich abgesetzte Abteilungen, entsprechend der äusseren Labyrinthform, für Ampulla anterior, lateralis und Utriculus. Die untere hat sich indessen in

zwei Teile, eine grosse gemeinsame Macula für die Pars inferior an der medialen Wand und eine für die Ampulla posterior bestimmte gesondert. Im Stadium 7 haben sich die drei Maculae der Pars superior viel deutlicher differenziert, während sich die Macula ampullae posterioris von der Pars inferior weiter entfernt hat, es trennt sich also die letztere am frühesten aus dem Neuroepithel der Pars inferior. Nun haben sich die Macula neglecta und lagenae von dem gemeinsamen Epithel zu sondern begonnen, deren erstere die obere hintere Fortsetzung darstellt; ihre hohe Epithelschicht hört oben mehr oder minder plötzlich auf; diese Stelle ragt als eine Falte in den Labyrinthraum leicht hervor und über die Spitze der Falte geht das dicke Epithel, allmählich dünner werdend, in das der oberen oder utricularen Faltenfläche über, während es unten ohne scharfe Grenze in das Epithel der anderen Stelle (Sacculus) sich fortsetzt. Die andere Macula für die Lagena ist nichts anderes als eine unmittelbare untere hintere Fortsetzung des gemeinsamen Neuroepithels und weist der Lagenaausstülpung entsprechend eine lateral ausgehöhlte Vertiefung auf. Man kann also annehmen, dass der noch übrige Teil des gemeinsamen Neuroepithels die zu differenzierende Macula sacculi repräsentiert. In diesem Stadium werden aber die drei Nervenendstellen noch durch eine hohe Zellenzone miteinander in Verbindung gesetzt. Ihre Differenzierung wird beim Stadium 8 deutlicher, indem sich die Pars neglecta dem ausgebildeten Zustand immer mehr nähert und der wachsende Ductus perilymphaticus die untere Wand der Pars nach aussen vorspringen lässt. Die Macula neglecta selbst besteht aus einer zwei- oder dreireihigen hohen Neuroepithelschicht, während die untere Wand der Pars kubisches oder cylindrisches Epithel trägt, welches sich ohne scharfe Begrenzung in das des Sacculus fortsetzt. Im Stadium 9 stehen die Pars und Macula neglecta dem ausgewachsenen Zustand sehr nahe, dessen untere Wand äusserst dünn und

Fig. 17.

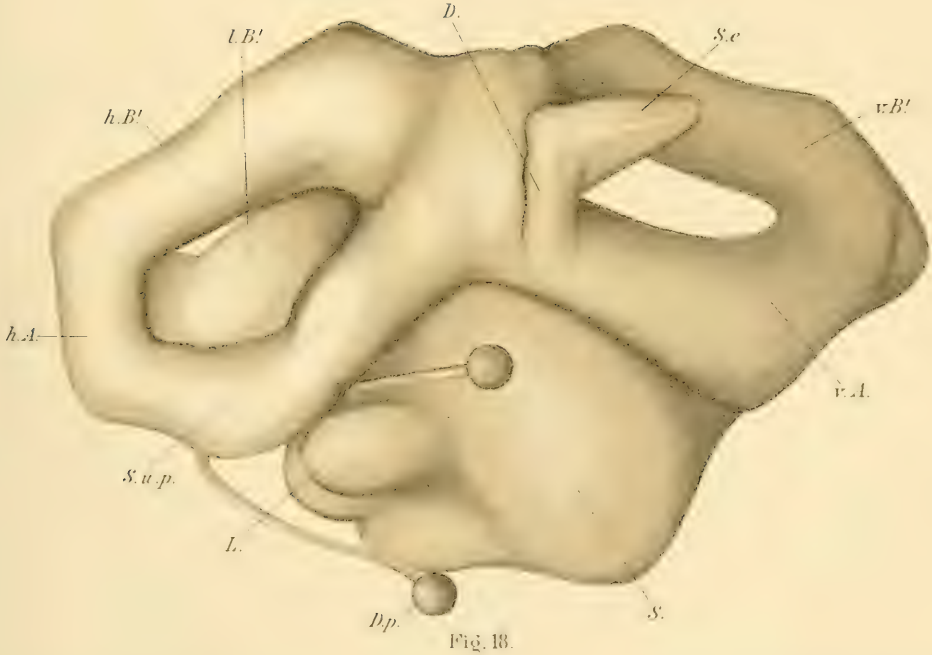

Fig. 18.

Verlag von J. F. Bergmann, Wiesbaden.

Königl. Universitätsdruckerei H. Stürtz A.G. Würzburg.

zart und vom perilymphatischen Raum durch eine sehr feine Membran getrennt wird.

Aus vorstehendem erhellt, dass die Macula neglecta bei Hynobius aus dem Neuroepithel der Pars inferior herstammt. Es verschwindet bei erwachsenem Tiere die Erinnerung an die Entwickelung nicht ganz, indem von dem oberen Teil der Macula sacculi eine kubische Epithelzone sich in die Pars

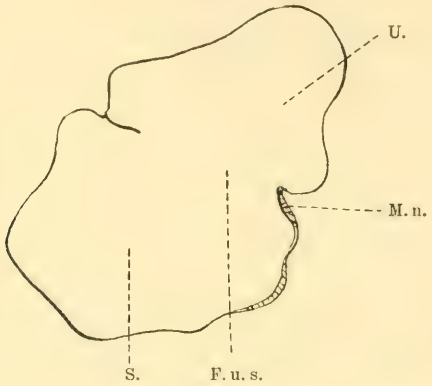

Textfigur 18.

Macula und Pars neglecta, Stadium 7. M. n. Macula neglecta. S. Sacculus. U. Utriculus.

neglecta fortsetzt, wie dies auch zwischen dem Sacculus und der Lagena beobachtet wird.

2. Entstehungsweise der Pars neglecta. Wie schon wiederholt erwähnt, liegt die Pars neglecta bei Amphibien im Sacculus nicht wie bei anderen Tierklassen, wo sie sich nahe dem Utriculus, meist in dessen Grund, befindet. Die Frage, wie diese eigentümliche Lokalisation bei Amphibien entstanden ist, wurde bis jetzt noch nicht genügend erklärt; ich gehe deshalb in folgenden Zeilen darauf ein.

Wie schon angegeben, beginnt im Stadium 7 (Textfig. 18) das Neuroepithel der Pars inferior sich in die Macula neglecta und die Macula lagenae zu differenzieren. Der hintere obere

Abschnitt der Macula partis inferioris wird oben plötzlich niedrig, hier steht die Längsachse der Epithelzellen (M. n.) mehr geneigt, und zwar etwas abwärts gerichtet, gegen die anderen Epithelstellen, wo die Zellen stets auf der Unterlage rechtwinkelig angeordnet sind. Die den oberen Grund der Pars neglecta bildende Falte ragt also nach medial in die Hörbläschenhöhle hervor. Die Falte ist von medial oben nach lateral unten gerichtet und steht der lateralen Falte gegenüber, zwischen denen sich das beginnende Foramen utriculo-sacculare

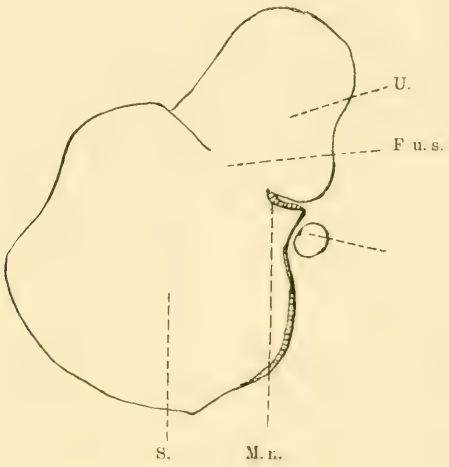

Textfigur 19.

Macula und Pars neglecta, Stadium 8. D. p. Ductus perilymphaticus. F. u. s. Foramen utriculo sacculare. M. n. Macula neglecta. S. Sacculus. U. Utriculus.

(F. u. s.) findet. Die obere oder utriculare Fläche der medialen Falte ist von kubischem Epithel bekleidet, welches über ihre Spitze in das hohe Epithel der sacculären Fläche übergeht. Das letztere setzt sich unten vorn ohne Unterbrechung in das Neuroepithel des Sacculus fort. Diese Falte schliesst in sich weniges Mesenchym ein. Oberhalb der Falte hat sich die mediale Utriculuswand sehr nach medial ausgebuchtet. Im Stadium 8 (Textfig. 19) schreitet diese Falte erheblich lateral-

wärts vor und berührt sich mit der lateralen immer mehr, wodurch das Foramen nach und nach verengt wird. Die Macula neglecta (M. n.) wird hoch, zweischichtig, während das Epithel der utricularen Fläche allmählich dünner wird und in das indifferente des Utriculus übergeht. Bei diesem Stadium ist es besonders bemerkenswert, dass unten medial von der Pars neglecta, zwischen der letzteren und der Lagena, der Ductus perilymphaticus zu entstehen beginnt und das unterhalb der medialen Falte gelegene kubische Epithel gegen die Labyrinthhöhle vortreibt; damit wird dieser Teil nach und nach vom übrigen Sacculusabschnitt abgeschieden. Auf Frontalschnitten erweist er sich als lateralwärts eingedrungener stumpfer Vorsprung und erreicht lateral nur die Mitte der oberen Falte. Im Stadium 9 wird entsprechend der starken Ausbildung des Ductus perilymphaticus jener Vorsprung sehr stark und hat ungefähr dieselbe Länge wie jene Falte selbst. Der untere Schenkel der Pars, auch die Epithelzellen werden durch den medialen Zug dünner, bilden eine sehr feine Membran, was bei erwachsenem Exemplar sehr deutlich nachweisbar ist. Die Zellen der utricularen Fläche sind noch niedrig-kubisch. Der Vorsprung selbst trägt kubisches Epithel, welches unten allmählich in die Macula sacculi übergeht. Das Foramen hat sich erheblich verengt. Die laterale Wand des Sacculus hat sich sehr der medialen genähert, besonders an zwei Stellen, einmal an der Spitze der Pars neglecta und dann an jenem Vorsprung für den Ductus perilymphaticus; ihre Berührung mit dem letzteren kann beim erwachsenen Tiere (Textfig. 20) beobachtet werden. Die Grundlage der Pars enthält ausser Bindegewebe noch Pigmentzellen.

Man erkennt nach dem Gesagten leicht, dass die Pars nicht durch die mediale Ausstülpung der Labyrinthwand, sondern durch deren Einfaltung entstanden ist; von den dabei vorhandenen zwei Einstülpungsfalten (Textfig. 21) liefert die

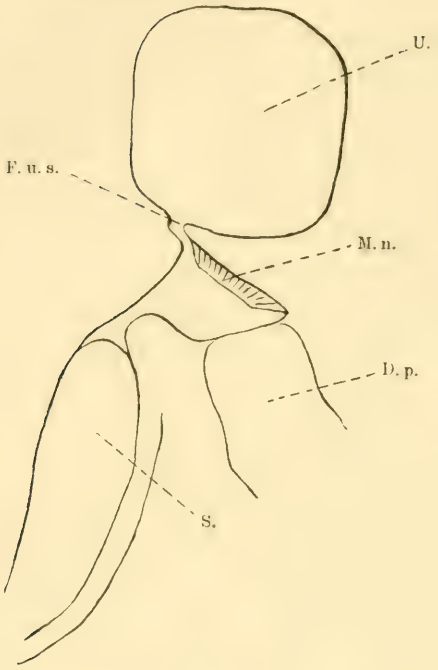

Textfigur 20.

Macula und Pars neglecta, Erwachsenes Stadium. Bezeichnungen wie bei Textfigur 19.

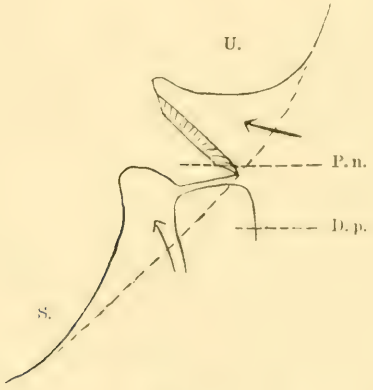

Textfigur 21.

Schema von der Entstehung der Pars neglecta. D. p. Ductus perilymphaticus. P. n. Pars neglecta. S. Sacculus. U. Utriculus.

obere die Grundlage der Pars; sie tritt früher auf und entspricht einer Stelle, an welcher das Neuroepithel der Pars inferior oben in das indifferente übergeht. Die andere Falte wird durch den sich bildenden Ductus perilymphaticus hervorgerufen, dessen mediale Verschiebung die untere Parswand durch den Zug allmählich dünner macht, wie dies bei dem Recessus partis basilaris der Fall ist.

Bezüglich der Homologie der Macula neglecta hat man zu fragen, ob die Macula neglecta (Mac. neglecta sacculi nach Sarasin) im Amphibiensacculus derjenigen (Mac. negl. utriculi) im Utriculusboden der Fische und anderen höheren Klassen homolog ist, und dann, wie sich die Macula Sarasini bei Amphibien zu der am Foramen utriculo-sacculare vorhandenen verhält, welche Fleissig bei Gecko finden konnte? Nach dem bis jetzt Angegebenen darf ich folgende Ansicht aussprechen: Das kubische Epithel auf der utricularen Fläche der Pars neglecta bei Stadium 7 und 8, das über deren Spitze hin in die Macula neglecta übergeht, stimmt mit der Macula neglecta am Utriculusboden überein, die Macula neglecta (sacculi) bei Amphibien mit der Macula Sarasini beim Gecko (Fleissig). Bei Amphibien bleibt die erstere wenig ausgebildet, die letztere ist dagegen einer bedeutenden Entwickelung unterworfen, es ist also hier das unten gelegene Neuroepithel weiter entwickelt, während bei anderen Klassen das entgegengesetzte Verhalten herrscht.

Ich möchte also zusammenfassend sagen:

Macula neglecta utriculi (Fische und Sauropsiden) = Mac. neg. Sarasini (Ichthyophis) und hohes Epithel um Foramen utriculo sacculare (Amphibien).

Macula neglecta Sarasini (Gecko) und hohes Epithel um Canal. ut.-sacc. (Fische und Sauropsiden) = Macula neglecta sacculi (Amphibien).

Auf Grund davon halte ich es für richtig, den geschicht-

lichen Namen für die betreffende Nervenendstelle zu verlassen und dafür einen wissenschaftlichen zu wählen. Ich möchte die Pars neglecta bei Amphibien als „Pars utriculo-saccularis (sacculi)", die Macula als „Macula utriculo-saccularis" bezeichnen, zu welch' letzterer nach ihrer Lokalität das Wort „sacculi" oder „utriculi" zugefügt werden kann, z. B. bei Amphibien „Macula utriculo-saccularis sacculi".

Diese eigentümliche Lage der Macula neglecta bei Amphibien ist auf eine stärkere Sinnesleistung als bei anderen Klassen zurückzuführen. Wie bekannt, zeigt sie bei Amphibien nicht nur eine abnorme Lage, sondern auch eine sehr starke Ausbildung, besonders bei Anuren. Man versteht, dass diese starke Ausbildung eine frühere Differenzierung des Neuroepithels herbeiführen wird. Dadurch, dass das Epithel auf der medialen Hörbläschenwand sehr rasch heranwächst, ragt es nach medial, wo es weniger Widerstand begegnet, als eine Falte hervor. Diese raschere Faltenbildung trennt den darunter liegenden Teil vom Utriculus ab; um die Hörleistung zu vollziehen, muss er sich dem Sacculus und dem perilymphatischen Gang nähern. So verursacht der letztere, die Pars lateralwärts vortreibend, eine zweite Falte, welche fortschreitend die untere Wand nach und nach zu einem feinen Häutchen verdünnt. Die Schallwellen, welche vom perilymphatischen Gang fortgepflanzt werden, können diese Membran leicht in Schwingung versetzen. Ich hatte eine starke Hörleistung der Pars neglecta schon bei Onychodactylus vermutet (19), wie es Harrison (8) auch am Frosch gezeigt hatte. Die dem Ductus perilymphaticus angepasste zweite Falte veranlasst also in der Hauptsache diese eigentümliche Lage der Pars bei Amphibien.

Foramen (Canalis) utriculo-sacculare. Dasselbe entsteht aus dem einfachen Hörbläschen durch die centripetale Verengerung einer lateralen und einer medialen Falte, streng genommen von allen Seiten. Das Centrum dafür

liegt aber nicht in der Mitte des Bläschens, sondern weit medial gegen die Pars neglecta geneigt. Schon in dem Stadium, in welchem das Foramen noch schwach ausgebildet ist, ragt die Falte der Pars neglecta von der medialen Bläschenwand stark

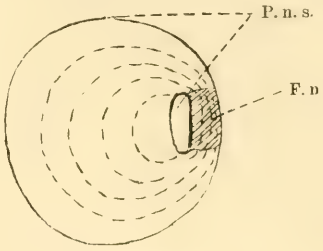

Textfigur 22.

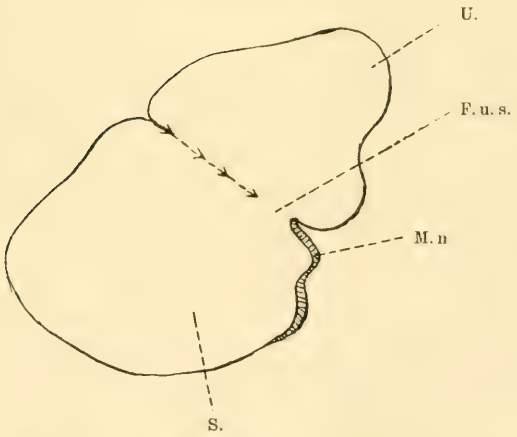

Textfigur 23.

Schemata von Entstehung des Foramen utriculo sacculare. F. u. s. Foramen utriculo sacculare. M. n. Macula neglecta. S. Sacculus. U. Utriculus.

hervor (Textfigg. 22 u. 23). Die laterale Falte wächst rasch nach medial vor, um sich der Spitze der medialen zu nähern.

Aus eben Erwähntem lassen sich noch andere Fragen erklären, welche sich auf die Gestalt und Grösse des Foramen beziehen; so bewahrt die schon angelegte Pars neglecta bei Amphibien einen innigen Zusammenhang mit dem Foramen.

Da die laterale Spitze der Pars stets den medialen Umfang des Foramen darstellt und sehr früh fixiert ist, so verengt sich das letztere, von der Pars vollständig beherrscht. Während es anfangs eine weite rundliche Form zeigt, besitzt es später eine lange, von vorn nach hinten gerichtete Spaltform (Textfigur 22). Dies erklärt auch mit voller Sicherheit die Tat-

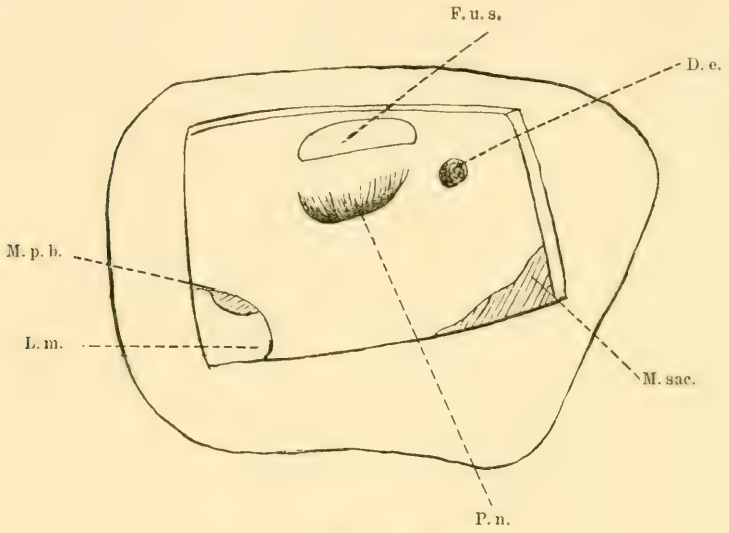

Textfigur 24.

Verhalten des Foramen utriculo sacculare zur Pars neglecta bei erwachsenem Onychodactylus, Wachsplattenmodell. D. e. Ductus endolymphaticus. F. u. s. Foramen utriculo sacculare. L. m. Lagenaausmündung. M. p. b. Mac. partis basilaris. M. sac. Mac. sacculi. P. n. Pars neglecta.

sache, dass die Länge im Vergleich mit der Breite des Foramen bei Amphibien sehr viel grösser ist, wie auch Kuhn (14) es als eine grosse Querspalte gezeichnet hatte. Dies ist auch bei meinem Wachsplattenmodell des erwachsenen Onychodactylusohres leicht zu ersehen, wie die beistehende Figur (Textfig. 24) es gut demonstriert.

Ausserdem bin ich der Meinung, dass die Macula neglecta bei anderen Klassen nicht deshalb mehr oder minder weit vom

Foramen (Canalis) utriculo-sacculare entfernt liegt, weil hier die Ausbildung der Pars neglecta eine stärkere ist, sondern weil das Foramen von der Peripherie mehr oder minder gleichmässig verengert wird, wodurch die Macula von letzterem abweicht. Wenn diese mehr gleichmässige Verengerung noch weiter fortschreitet, so kommt es, dass die Ränder des Foramen miteinander verlötet werden und dass keine Kommunikation mehr zwischen dem Sacculus und Utriculus besteht, was bei einigen Fischen lebenslang der Fall ist.

6. Schalleitender Apparat.

In der Entwickelung desselben bei Urodelen ist viel untersucht worden und es besteht eine ziemlich grosse Literatur bezüglich seiner Vergleichung mit Säuger-Stapes, Reptilien-Otostapes und Hyomandibula der Fische. Dennoch treffen die Ansichten nicht völlig zusammen. Bezüglich der Entwickelung des Apparates hat man auf drei Punkte seine Aufmerksamkeit zu lenken. Erstens auf die Abstammung des Apparates, und zwar auf die Frage, ob er sich aus der Ohrkapsel oder aus dem Visceralskelet differenziert. Zweitens auf seine Entstehungsweise, ob er sich aus der Ohrkapsel abschnürt oder von ihr unabhängig ist. Endlich darauf, ob die Fenestra ovalis primär entsteht oder sekundär auf der schon verknorpelten Ohrkapsel.

Schon Reichert (31) nahm bei Amphibien einen doppelten Ursprung des schalleitenden Apparates an, und zwar differenziert sich nach ihm das Operculum aus dem knorpeligen Labyrinth, während die Columella wesentlich zum oberen Teil des Zungenbeinbogens gehört. Diese Ansicht wurde eine Zeitlang als zutreffend angenommen. So sagt Parker (23) vom „Common frog", dass das Operculum „periotic", die Columella aus dem zweiten Visceralbogen abstammt. Bei Betra-

chiern kommt der letztgenannte Autor zu der Ansicht, dass die Verschlussplatte aus der Ohrkapsel hervorgeht und der Stapes (Operculum) „periotic", die Columella „a hyodean element" ist. Auch kommt nach ihm bei Siredon pisciformis auf dem lateralen Teil der Unterfläche der verknorpelten Ohrkapsel eine Spalte zustande und das Operculum trennt sich durch Abschnürung von der Kapsel.

Vom Ohr von Triton alpestris und amblystoma sagt Wiedersheim (35): Was ich über die Entwickelung des Operculum beobachtete, ist folgendes: Kurz nach Verschmelzung der Parachordalelemente mit dem Gehörbläschen sieht man am äusseren Rand ihrer Unterfläche eine ringförmige Zone auftreten, welche bei genauerem Studium sich als eine circuläre Verdünnung der Kapselwand herausstellt. Letztere schreitet immer weiter fort und schliesslich hat sich eine rundlich-ovale Knorpelscheide aus der Labyrinthwand herausgeschnürt, ein deutlicher Beweis, dass das Operculum der Urodelen ontogenetisch nicht vom Kiemen-Apparat, sondern von der Gehörkapsel selbst herzuleiten ist. Seine Verbindung mit den gleich zu besprechenden Bandmassen oder Knorpelspangen erfolgt erst sekundär.

Stöhr (33) sagt von Triton cristatus, dass das Operculum demnach ein Teil der knorpeligen Ohrkapsel ist, hervorgewachsen vom vorderen Umfang des ovalen Fensters. Mit dem Hyoidbogen steht es genetisch in keiner Beziehung. Über die Entstehungsweise fertigte er zum ersten Male Wachsplattenmodelle an, von denen er folgende Befunde gewinnen konnte. „Was zunächst die Bildung der Fenestra ovalis betrifft, so steht meine Angabe, dass das ovale Fenster ein unverknorpelter Teil der primitiven häutigen Ohrkapsel sei, allen bisherigen Angaben entgegen, welche übereinstimmend lehren, dass ein Stadium existiere, in welchem der ganze Boden der Ohrkapsel knorpelig sei, ein Stadium, in welchem es keine Fenestra ovalis

gebe; dasselbe entsteht erst später entweder durch Dehiscenz (Parker, Urodelenschädel S. 546) oder unter gleichzeitiger Entwickelung des Operculum (Senner, Wiedersheim)."

Witebsky (38) sagt vom Axolotl, dass das Operculum keinen Zusammenhang mit dem Rand der Fenestra ovalis hat. Es stellt mitsamt der Columella in genetischer Beziehung ein einheitliches Gebilde dar, welches sich vom Visceralskelet herleitet und zwar vom vorderen Abschnitt des zweiten Schlundbogens, des Hyoidbogens. Das Operculum und die Columella samt dem Ligamentum hyocolumellare sind das Homologon des Hyomandibulare der Haie. Er schliesst sich also nicht der Ansicht von Reichert, Parker und Wiedersheim an, dass die Fenestra ovalis sekundär in der Knorpelsubstanz entstehe, sondern der Meinung von Stöhr und Gaupp, nach welcher eine Spalte ab initio existiere. Seine Meinung differiert nur insofern von der Stöhrs, als nach ihm kein knorpeliger Zusammenhang vorhanden ist. Überdies erachtet er eine selbständige Verknorpelung des Operculargewebes für zweifelhaft, gegen Gaupps Ansicht vom Frosche.

Gaupps Zitat von Winslows Arbeit (37) über das Chondrocranium der Ichthyopsida lautet: „Ich möchte zwei Tatsachen hervorheben: einmal die, dass bei allen Urodelen das Operculum zuerst im vorderen Teil der Fenestra vestibuli auftritt und von hier aus die Verknorpelung rückwärts fortschreitet, und ferner die, dass bei manchen Urodelen (z. B. Amphiuma) schon im Knorpelstadium ein kontinuierlicher Übergang des Columella-Stieles in das Quadratum statthat." Platt (25) sagt von Necturus: „— the Operculum in Necturus is neither part of the primitive otic capsule, nor formed in the membrane closing the fenestra. It arises independently." Sie äussert sich noch: „The cartilago of the operculum is at no time connected with the hyoid cartilago, but this fact does not demonstrate that the cartilago in question may not be a rudi-

mentary element of the hyoid arch, since each element of the cartilaginous arches arises from an independent centre of chondrification, and secondary fusions of cartilaginous elements do not necessarily show original association." „The operculum arises near the anteroventral margin of the fenestra ovalis in cells of the mesenchyma external to the auditory capsule." Also nimmt sie die hyale Natur der Ohrcolumella bei Urodelen als wahrscheinlich an.

Von Ichthyophis glutinosus behauptet Peter (24), dass das Operculum und die Columella direkt aus der noch zum Teil knorpeligen Labyrinthwand herauswachsen. So kommt der Stapes aus der Gehörkapsel. Gaupp (4) sagt von Anuren, dass alle neueren Ansichten über die Entwickelung des betreffenden Apparates übereinstimmen, und zwar entstehen das Operculum und die Pars interna plectori in der sekundären Fenestra ovalis voneinander selbständig und das Operculum und die Columella sind von der Ohrkapsel herzuleiten.

Ganz neuerlich kommt Fuchs (7) bei Salamandra atra zu einem sehr interessanten Ergebnis, indem er drei Wachsplattenmodelle der Columella genauer verfolgt hat. Er sagt: „Die Ränder des ovalen Fensters werden also auf folgende Weise gebildet: der laterale, unmittelbar unter dem hinteren Abschnitt des äusseren Bogenganges gelegene Rand bleibt von vornherein von der Verknorpelung ausgespart; im Anschluss daran entsteht dann zunächst der craniale, darauf der mediale und schliesslich der caudale Rand, und zwar durch Rückbildung des Knorpels." Nach ihm schnürt sich das Operculum beim Salamander ontogenetisch zum grossen Teil aus der bereits knorpeligen Labyrinthkapsel ab.

Zugleich konnte der Autor bei Reptilien zu folgendem Schluss kommen: Das Operculum bezw. Operculum + Stilus der Urodelen ist dem Otostapes der Reptilien homolog, die beiden auch dem Stapes der Säugetiere. Diese drei sind ontogenetisch

die Abkömmlinge der Gehörkapsel, phylogenetisch hat man sie auf dieselben zurückzuleiten.

Kingsbury und Reed (11) sagen vom Axolotl: „The columella apparently developes outside the ear capsule.“ — „Operculum, as distinguished from the columella seems to arise from a differentiated portion of the ear capsule itself.“

Wenn wir die referierten Ansichten der Autoren kurz zusammenfassen, so kann man sie etwa in folgender Art formulieren: 1. Abstammung des Apparates: a) nach den einen Autoren ist er von der Ohrkapsel herzuleiten, während b) die anderen das Visceralskelet dafür annehmen; c) auch wird eklektisch behauptet, dass das Operculum aus der Ohrkapsel, die Columella aus dem Visceralskelet herkommt. 2. Seine Entstehungsweise wird erklärt: a) einmal durch Abschnürung aus der Ohrkapsel, oder b) durch Heranwachsen der Kapselwand in die Fenestra ovalis, oder c) durch das Heranwachsen der noch vorknorpeligen Ohrkapsel. 3. Fenestra ovalis: a) sie kann entstehen sekundär in der vollständig verknorpelten Ohrkapsel, oder b) sie stellt präformiert eine bei der Verknorpelung ausgesparte Lücke dar.

1. Herkunft des Apparates. a) Die Herkunft des Operculum aus der Ohrkapsel ist neuerdings von vielen Seiten übereinstimmend bestätigt, abgesehen von Witebsky und Platt. Bei Hynobius tritt erst im Stadium 6 der Knorpel lateral vom lateralen Bogengang auf; die Verknorpelung der Ohrkapsel schreitet im Stadium 7 rasch vorwärts, so dass nur direkt unten medial vom lateralen Bogengang der laterale Teil der ventralen Kapselwand eine von vorn nach hinten ziehende unverknorpelte Spalte trägt, welche durch eine bindegewebige Verschlussplatte ausgefüllt wird. Im Stadium 8 ragt vom vorderen Rande dieser Spalte ein kleiner Knorpelfortsatz nach hinten lateral hervor, welcher sich nach und nach (bei Stadium 9), rückwärts fortschreitend, vergrössert, um endlich

den grössten Teil der Spalte oder der Fenestra ovalis auszufüllen. Dieser Fortsatz ist wohl nichts anderes als das Operculum. Bei letzteren zwei Stadien (8 und 9) steht er vorne mit der Ohrkapsel noch in deutlichem Zusammenhang, welcher später aufgehoben wird. Es ist also mit voller Sicherheit zu sagen, dass das Operculum aus der Ohrkapsel selbst abstammt.

b) Die Columella. Bei Hynobius zeigt das Modell 21 schon am Stadium 7, dass der Knorpelfortsatz, der vom vorderen Rand der primitiven Fenestra ovalis ausgeht, nicht bloss nach hinten, sondern auch lateralwärts rückt, und dass er eine zapfenartige Form annimmt. Dieser Zapfen verlängert sich ventral von der ventralen Wand des lateralen Bogenganges und zieht sich im darauffolgenden Stadium lateral lang aus, so dass er aussen vom lateralen unteren Rand des schon lang gewordenen Operculum stark hervorragt (Modell 22). Sein vorderes Ende rückt besonders lateralwärts lang vor. Auf Frontalschnitten nimmt er sich wie eine dicke Keule aus, deren hinteres Ende aufwärts eingerollt ist und auf der Schnittfläche einen oben geöffneten Halbring darstellt. In diesen eingebettet läuft die Anlage der Vena jugularis. Die abgestumpfte, mehr platte Spitze des vorderen Keulenendes wird durch einen starken bindegewebigen Strang lateral mit dem unteren Rande des Quadratum, welches von ihm wenig entfernt liegt, in Verbindung gesetzt. Wenn man dies mit dem vorhergehenden Stadium vergleicht, so erkennt man, dass die Keule sich immer mehr lateralwärts verlängert hat und in der Richtung des Stranges noch weiter lateral gegen das Quadratum fortzuschreiten scheint, um schliesslich mit ihm zu verwachsen. Dieser Umstand erklärt es, dass im ausgewachsenen Zustand die Columella nach ihrem relativ kurzen Verlaufe in der Form eines Cylinders mit dem Quadratum verwachsen ist. Jener Keulenteil, der vom Operculum lateral hervorragt, stellt also die Columella dar und wächst samt dem letzteren als ein

einziges Gebilde am vorderen Fenestrarand aus dem Ohrkapselknorpel hervor. Das Operculum und die Columella sind mithin von der Ohrkapsel herzuleiten.

2. Entstehungsweise des Apparates. Fuchs' Ansicht, dass von der langen Spalte ein Ast nach medial hinten ausgeht und der Apparat so durch sein Fortschreiten allmählich abgeschnürt wird, entspricht unserem Fall nicht, da auf meinem Modelle 21 hinten von dem hinteren Fortsatzende ein zu grosser Spaltraum noch übrig bleibt und dennoch die Wurzel des Fortsatzes zu schmal ist, was freilich die Abtrennung durch die Abschnürung des Operculum ablehnen lässt. Wenn man aber vorläufig dies für zutreffend hielte, so besteht doch der Unterschied zwischen Fuchs und mir darin, dass der Fortschritt der Abschnürung bei beiden eine vollständig entgegengesetzte Richtung einschlägt, indem bei Salamandra das Operculum mit der Ohrkapsel anfangs hinten medial zusammenhängt, während bei Hynobius dies vorn medial geschieht. Also kann ich mich weder der Ansicht von Fuchs und Parker anschliessen, nach welcher ausschliesslich der Abschnürungsvorgang dabei die Hauptrolle spielt, noch an die von Wiedersheim, welche der Herausschnürung der Knorpelwand durch circuläre Verdünnung das Hauptgewicht beilegt, sondern an Stöhr. Dass der Vorderteil der Fenestra ovalis die Entstehungsstelle des betreffenden Apparates ist, sagte auch schon Winslow. Den Befund von Peter bei Ichthyophis, dass der Apparat direkt aus vorknorpeliger Grundlage herauswächst, kann ich nicht bestätigen.

3. Bezüglich der Entstehung der Fenestra ovalis herrschen noch einige Meinungsdifferenzen. Bisher wurde sie dadurch entstanden angenommen (Senner, Parker, Wiedersheim u. a.), dass sie an der schon verknorpelten Ohrkapsel sekundär zustande kommt (durch Dehiscenz u. a.). Stöhr aber kam zuerst zur Ansicht, dass die Fenestra ab

origine als eine nicht verknorpelnde Spalte auftritt. Dies ist im allgemeinen bei Anuren konstatiert worden. Witebsky und Winslow schlossen sich auch dieser Ansicht an, welche neuerdings von Fuchs mit Recht bestätigt wurde. Mein Befund stimmt auch vollständig mit der neueren Ansicht überein. Die Fenestra tritt unterhalb des verknorpelten lateralen Bogenganges, lateral vom lateralen Abschnitt der unteren Ohrkapselwand, als eine bei der Verknorpelung ausgesparte längliche Spalte auf, wie es das Modell 20 darstellt. Im vorhergehenden Stadium sieht man den Knorpel nur ausserhalb des lateralen Bogenganges, und konnte ich niemals den betreffenden Teil knorpelig finden. Man kann also sagen, dass die Fenestra ovalis hier auch präformiert, nicht sekundär, entstanden ist.

7. Perilymphatisches Gewebe.

Über dasselbe sind nur die Arbeiten von Villy und Harrison vorhanden.

Villy (34) sagt von „Common frog" folgendermassen: „At about 16 mm the Lagena (wirklich die Pars basilaris) becomes flattened as in the adult; and the beginning of its canal is to be seen as a small sac in the perilymph applied to the lagena (P. bas.) as already mentioned. It is formed by mutual separation of the mesoblast cells in the vicinity of the lagena (P. bas.), and the cells so separating constitut the walls of the canal. The second canal appears soon after in a precisely similar manner, and the two grow towards the brain, meet and mute." Harrison (8) sagt: „Der Recessus partis basilaris, der bei Urodelen nur einen Blindsack des Ductus perilymphaticus innerhalb der Ohrkapsel darstellt, wird bei Anuren selbständiger und bleibt mit dem Ductus nur durch einen engen Ductus reuniens verbunden. Dieser liegt auch bei Anurenlarven noch innerhalb der Ohrkapsel und wird erst bei der Meta-

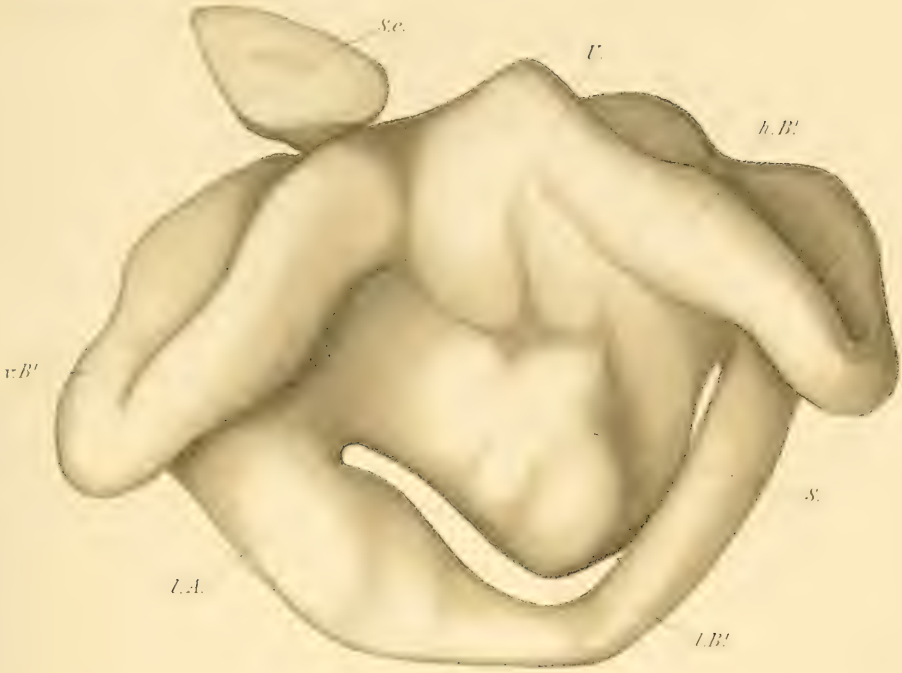

Fig. 19.

Fig. 20.

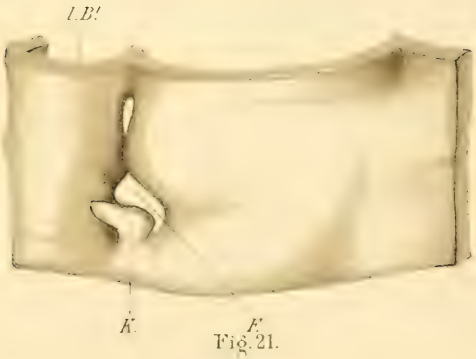

Fig. 21.

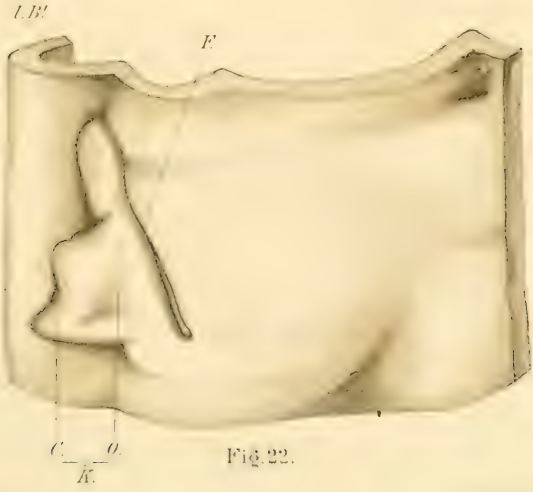

Fig. 22.

Verlag von J. F. Bergmann, Wiesbaden.

Königl. Universitätsdruckerei H. Stürtz A.G. Würzburg.

morphose durch Resorption und Neubildung von Knorpelspangen aus dieser herausgedrängt und in seine definitive Lage gebracht. Das Foramen perilymphaticum inferius ist eine Neuerwerbung der Anuren, entstanden zu denken durch Erweiterung des Recessus partis basilaris von der Innenwand der Ohrkapsel her und Ausstülpung aus demselben zum Saccus perilymphaticus."

Neuerdings fand ich (22) beim erwachsenen Hynobius eine bemerkenswerte Tatsache bezüglich des perilymphatischen Systems, und zwar schickt der Ductus perilymphaticus in die Ohrkapselhöhle keinen Recessus partis basilaris, sondern es dringt dieser durch das besondere Foramen perilymph. posterius in die Schädelhöhle ein, was vom Urodelentypus abweicht.

Was die Entwickelung anlangt, so tritt das perilymphatische Gewebe erst im Stadium 7 auf; am reichsten entwickelt ist es ausserhalb des lateralen Bogenganges, wo die Verknorpelung der Ohrkapsel am frühesten beginnt. Es setzt sich nach vorn ausserhalb der lateralen Ampulle fort. Auch an den Stellen, woran zwischen dem Labyrinth und der Ohrkapsel die Spalträume entstanden sind, ist es mehr oder minder stark ausgebildet. Beim folgenden Stadium stark entwickelt, umhüllt es fast alle Teile des Labyrinthes, mit Ausnahme der Stellen an der oberen medialen Utriculuswand und der ventralen Sacculuswand, wo diese beiden sich unmittelbar der Ohrkapsel anlegen. Der Ductus perilymphaticus kommt durch das weite einfache Foramen perilymphaticum in die Ohrkapselhöhle hinein, biegt unterhalb der Pars neglecta lateralwärts um und geht dann nach hinten, um endlich, nachdem er lateralwärts abgebogen ist, zwischen dem hinteren Wurzelteil des hinteren Bogenganges und dem Sacculus sich zu verlieren. Wenngleich ausserhalb des Utriculus und Sacculus ein erhebliches perilymphatisches Gewebe ausgebildet ist, so sieht man doch noch kein Spatium perilymphaticum darin entstanden. Der grosse

Recessus partis basilaris kommuniziert noch durch eine weite Mündung mit dem Ductus, und es geht der letztere und der Recessus miteinander vereinigt durch das einfache Foramen in die Schädelhöhle hin, was stets bei ausgewachsenen Exemplaren der Urodelen und nach Harrison am Larvenstadium vom Frosche konstatiert wird; ich habe dies auch bei Onycho-

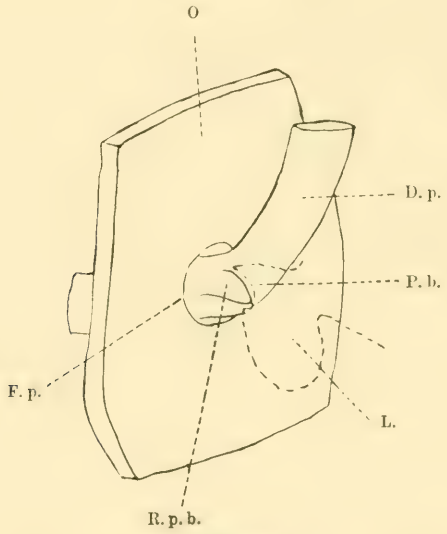

Textfigur 25.

Schemata von Entstehungsweise des perilymphatischen Systems. (Figur 25. Larvaler Figur 26. Erwachsener Zustand). D. p. Ductus perilymphaticus F. p. Foramen perilymphaticum (einfach). F. p. a. Foram. perilymph. ant. F. p. p. Foram. perilymph. post. L. Lagena. O. mediale Ohrkapselwand. P. b. Pars basilaris. R. p. b. Recessus partis basilaris.

dactylus, Triton, Salamandra und Axolotl beobachtet (Textfigur 25 F. p.). Im Stadium 9 tritt erst ein ansehnliches Spatium zwischen dem Sacculus und der lateralen Ohrkapselwand auf und ist schon mit dem Ductus in Zusammenhang getreten. Die Pars basilaris gelangt beträchtlich medialwärts und steht der medialen Ohrkapselwand sehr nahe, wodurch der Ductus und Recessus hier gegen früher voneinander sehr deutlich ab-

geschieden werden. Von dem oberen Umfang des Foramen spannt sich ein bindegewebiges Bündel zum unteren aus; in seinem Verlaufe passiert es an der Spitze der Pars basilaris dicht vorbei, wahrscheinlich stehen sie miteinander in Verbindung. Ductus und Recessus werden in der Ohrkapsel vollständig durch die Pars und jenes Bündel voneinander getrennt. In späteren Stadien ist das Bündel schon zu einer Knochen-

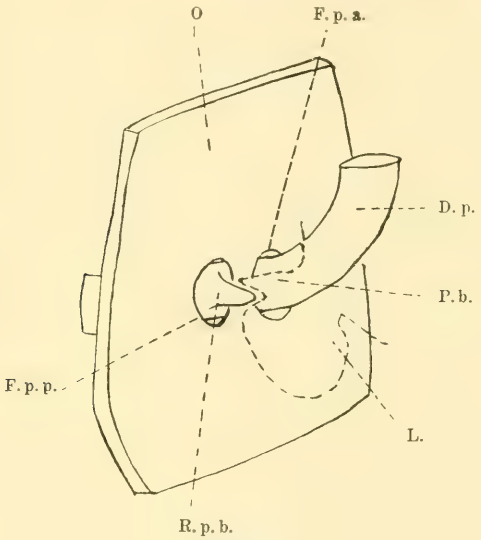

Textfigur 26.

spange umgewandelt. Jetzt kommuniziert also der Recessus erst durch das andere Loch mit der Schädelhöhle. Wie schon erwähnt, wollte Harrison die Entstehungsweise der doppelten Foramina in der Art erklären, dass sie durch Erweiterung des Recessus von der Innenwand der Ohrkapsel her und durch Ausstülpung aus derselben zum Sacculus perilymphaticus werden. Nach meinen Befunden verhält sich die Sache etwas anders; ich möchte es folgendermassen darstellen (Textfig. 25 und 26 F. p. a. und F. p. p.). Zuerst wird der Recessus durch die mediale raschere Erweiterung der Pars basilaris vom

Ductus geschieden, und ein Bindegewebsstrang, welcher sich dabei vom oberen Umfang des Foramen zum unteren ausspannt, wird der Ossifikation unterworfen; es entsteht eine vertikale Knochenspange, welche das bis jetzt einfach gewesene Foramen in zwei Fächer oder Löcher teilt, ein vorderes und ein hinteres, wovon das letztere den Recessus durchgehen lässt. Daher repräsentiert das in dieser Weise entstandene Foramen perilymphaticum posterius nicht einen neugebildeten, sondern einen älteren Foramenteil, welcher vom ursprünglichen einfachen Foramen durch eine neue Knochenspange abgeschieden wird. Der Recessus steht darum ab ovo usque ad mala fortwährend mit der Schädelhöhle in Kommunikation.

Der Ductus scheint früher zu entstehen als das Spatium. Ob diese beiden, nachdem sie gesondert angelegt und ausgebildet sind, sich miteinander vereinigen oder das eine gegen das andere fortschreitet, musste unentschieden bleiben. Dennoch scheint mir sehr wahrscheinlich, dass der Ductus nach und nach peripher fortwächst, wenngleich sie beide gesondert ausgebildet sind.

Kyoto, November 1910.

Literaturverzeichnis.

Die Arbeiten mit * waren mir als Referate zugänglich.

1. *Alexander, G., Entwickelung und Bau des inneren Gehörorgans von Echidna aculeata. Jenaisch. Denkschr. VI. 1904.
2. — Zur Frage der phylogenetischen, vicariierenden Ausbildung der Sinnesorgane (Talpa europaea und Spalax typhulus). Zeitschr. f. Psych. u. Phys. d. Sinnesorg. Bd. 38. 1903.
3. *Ayers, H.. Vertebrate Cephalogenesis II. Journ. of morph. Vol. 6. 1892.
4. Gaupp, E., Ontogenese und Phylogenese des schalleitenden Apparates bei den Wirbeltieren. Ergeb. d. Anat. u. Entw. Bd. 8. 1898—99.
5. — Die Entwickelung des Kopfskeletes. Hertwig's Handbuch d. vergl. u. experim. Entw. 1906.
6. Fleissig, J., Die Entwickelung des Geckolabyrinthes. Anat. Hefte. Bd. 37. 1908.
7. Fuchs, H., Über die Entwickelung des Operculum der Urodelen und des Distelidiums („Columella" auris) einiger Reptilien. Anat. Anz. Ergänz. f. Bd. 30. 1907.
8. *Harrison, H. S., On the perilymphatic spaces of the Amphibia. Internat. Monatschr. f. Anat. u. Phys. Bd. 19. 1902.
9. — The homology of Lagena throughout Vertebrates. Anat. Anz. Bd. 23. 1903.
10. Hertwig, O., Handbuch d. vergl. u. experim. Entwickelungslehre. Bd. 2. II. Teil. 1906.
11. Kingsbury and Reed, The columella auris in Amphibia. Anatom. Record. Vol. II. 1908. (Sonderabdruck.)
12. Krause, R., Die Entwickelung des Aquaeductus vestibuli s. Ductus endolymphaticus. Anatom. Anz. 1901.
13. — Entwickelungsgeschichte des Gehörorgans. Hertwigs Handbuch. 1906.
14. Kuhn, Häutiges Labyrinth der Amphibien. Arch. f. mikr. Anat. Bd. 17. 1879—80.
15. N[e]tto, F., Die Entwickelung des Gehörorgans beim Axolotl. Inaug.-Diss. Berlin 1898.
16. Noorden, C. V., Die Entwickelung des Labyrinthes bei Knochenfischen. Arch. f. Anat. u. Phys. Anat. Abt. 1883.
17. *Norris, H. W., Studien über die Entwickelung des Ohres bei Amblystoma. Journ. of Morph. Vol. 7. 1892.

18. Okajima, K., Zur Anatomie des inneren Gehörorgans von Cryptobranchus japonicus. Anat. Hefte. Bd. 32. 1907.
19. — Untersuchungen über die Sinnesorgane von Onychodactylus. Zeitschr. f. wiss. Zool. Bd. 94. 1909.
20. — Contribution à l'étude de l'organe de l'ouie chez Urodèles. Arch. de Biol. Tome 25. 1910.
21. — Beiträge zur Kenntnis der knorpeligen oder knöchernen halbzirkelförmigen Kanäle bei Urodelen. Anat. Anz. Bd. 37. 1910.
22. — Über das Vorkommen von zwei Foramina perilymphatica beim Urodelenohre. Anat. Anz. Bd. 37. 1910.
23. Parker, On th structure and developement of the skull in the urodelous Amphibia. Pt. I. philos. Transact. of the Royal Soc. Vol. 167. p. 2.
24. Peter, K., Die Entwickelung und funktionelle Gestaltung des Schädels von Ichthyophis glutinosus. Morph. Jahrb. Bd. 25. 1898.
25. Platt, J. B., The development of the cartilaginous skull and of the branchial and hypoglossal musculature in Necturus. Morph. Jahrb. Bd. 25. 1898.
26. Poli, C., Zur Entwickelung der Gehörblase bei den Wirbeltieren. Arch. f. mikr. Anat. Bd. 48. 1897.
27. Rabinowitsch, A., Über die Entwickelung des häutigen Labyrinthes von Emys europaea. Inaug.-Diss. Berlin 1903.
28. Retzius, Ch., Zur Kenntnis des inneren Gehörorgans der Wirbeltiere. Arch. f. Anat. u. Phys. Anat. Abt. Jahrg. 1880.
29. — Das Gehörorgan der Wirbeltiere. I. Das Gehörorgan der Fische und Amphibien. Stockholm 1881.
30. — Das Gehörorgan von Caecilia annulata. Anat. Anz. Bd. 6. 1891.
31. *Reichert, G., Vergleichende Entwickelungsgeschichte des Kopfes der nackten Amphibien nebst den Bildungsgesetzen des Wirbeltierkopfes im allgemeinen und seiner hauptsächlichsten Variationen durch die einzelnen Wirbeltierklassen. Königsberg.
32. Sarasin, P. u. H., Über das Gehörorgan der Caeciliiden. Anat. Anz. Bd. 7. 1892.
33. Stöhr, P., Zur Entwickelungsgeschichte des Urodelenschädels. Zeitschr. f. wiss. Zool. Bd. 33. 1886.
34. Villy, F., The development of the ear and the accessory organs in the common frog. Quart. Journ. mic. Sc. Vol. 30. 1890.
35. Wiedersheim, R., Das Kopfskelet der Urodelen. Morph. Jahrb. Bd. 3. 1877.
36. *Windischmann, C. J., De penetioris auris in amphibiis structura. Diss. inaug. anatomica. ord. medic. Bonnae 1831.
37. *Winslow, G. M., The chondrocranium in the Ichthyopsida. Tufts college studies. No. 5. 1898.
38. Witebsky, M., Zur Entwickelungsgeschichte des schalleitenden Apparates des Axolotl. Inaug.-Diss. 1896. Berlin.

Figurenerklärung.

Tafel 1/4.

Wachsplattenmodelle des Labyrinthes (50—100fache Vergrösserung).

I. Labyrinth.

(Fig. 1—13 = natürliche Grösse der Modelle,
Fig. 14—19 = 2fache Vergrösserung derselben).

Fig. 1.	Stadium 1.	Laterale	Ansicht.
Fig. 2.	„	Mediale	„
Fig. 3.	Stadium 2.	Laterale	„
Fig. 4.	„	Mediale	„
Fig. 5.	Stadium 3.	Laterale	„
Fig. 6.	„	Mediale	„
Fig. 7.	Stadium 4.	Laterale	„
Fig. 8.	„	Mediale	„
Fig. 9.	Stadium 5.	Laterale	„
Fig. 10.	„	Mediale	„
Fig. 11.	Stadium 6.	Laterale	„
Fig. 12.	„	Mediale	„
Fig. 13.	„	Obere	„
Fig. 14.	Stadium 7.	Laterale	„
Fig. 15.	„	Obere	„
Fig. 16.	„	Hintere	„
Fig. 17.	Stadium 8.	Laterale	„
Fig. 18.	„	Mediale	„
Fig. 19.	„	Obere	„

II. Schalleitender Apparat.

(50fache Vergrösserung, natürliche Grösse der Modelle.)

Fig. 20.	Stadium 7.	Ventrale Ansicht.
Fig. 21.	„ 8.	„
Fig. 22.	„ 9.	„

A. Abschnürungsstelle des Hörbläschens aus Ektoderm.
C. Columella.
D. Ductus endolymphaticus.
D. p. Ductus perilymphaticus.
F. Fenestra ovalis.
h. A. Hintere Ampulle.
h. B. Hintere Bogentasche.
h. B'. Hinterer Bogengang.
K. Knorpelfortsatz.
L. Lagena.
l. A. Laterale Ampulle.
l. B. Laterale Bogentasche.
l. B'. Lateraler Bogengang.
O. Operculum.
P. i. Pars inferior.
Pl. v. Plica verticalis.
S. Sacculus.
S. e. Saccus endolymphaticus.
S. u. p. Sinus utriculi posterior.
S_1. Laterales Septum für lateralen Bogengang.
S_2. Mediales „ „ „ „
S_3. Laterales „ „ vorderen „
S_4. Mediales „ „ „ „
S_5. Laterales „ „ hinteren „
S_6. Mediales „ „ „ „
U. Utriculus.
v. A. Vordere Ampulle.
v. B. Vordere Bogentasche.
v. B'. Vorderer Bogengang.
v. B. t. Vertikale Bogentasche.

Aus dem Institute für normale Anatomie. Prof. Dr. Janošíks.

ÜBER DIE ASSIMILATION DES ATLAS UND ÜBER DIE VARIATIONEN AM OS OCCIPITALE BEIM MENSCHEN[1]).

VON

PROF. DR. K. WEIGNER,
ASSISTENTEN DES ANATOMISCHEN INSTITUTS.

Mit 30 Figuren im Texte.

[1]) Böhmisch in den Rozpravy České Akademie Nr. 8 und Nr. 11 Jahrg. XX.

Das Problem über die Entwickelung des Kopfes erweckte seit Oken (1807) das Interesse vieler Forscher, ist aber noch sehr weit von seiner endgültigen Lösung entfernt geblieben; wie bei anderen zahlreichen Fragen kam man auch bei dieser zur Überzugung, dass unsere bisherigen Kenntnisse so mangelhaft sind, dass die Konstruktion einer endgültigen Antwort als unmöglich betrachtet werden muss. Nur weitere Forschungen werden eine Grundlage zur kritischen Sichtung und Ergänzung der generalisierenden Erklärungen und Theorien bilden; die Entwickelung der detailen, hie und da perhoreszierten Forschung gewährt einzig und allein den wirklichen Fortschritt, sollen die erzielten Kenntnisse in ihrem Gesamtbilde eine reelle Basis für weitere Arbeiten bilden.

Für die Frage über die Metamerie des Kopfes bedeutet die Erforschung der Occipitalregion einen wichtigen Punkt, da die Occipitalsomiten als mit den Rumpfsomiten homologisch betrachtet werden; in dieser Hinsicht soll die Anmerkung von Filatoff angeführt werden, welcher mit Recht hervorhebt, dass der Somit als solcher bisher streng nicht definiert ist (Bolk, Koltzoff, Dohrn); bisher wurde die Variabilität der Somiten nicht sichergestellt, es fehlt also die Grundlage, auf welche die Definition einer jeden morphologischen Einheit sich stützen muss; die Entwickelungsgeschichte eines jeden Organs, verbunden mit dem Vergleichen ähnlicher Verhältnisse bei vielen Tierformen, führt zur Erkenntnis der Variabilitätsgrenzen des Organs, der stabilen und variablen Merkmale; auf die Schwierigkeiten bei der Vergleichung der Segmentierung des

Rumpf- und Kopfskelets deuten die Anmerkungen Janošíks in Hinsicht auf die veränderte Funktion der betreffenden Teile des Skelets (Anat. člověka [i. e. d. Menschen] S. 129 und S. 796).

Beim erwachsenen Menschen wurden verschiedene Variationen am Os occipitale und am Atlas sichergestellt, die Kollmann als Assimilation des Atlas und Manifestation des Occipitalwirbels näher bestimmt; dieselben tragen dazu bei, dass die Frage über die Occipitalsomiten und die theoretischen Erwägungen über die Metamerie des Kopfes eine Beleuchtung erfahren. Da fast alle in der Literatur beschriebenen Fälle von verschiedenen Variationen in der Umgebung des For. occipit. magn. zufälligerweise bei der Maceration oder Präparation gewonnen wurden, kann man die Häufigkeit ähnlicher Variationen nicht erschliessen, nebstdem entgehen uns alle weniger auffallende Fälle; um dieser Eventualität nach Möglichkeit auszuweichen, untersuchte ich alle Schädel der anatomischen Anstalt und das Leichenmaterial im Schuljahre (Wintersemester) 1909/10.

I. Befunde an den Schädeln Erwachsener.

1. Besondere Fälle.

1. Die rechte Hälfte des Atlas verwachsen mit dem Os occipitale.

Die rechte Hälfte des Atlas ist mit dem der Umgebung des For. occip. magn. verwachsen; diese Öffnung misst der Länge und Breite nach 33 . 28 mm, hat vom Innern des Schädels betrachtet eine abgerundet rhomboide Gestalt und ist nach links etwas schief gestellt; die verwachsene Hälfte des Atlas ist in das Lumen des Rückgratkanals vorgeschoben. Bei der

Besichtigung des Präparates von unten (Fig. 1) sieht man, dass der linke occipitale Gelenkhöcker auffallend klein, niedrig und sagittal geteilt ist: der äussere Teil ist ventrodorsal leicht konvex, ventral 3 mm, dorsal 5 mm breit, 13 mm lang, glatt, also im frischen Zustande mit Knorpel bedeckt; der innere rauhe Teil prominiert konsolenartig in das For. occip. magn., ist in der Mitte seiner Länge durch eine Furche geteilt und bildet ventral eine nach aussen gebogene Lingula. Der dorsale Rand des For. occ. magn. ist durch eine seichte und breite

Fig. 1.

Rinne, die dorsalwärts vom For. condyl. zieht, bedeutend geschmälert. Der Canalis hypoglossi ist einheitlich, die angehörige Hälfte des Atlas ist nicht erhalten.

Rechterseits ist der Befund wie folgt: Der Cond. occipitalis ist vollkommen mit der Massa lat. atl. verwachsen, so dass die Gelenksspalte spurlos verschwunden ist; auch der ventrale Bogen ist bis zum Tuberc. pharyng. verwachsen und zwar bis auf einen kleinen Rest der Atlantooccipitalspalte; diese Hälfte des Atlasbogens endet in der Mitte mit einer rauhen sagittal gestellten Fläche und war deshalb sehr wahrscheinlich mit der anderseitigen syndesmotisch verbunden. Auf der unteren Seite der Massa lat. ist die Gelenksfläche der Artic.

atlantoepistrophea ziemlich gross und setzt sich in eine glatte mediale Fläche fort; proximalwärts befindet sich ventral der Anfang des Can. hypoglossi, $^1/_2$ cm dorsal die breite Öffnung des Can. art. vertebralis; dieser kam dadurch zustande, dass der dorsale proximodistal ganz flache Atlasbogen mit dem Rande des For. occip. magn. verschmolzen ist. Das freie stumpfe Ende des Atlasbogens reicht bis zur Mittellinie, links von ihm ist das For. occ. magn. deutlich eingeschnitten; zwischen dem scharfen äusseren Rande des Atlasbogens und dem Hinterhauptsbeine verläuft eine tiefe, durch Exostosen hie und da zu einem Kanale ergänzte Furche. Das For. transvers. ist aussen offen, da der Proc. costarius zugespitzt endet und den Proc. transv. nicht erreicht; dieser erweitert sich zu einem Ellipsoid, dessen medioventrale Hälfte mit einem Höcker am Os occipitale hinter dem Proc. jugularis verwachsen ist; die Art. vertebralis verlief aus dem offenen For. transversarium in dem Kanal zwischen dem Proc. transvers. und der Basis cranii, weiter in dem Kanal zwischen dem hinteren Atlasbogen und dem Rande des For. occip. magn.

Es handelt sich also um einen Hemiatlas, der mit dem Hinterhauptsbeine durch die Bögen, Massae lat. und Proc. transversi verwachsen ist.

2. Ein älterer Schädel[1]).

Der ganze Atlas ist mit dem Os occip. verwachsen. Das For. occip. m. ist oval (35.28 mm), unter seinem Rande ragen die Massae lat. atl. in den Can. vertebr. und zwar rechts etwas stärker hervor; der dorsale Atlasbogen verlängert das Hinterhauptsloch trichterartig, wogegen dessen ventraler Rand scharfkantig ist. Die Artic. atlantooccip. sind spurlos verschwunden, ebenfalls ist der sehr breite ventrale Atlasbogen bis auf eine

[1]) Wenn die Identität der Leiche nicht ganz bestimmt sichergestellt werden konnte, gebe ich das vermutliche Alter und Geschlecht überhaupt nicht an.

kleine runde, fast medial gelegene Öffnung mit der Unterfläche des Hinterhauptsbeines verwachsen. Vom Rande des runden For. atlantooccipit. zieht eine Kante zum Tuberc. pharyng. und hängt am Atlas mit seinem Tuberc. ant. zusammen. Der hintere Atlasbogen ist auch mit dem dorsalen Rande des For. occ. m. bis auf einige unregelmässige Spalten verschmolzen; das Tuberc. post. ist links gelegen. In der Gegend der verschwundenen Gelenke befindet sich links zwischen dem Rande des For. occ. m. und dem flachen hinteren Atlasbogen die Öffnung des



Fig. 2.

Can. art. vertebr., ventralwärts zwei Öffnungen, die durch den Hinterhauptslochrand geteilt sind: die dorsale führt schief ventrolateral und endet oberhalb des Proc. cost. (R. ant. n. cervicalis I?); die ventrale Öffnung endet in einer tiefen Grube, die man für den einzigen Rest der Atlantooccipitalgelenksspalte halten könnte. Vom Can. condyloideus zweigt sich ein Teil ab, der ventrodorsal verläuft und in den Can. hypoglossi mündet; rechts ist nur der Can. hypoglossi und ein breiter Kanal für die Art. vertebralis entwickelt.

Das For. transvers. ist beiderseits normal, rechts auffallend gross (1 cm im Durchmesser); Proc. cost. und transv. sind links normal, rechts setzt sich die Fläche des Proc. cost. mittels einer vertikalen Lamelle direkt in die dorsale Wand der Incisura

jugul., wo sie von dem gut entwickelten Proc. jugul. durch eine schmale Spalte geteilt wird (Fig. 2).

Die Assimilation des Atlas besteht in der Verwachsung der Artic. atlantooccip., der Bögen und der Entwickelung einer Lamelle vom Proc. cost. zum Rande der Incis. jugul. und zum inneren Teile des Proc. jugularis.

3. Ganzer Schädel.

Durch den nach innen hervorragenden hinteren Atlasbogen ist das For. occ. magnum (35 . 30 mm) von unten gesehen dorsalwärts verengt. Die Artic. atlantooccip. sind fast spurlos verschwunden, die Grenze ist durch eine Reihe feiner Öffnungen angedeutet. Die untere Gelenksfläche des Atlas (Artic. atlantoepistrophea) ist rechts oval, mit der stark dorsalwärts verschobenen Kante, links ist dieselbe birnförmig, das schmale Ende sieht dorsolateral; kaum deutlich konkav, ist diese Fläche schiefer als rechts und dorsomedial gestellt. Der vordere Atlasbogen verschmilzt mit dem Umfange des For. occip. magn. so, dass die ovale Fovea ovalis dentis von dem sehr scharfen Rande des Hinterhauptsloches durch eine schmale, $^1/_2$ cm lange Spalte, die zwischen dem Tuberc. pharyng. und ant. atlantis ausmündet, getrennt wird. Die Entfernung der Querfortsätze des Atlas vom Hinterhauptsbeine beträgt bloss einige mm, rechts besteht fast ein Kontakt mit dem Proc. styloideus. Die rechte Hälfte des hinteren Atlasbogens ist frei und mit dem zugeschärften Ende emporgehoben, links mit dem Rande des For. occ. magn. verwachsen, wodurch der Can. art. vertebr. zustande gebracht wird; zwischen den Enden beider Hälften des hinteren Atlasbogens besteht ein tiefer Einschnitt.

Die Artic. atlantooccipit., der vordere Bogen, bis auf die Fissura atlantooccipit., die linke Hälfte des hinteren Atlasbogens sind mit dem Hinterhauptsbeine verwachsen.

4. Ganzer Schädel.

Das For. occip. magn. (39.30 mm) ist ventral kreis-, dorsal herzförmig, was durch eine stärkere Prominenz rauher Vorsprünge an den Massae lat. atl. bedingt ist. Die Can. hypoglossi sind einheitlich, die Proc. jugul. sind als stumpfe Spitzen entwickelt (Fig. 3). Die Artic. atlantooccip. sind vollkommen verschwunden; oberhalb des Ansatzes des Lig. transv. atlantis befindet sich links ein belangloser Vorsprung, rechts ist der

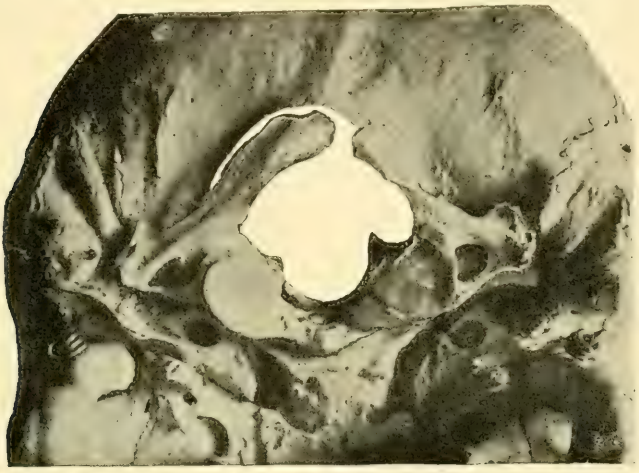

Fig. 3.

Rand des For. occip. m. durch einen deutlicheren in das Lumen vorspringenden Höcker unterbrochen; derselbe hat die Form einer dorsal konvexen Kante, proximal zieht sich eine zweite feine Kante in den Can. hypoglossi, in welchem sie eine schmälere, spaltenartige, ventrale von der runden dorsalen teilt. Der ventrale Rand des For. occip. magn. ist ziemlich scharf, in der Mitte fängt der Canaliculus chordae an, proximalwärts befindet sich am Clivus eine zweite Öffnung; das Ausmünden des genannten Kanälchens lässt sich hier aber nicht feststellen. Von der linksseitigen Massa lat. bis zur rechten Peripherie der Fovea ovalis dentis ist eine 2 mm breite Fissura atlanto-

occipitalis, weiter rechts ist der vordere Atlasbogen mit dem Hinterhauptsbeine verwachsen. Der rechtsseitige Proc. transv. atlantis fliesst mit seinem äusseren Umfange bis zur Sutura occipitomastoidea mit dem Hinterhauptsbeine zusammen, erreicht beinahe die Spitze des Proc. jugularis, von welchem sich eine scharfe Kante, die mit dem Proc. costarius parallel verläuft, zum Proc. intrajugularis erstreckt. Links ist der sehr schwache Proc. cost. und der ziemlich starke Proc. transversus frei. Der hintere Atlasbogen verschmilzt rechts mit dem Rande des For. occip. magn. (Can. pro art. vertebr. durch kleine Exostosen verengt), mit seinem freien zugeschärften Rande erreicht er die Mittellinie nicht; links ist der dorsale Bogen vollkommen frei und erreicht verjüngt die Mittellinie; von dem Rande des For. occip. magn. ist derselbe nicht gleichmässig entfernt, so dass hier ein Anlauf zur Bildung eines Can. pro art. vertebr. besteht.

Es handelt sich in diesem Falle um eine Verwachsung der Artic. atlantooccipitales, der rechtsseitigen Hälften des vorderen und hinteren Bogens, des rechtsseitigen Proc. transversus.

5. Der Schädel eines Erwachsenen.

Das For. occip. magn. ist leicht asymmetrisch, ventral durch das Vorspringen der Massae lat. eingeschränkt, schärfer eingeschnitten, dorsal oval, breiter; links ist der ventrale Rand papierdünn. Die flachovalen Can. hypoglossi sind einheitlich; ca. 3 mm direkt dorsal vom rechtsseitigen Can. condyl. findet man eine kleine, oberhalb des Can. pro art. vertebr. ausmündende Öffnung. Der Canalic. chordae besteht als eine ganz undeutliche Öffnung, die 6 mm vom ventralen Rande des For. occ. m. entfernt ist, und weiter als eine breitere Öffnung vor dem Tuberc. pharyngeum (Fig. 4).

Der Atlas ist mit der Umgebung des For. occ. magn. ver-

wachsen, die Artic. atlantooccipitales sind beiderseitig verschwunden, so dass die Formumrisse der occipitalen Gelenkhöcker gar nicht geahnt werden können; links ist die normale Entfernung zwischen dem Atlas und Occiput auf eine Fissur reduziert, rechts vom Tuberc. ant. atl. ist der vordere Atlasbogen mit dem Rande des For. occ. magn. total verschmolzen; der ganze ventrale Atlasbogen ist so gestellt, dass die distal zipfelartig auslaufende ovale Fläche für den Dens epistrophei dorsodistal geneigt ist; das Tuberc. atl. ant. ist links ver-

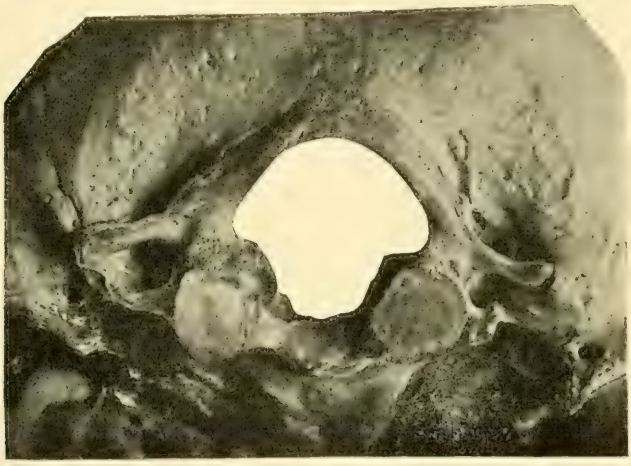

Fig. 4.

schoben. Der hintere Atlasbogen bildet förmlich eine direkte Fortsetzung des hinteren Randes des Hinterhauptsloches, links ist die Grenze durch eine Furche gekennzeichnet. Das For. transversarium ist links besonders gross, oval, lateral etwa ausgezogen; der Querfortsatz erreicht beinahe das Hinterhauptsbein und überschreitet mit seinem freien Ende die Sut. occipitomast.; ventral ragt der niedrige zugespitzte Proc. paracondyl.; der Proc. cost. ist in der Mitte erweitert, hier mit einem Höcker am ventralen Rande versehen und mit dem dorsalen Rande des For. jugul. verwachsen; mit dem Querfortsatze ist derselbe durch eine schmale Spange, oberhalb

derer sich der Proc. paracondyl. befindet, verbunden. Die Art. vertebr. verlief also zwischen dem Arcus atlantis post. und dem Rande des Hinterhauptsbeines in einem Kanälchen, von dessen äusseren Öffnung die äussere Mündung des weiten Can. condyl. durch eine feine Lamelle getrennt ist; die Pars venosa des For. jugul. ist an dieser Seite eng.

Der rechte Querfortsatz ist schlank, frei, vom Hinterhauptsbeine weit entfernt und endet mit einem dorsal gerichteten Höcker; der um eine Hälfte kürzere Proc. cost. hat die Form eines sagittal gestellten, breiten, lateroventral konvexen Vorsprunges, der in den dorsalen Rand des For. jugul. übergeht. Von der äusseren Seite der Massa lat. entspringt der Proc. cost. mit zwei Spangen, zwischen denen sich in einer Grube ein Kanälchen befindet; zwischen der hinteren Spange und der unteren Fläche des Hinterhauptsbeines sieht man knapp hinter dem Can. hypogl. eine runde grosse Öffnung; es hat also das For. transvers. auf dieser Seite die Form einer breit klaffenden Spalte. Oberhalb des Can. pro art. vertebr. ist die kleine Mündung des Can. condyl., die Pars venosa for. jugul. ist hier etwas breiter.

Es sind hier die Atlantooccipitalgelenke, der hintere Bogen, die beiderseitigen Proc. cost. verwachsen.

6. Os occipitale mit dem Atlas.

For. occip. magn. (36.28 mm) hat eine unregelmässige Gestalt, was dadurch bedingt ist, dass der mit dem Occipitale verwachsene Atlas mit seiner linken Hälfte dorsal und nach innen gedreht ist (Fig. 5). Der linke dorsale Rand des Hinterhauptsloches ist normal, wogegen wir sehen, dass derselbe rechts von der Crista occip. ext. sich senkt, da er hier durch den hinteren an das Hinterhauptsbein angewachsenen Atlasbogen gebildet wird; die linke Hälfte des genannten Bogens ist dünn, ganz frei und endet 1 cm von der Mittellinie mit einer

stumpfen Spitze. Die Grenze der Gelenkflächen des Atlanto-occipitalgelenkes ist nicht sichtbar, links besteht eine ventral sich stark verschmälernde Spalte. Durch die Verwachsung der rechten Hälfte des hinteren Atlasbogens wird der Can. pro art. vertebr. realisiert; seine sehr breite Mündung sieht man hinter dem Can. hypoglossi. Die Entfernung des Querfortsatzes vom Hinterhauptsbeine beträgt ca. 3 mm. Was den ventralen Atlasbogen anbelangt, übergeht derselbe auch rechts in die untere Fläche des For. occip. magn., dessen Rand er überragt; die Verschmelzung reicht bis zu dem Tuberc. ant. atlantis. Die

Fig. 5.

Fovea dentis ist oval, mit der breiteren Fläche schräg rechts gestellt, der schmälere Teil ist in eine Rinne vertieft und über den unteren Rand des Atlasbogens umgebogen; etwa $^1/_2$ cm medial vom Can. hypoglossi, der hier durch das Hinterhauptsbein und den Atlasbogen begrenzt wird, ist eine blinde Grube als die letzte Spur des Spatium atlantooccip., links sieht man eine enge, ca. 1 cm lange Spalte, da der Atlasbogen auf dieser Seite schmäler ist als auf der rechten. Der Proc. cost. ist abgebrochen, der Proc. transversus $^1/_2$ cm vom Hinterhauptsbeine entfernt.

Die rechte Hälfte des Atlas ist bis auf den Querfortsatz mit dem Occipitale verwachsen; der dorsale Bogen ist offen.

7. Der Schädel eines erwachsenen Mannes.

Das For. occip. m. (31.28 mm) ist fast kreisförmig, sein dorsaler Rand hat die Labia post. angedeutet; der Can. hypoglossi ist rechts einheitlich, links durch eine breite Scheidewand geteilt (Fig. 6).

Der linke Proc. paracondyloideus entspringt als ein kleiner Höcker, der sich medial in eine tiefe, hinter dem Gelenkskondyl gelegene Grube senkt; die steil gestellte laterale Fläche

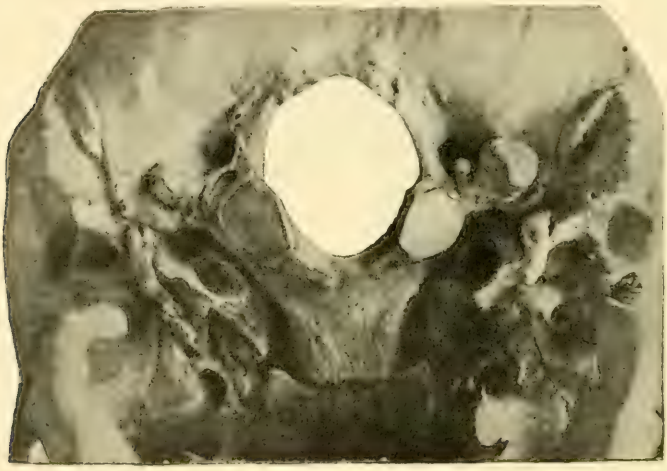

Fig. 6.

dieses Vorsprunges ist glatt und sieht nach dem Proc. styloideus; vom Rande des For. jugul. ist der Proc. paracondyl. 5 mm, von der Sut. occipitomast. 8 mm entfernt. Rechts befindet sich ein bedeutend mächtigerer Vorsprung, der seiner Form sowie auch der sagittalen Stellung nach an den Condylus occ. en miniature erinnert; seine distale Fläche ist nämlich sagittal konvex, dorsal fast frontal gestellt; zwischen diesem Proc. paracond. und dem Gelenkshöcker des Hinterhauptsbeines hebt sich unter der Ausmündung des Can. condyl. noch ein kleiner distal glatter Vorsprung.

Die Condyli occipitales sind ganz ungewöhnlich gestaltet;

dieselben sind sehr niedrig, die linke Gelenksfläche ist oval (14 . 10 mm), die rechte beinahe kreisförmig; die beiden Gelenkflächen sind sagittal schwach konvex, die linksseitige etwa sattelförmig.

Von den ventralen Enden ziehen medial zwei runde Kanten, von denen die linksseitige mit einem deutlichen Proc. basilaris endet.

Die oberen Gelenkflächen am Atlas (Fig. 7) weisen eine unregelmässige Form vor, denn die rechtsseitige, beinahe kreisrunde ist ventral in einen Zipfel ausgezogen, die linksseitige längliche ist leicht sattelförmig, und zwar der Form des Condyl. occipit. entsprechend umgekehrt, zugleich im ganzen nach hinten

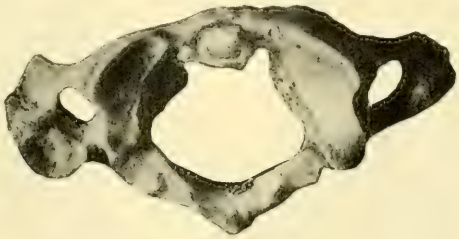

Fig. 7.

verschoben. Der hintere Rand der Gelenkflächen trägt kleine Vorsprünge, die mit den vom hinteren Atlasbogen ausgehenden zugespitzten Ecken höchstwahrscheinlich bindegewebig verbunden waren, wodurch der Sulc. art. vertebr. in ein Kanälchen verwandelt war. Der rechte Proc. transv. zeigt an seiner oberen Seite eine Gelenksgrube für den Proc. paracond. dext.; der zweite, unter der Ausmündung des Can. condyl. gelegene Vorsprung artikuliert mit einer kleinen Fläche, die sich an der Massa lat. dorsal. befindet.

Der Proc. transv. sin. trägt einen unregelmässig cylindrischen, 17 mm hohen Knochenvorsprung, dessen Spitze eine nach der medialen Seite schräge Facette besitzt, die mit der lateralen am linksseitigen keilförmigen Proc. paracondyl. übereinstimmt; die äussere Fläche der eben angeführten Spitze

ist durch eine Kante geteilt und passt in die Vertiefung am Proc. jugul., knapp hinter dem Proc. styloideus. Das Tuberc. post. atl. ist in eine dünne Kante ausgezogen.

Der Occipitalwirbel manifestiert sich durch die Proc. paracondyloidei, Proc. basil. sin., Can. hypoglossi duplex sin., Labia post.

8. Der Schädel eines ca. 70jährigen Mannes.

Das For. occip. m. (35 . 25 mm) ist dorsal durch deutliche abgerundete Spangen begrenzt; diese Labia post. enden mit

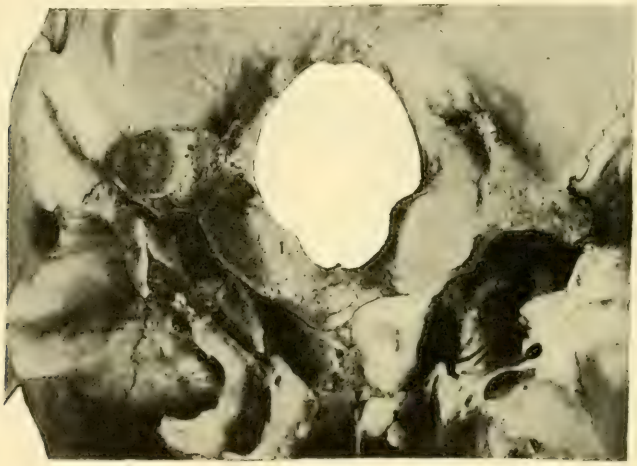

Fig. 8.

einem rechts kleinen, von der Mittellinie 7 mm und links mit einem deutlichen, von der Mittellinie 15 mm entfernten Knochenhöckerchen (Fig. 8); zwischen diesen Höckern ist der dorsale Rand des Hinterhauptsloches scharf, links mehr eingeschnitten. Die Can. hypoglossi sind durch eine starke Scheidewand geteilt.

Besichtigt man das Os occipitale von unten, erscheint links dorsal vom For. jugul. ein dreiseitiger stumpfkantiger Proc. paracondyloideus, dessen untere Fläche leicht konvex, glatt, frontal breiter als sagittal ist; diese Gelenksfläche steht lateromedial

etwas schief. Die sagittale mediale konkave Fläche des Proc. paracondyl. läuft breit in den dorsalen Teil des Condyl. occip. aus.

Der linksseitige Condyl. occip. (18.11 mm) ist sagittal schwach konvex, ventral beinahe flach; der rechtsseitige Cond. occip. (30.14 mm) ist bedeutend länger, ebenfalls flach, sein ventraler breitester Teil ist kaum deutlich konvex; da die innere Partie tief eingeschnitten ist, ist der dorsale Teil schmäler, zugleich quer ausgehöhlt, sein dorsales Ende äusserlich umgeschlagen. Zwischen den Gelenkfortsätzen hat der ventrale Rand des For. occ. m. die Form eines mächtigen, links besonders

Fig. 9.

hohen Walles; beinahe in der Mittellinie ist ein Vorsprung (Condylus tertius) sichtbar, dessen Höhe, am sagittal durchsägten Schädel gemessen, 12 mm beträgt; seine dorsale Fläche ist fast eben, trägt eine glatte Facette und setzt sich im stumpfen Winkel in die Clivusfläche fort; die Spitze ist abgerundet, an der ventralen leicht konvexen Fläche befindet sich eine tiefe Grube mit einem blind endenden Kanälchen; da das Tuberc. pharyng. ventralwärts gelegen ist, handelt es sich um den Rest eines Can. intrabasilaris.

Atlas (Fig. 9): links ist der ganze Querfortsatz umfangreicher als rechts, der Proc. transv. erhebt sich als ein niedriges Segment eines Cylinders, dessen Endfläche glatt, schwach konkav und schief medioventral gestellt ist; dieselbe war für die

gelenkige Verbindung mit dem Proc. paracondyl. bestimmt. Die Foveae articul. sup. entsprechen ihrer Form und Grösse nach den Hinterhauptskondylen.

Der ventrale Atlasbogen trägt eine 8 mm hohe halbkreisförmige Hervorragung, deren dorsale Fläche quer ausgehöhlt und durch eine feine Kante von der Fovea dentis getrennt ist; die proximale Kontur dieses Vorsprungs wird durch eine abgerundete Kante gebildet; die ventrale Fläche ist schief, konkav, glatt; wie der Cond. tertius überschreitet auch dieser Vorsprung die Mittelebene ein wenig nach rechts; da diese Vorsprünge miteinander artikulieren, ist ihre übereinstimmende Lage leicht begreiflich; die freie Spitze des Cond. tertius überragt ventral das Tuberc. ant. atl.

Der Occipitalwirbel manifestiert sich hier durch den Proc. paracondyl. sin., den links verschobenen Cond. tertius, die geteilten Can. hypoglossi, den Rest des Can. intrabasilaris.

9. Ein Teil des Schädels.

For. occip. m. (35.30 mm) hat den dorsalen Rand rauhkantig aufgeschlagen und trägt rechts einen schaufelförmigen, den Atlasbogen fast erreichenden Ausläufer; bei der Betrachtung von der Schädelhöhle sieht man, dass der hintere Atlasbogen bedeutend vor dem Rande des For. occip. m. gelegen ist. Vom ganzen Proc. transv. dext. erhebt sich eine dicke und breite Knochenlamelle, die sich mit einem stark entwickelten proc. paracondyl. verbindet; eine rauhe laterodorsale Hervorwölbung entspricht der Verwachsungsgrenze beider Fortsätze, deren Oberfläche sonst glatt ist. Das Ende des linken Querfortsatzes ist beschädigt; am Os occipitale springt am äusseren Umfange des For. jugul. ein kleinerer Proc. paracondyl. vor. Gelenkspalten der Artic. atlantooccip. sind frei.

Die beiden Can. hypoglossi fangen mit zwei Öffnungen an und zwar ist die proximale rechts dreieckig, links spaltenartig, die distale breit; zwischen beiden ist eine 3 mm breite Scheidewand; die Ausmündung der beiden Kanäle an der Schädelbasis ist einfach.

Der Occipitalwirbel erscheint in der Duplizität des Canales hypoglossi, in der Entwickelung eines links freien, rechts mit dem Querfortsatze des Atlas verwachsenen Proc. paracondyloideus.

10. Der Schädel Va. 526.

Das For. occ. m. (37.34 mm) hat nicht seine typische rundliche Form, da die beiden Hälften des dorsalen Atlasbogens in dasselbe weit vorstossen. Der Can. hypoglossi sin. ist einfach, rechts befindet sich an der oberen Wand eine kleine Spitze.

Knapp bei der Sut. occipitomast. erhebt sich beiderseits der Proc. paracondyl. als ein warzenförmiger, an der Oberfläche grubiger Fortsatz, der mit seiner ventralen ausgehöhlten Fläche die dorsale Wand des For. jugul. bildet; betrachtet man den horizontal orientierten Schädel von hinten, sind diese Vorsprünge auffallend den Querfortsätzen des Atlas ähnlich (Fig. 10).

Zu beiden Seiten des Tuberc. pharyngeum zieht sich eine tiefe Furche, die beiderseits ventral von einer scharfkantigen Leiste begrenzt wird; vor dem Tuberc. pharyng. deutet eine breite Grube mit einem blinden Kanälchen den Rest des Canalic. chordae an.

Mit dem Umfange des Hinterhauptsloches ist der Atlas verwachsen; die Grenze der Artic. atlantooccip. ist rechts kaum erkennbar, links ist an der Stelle der Gelenksspalte eine aussen

am meisten hervorspringende Leiste. Oberhalb der linken Hälfte des vorderen Atlasbogens bleibt eine ovale Fissura atlanto-occip. übrig, die rechte Hälfte ist vollkommen mit der unteren Fläche des Hinterhauptsbeines verwachsen und wird vom ventralen Rande des For. occip. m. überragt. Unter der Fovea articularis dentis befindet sich am unteren Rande des Atlasbogens eine flach konischer, tief eingeschnittener Vorsprung. Die Facies articulares inf. des Atlas sind ansehnlich gross

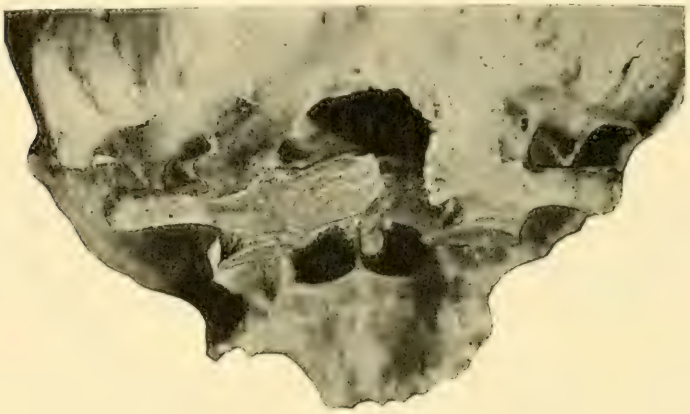

Fig. 10.

(20.15 mm) von ungleichen Umrissen, im ganzen konkav. Die Proc. transv. atl. sind mächtig, die Proc. costarii schmächtig.

Der dorsale Atlasbogen ist offen, seine rechte Hälfte ist vollkommen mit dem Rande des For. occip. m. verwachsen und zugleich nach innen eingebogen; dadurch entsteht ein Can. pro art. vertebr., dessen Anfang fast gerade unter der Mündung des Can. condyl. liegt. Die linke Hälfte des hinteren Atlasbogens ist erheblich flach, breit (10 mm) und endet in der Mittellinie mit einer zugeschärften Kante; seine Breite nimmt dorsal vom Sulcus art. vertebr. zu, da der obere Rand sich allmählich hervorhebt.

Lateral von der Sut. occipitomastoidea bedingt ein länglich

ovaler Proc. paramastoideus die Tiefe der breiten Incis. mastoidea.

Der Occipitalwirbel manifestiert sich durch die beiderseitigen Proc. paracondyl., nebstdem ist der Atlas mit dem Hinterhauptsbeine verwachsen und zwar mittels der Atlantooccipitalgelenke und der rechtsseitigen Hälften des ventralen und dorsalen Atlasbogens, von welchen die dorsale die Mittellinie nicht erreicht.

11. Der Schädel eines Mannes.

Das For. occ. m. (35.28 mm) ist mit seiner Längsachse dorsal schief gelegen; sein dorsaler Rand ist dick, links stärker ausgeschnitten. Die Can. hypoglossi sind einheitlich (Fig. 11).

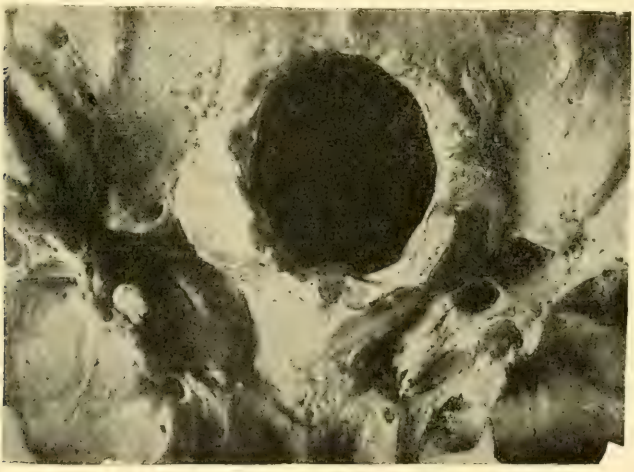

Fig. 11.

Der Condyl. occip. dext. (19.10 mm) ist ventral breiter, dorsal schmäler, fast sagittal gestellt und in dieser Richtung konvex; der linke Condylus ist (15.12 mm) beinahe kreisrund, medioventral läuft derselbe in das For. occ. m. als ein dreieckiger

Zipfel aus. Von diesem Vorsprunge und vom ventralen Ende des rechten Gelenkshöckers ziehen medialwärts dem ventralen Rande des For. occip. m. aufsitzende Kanten: besonders rechts ist die Kante scharf ausgebildet, vor ihr verläuft noch eine niedrige, die mit einem Höckerchen endet. Beide Kanten bilden zusammen einen länglichen, am distalen Rande eingeschnittenen Wall; es sind das die Proc. basilares, welche teilweise zu einem Condylus III verschmolzen sind; vor demselben befindet sich eine tiefe Grube mit feiner Öffnung (Can. intrabasilaris). Die dorsale Fläche des Cond. III ist glatt, reicht nach rechts hin und artikuliert mit dem Dens epistrophei. Rechts ist ein Proc. paracondyloideus angedeutet.

Der Occipitalwirbel manifestiert sich durch die zu einem Cond. tertius teilweise verwachsenen Proc. basilares.

12. Der Schädel eines jungen Individuums.

Das For. occ. m. ist 34.31 mm; der Can. hypoglossi sin. ist links geteilt, rechts ist die Teilung durch zwei gegeneinander gerichteten Spitzen gekennzeichnet. Die Kondylen sind hoch, von typischer Form; vom ventralen Ende des linken Condylus zieht sich an der unteren Fläche des ventralen Randes des For. occ. m. eine Kante, die mit einem Proc. basilaris endet.

Die Manifestation des Occipitalwirbels besteht in der Bildung eines Proc. basil. sin. und in der Teilung der Can. hypoglossi.

Statistisches Material.

Nr.	For. occip. magn.	Can. hypoglossi	Condyli occipitales	Proc. paracondyloidei	Anmerkung
1.	38.28 mm, oval	sin. einheitlich, dext. zwei kleine gegeneinander gerichtete Spitzen	beschädigt	—	—
2.	35.30 mm, Aufrollung des hinteren Randes in der Form von Labia, die in einer Entfernung von $^1/_2$ cm von der Mittellinie höckerig enden; dazwischen ist der Rand scharf	beide einheitlich	dexter 20.8 mm, die Gelenksfläche in der Mitte eingeschnürt und durch eine deutliche konvexe Kante geteilt; sin. 20.8 mm, gleichmässig konvex	lateral von den Cond. occip. cylindrische, von den Seiten etwas abgeflachte Ausläufer, links 6 mm, rechts 8 mm hoch; von ihrer medialen Fläche zieht zum Gelenkshöcker eine runde Kante; distal befindet sich besonders rechts eine tief ausgehöhlte Gelenksfläche.	in der Nähe des Proc. paracondyl. befindet sich rechts am Proc. jugul. eine warzenförmige Spitze. Canalic. chordae ist als eine seichte Grube angedeutet.
3.	38.31 mm, am dors. Rande mit Höckerchen versehen	sin. einheitlich, rechts geteilt	25.10 mm, gleichmässig konvex	—	—
4.	38.34 mm, leicht asymmetrisch	beide einheitlich	beschädigt	—	Canalic. chordae als blindes Kanälchen.
5.	38.35 mm, abgerundet viereckig	beide durch eine sehr starke Scheidewand geteilt	dext. 20.12 mm, in der Mitte am breitesten, sin. 25.11 mm, in der Mitte eingeschnürt	—	—

Nr.	For. occip. magn.	Can. hypoglossi	Condyli occipitales	Proc. paracondyloidei	Anmerkung
6.	36 . 30 mm	sin. einheitlich, dext. ventral verschmälert	30 . 10 mm, in der Mitte eingeschnürt, dorsal ausgehöhlt, ventromedial geneigt; von dem ventralen Ende zieht medial eine stumpfe Kante, die an keiner Seite die Medianebene nicht erreicht	—	Canalic. chordae endet blind.
7.	35 . 25 mm, schmal oval	sin. einheitlich, dext. durch eine unvollständige, von der oberen Seite abgehende Scheidewand teilweise geteilt	20 . 10 mm, rechts ein Ellipsoid, links 22.14 mm, hat im Umrisse die Form eines Deltoides	—	Canalic. chordae endet blind.
8.	34 . 30 mm, mit besonders rechts angedeutetem Labium post.	sin. einheitlich, dext. durch eine starke Scheidewand geteilt	dext. 20 . 10 mm, sin. 17 : 7 mm, sind schwach konvex; von ihren ventralen Teilen ziehen niedrige Kanten, zwischen deren Enden und dem kaum angedeuteten Tuberc. pharyng. ist eine dreieckige ausgehöhlte Fläche, die bis zum scharfen Rande des For. occ. m. reicht	—	an der Stelle des Proc. paracond. ist links eine herzförmige Öffnung, die, von der Schädelhöhle betrachtet das Ende einer Furche, die ventral an das For. jugul. grenzt und lateral durch eine scharfe Kante vom Ende des Sinus sigm. getrennt ist, vorstellt; der Can. condyl. fehlt auf dieser Seite, das For. jugul. ist kleiner als rechts.
9.	35 . 30 mm, mit massivem dickem Rande	beide einheitlich	28 . 10 mm, dext. in der Mitte eingeschnürt, sin. dorsal erweitert	—	Proc. jugul. enden mit stumpfen Höckern.

10.	40 . 30 mm, oval, mit der Längsachse dorsal rechts schief gestellt, der dorsale Rand ist hinter den Gelenkhöckern verstärkt	sin. einheitlich, dext. hat die Scheidewand durch zwei Höcker angedeutet	beschädigt	—	oberhalb des ventr. Randes des For. occ. m. ist eine quere ovale Grube, Anfang des Canalic. chordae, welcher 13 mm lang am Clivus sich öffnet; von hier aus lässt sich ein 9 mm langes Kanälchen ventralwärts verfolgen, mündet aber nicht an der unteren Schädelfläche
11.	30 . 28 mm, fast kreisrund	sin. besitzt einen spitzig., von der oberen Wand entspringenden Ausläufer, dext. eine vollkommene Scheidewand	beschädigt	—	—
12.	32 . 25 mm, leicht asymmetrisch, rechts dorsal stärker eingeschnitten: hinter dem Cond. occip. sind die Ränder geschwollen, rechts mit einem Höcker am Ende versehen	sinister: die Scheidewand durch zwei unbedeutende Spitzen angedeutet, rechts ist dieselbe vollständig	dext. 22 . 10 mm, in der Mitte stark eingeschnürt und mit einer sanften Kante versehen, ventral breit, sin. 20 . 10 mm, ein Ellipsoid	—	Canalic. chordae ganz kurz
13.	35 . 30 mm	sin. wie im Falle 12, dext. einheitlich	dext. 22 . 8 mm, sin. 21 . 10 mm, sind in der Mitte eingeengt und setzen sich an den dors. Rand des For. occ. m. konkav fort	—	—
14.	33 . 28 mm	sin. einheitlich, dext. geteilt	22 . 10 mm, rechts ein Ellipsoid, links in der Mitte eingeschnürt	lateral von den Cond. occ. links ein niedriger, unebener, rechts höherer, konischer rauher Vorsprung	oberhalb des massiven ventralen Randes des For. occ. m. ist ein Höcker und weiter proximal ein ziemlich breiter 10 mm langer Kanal

Nr.	For. occip magn.	Can. hypoglossi	Condyli occipitales	Proc. paracondyloidei	Anmerkung
15.	40 . 38 mm, oval, der dorsale Rand scharf; der ventrale Rand ist durch eine Kante, die glatt und rund die beiden Gelenkhöcker verbindet, verstärkt	sin. besitzt einen von der oberen Seite abgehenden langen zungenartigen Vorsprung, dext. einheitlich	dext., 26 . 9 mm, hat die Form eines Ellipsoides, dessen dorsaler Teil nach aussen ausgebogen ist, so dass im ganzen eine S-förmige Gestalt zustande kommt; noch bestimmter S-förmig ist der linke, der mediale Rand ist ventral schief nach innen geneigt, der dorsale m. einem Höcker abgeschlossen	—	anstatt des Tuberc. pharyng. eine seichte Grube
16.	35 . 25 mm, die hintere Abteilung kreisrund, die vordere zwischen den prominierenden Cond. occip. ein Segment eines gebrochenen Bogens	sin. einheitlich, dext. geteilt	dext. 26 . 12 mm, sin. 24 . 12 mm, sind leicht konvex, der rechte ist ventral in eine kleine zungenartige, rein medial gerichtete Fläche ausgezogen	—	—
17.	36 . 30 mm, der dorsale Rand umgelegt, höckerig	beide einheitlich, ventral in einen schmalen Einschnitt ausgezogen	dext. 25 . 12 mm, in der Mitte am breitesten, am ventralen Umfange mit einem medial gerichteten Fortsatz versehen, sin. 25 . 8 mm, in der Mitte verschmälert	—	—
18.	34 . 28 mm, abgerundet viereckig, der dorsale Rand dick, glatt;	sin. ist länglich, hat an der oberen Wand eine unbedeutende Spitze,	25 . 10 mm, sind in der Mitte eingeschnürt und durch eine sanfte Kante	dext. ist ein unebener Vorsprung, der vom Cond. occ. durch eine	—

		dext. einheitlich, rund; von den Can. hypogl. ziehen vor dem Cond. occ. breite seichte Furchen und vor diesen längliche Leisten	in zwei Flächen geteilt: die ventrale, 15 . 10 mm, ist oval, steht schief lateroventral, die dorsale ist beinahe kreisrund, mehr dorsal gerichtet; die genannte Kante erweitert sich aussen in eine dreieckige Rauhigkeit	tiefe Furche getrennt ist; sin. ist niedriger, in zwei Kanten geteilt; vom Gelenkhöcker ist derselbe durch einen in den Can. hypoglossi führenden Kanal getrennt	
19.	36 . 32 mm	beide einheitlich	22 : 10 mm, sind in der Mitte schmäler, gleichmässig konvex, der rechte dorsal nach aussen ausgebogen	hinter den Proc. jugul. sind beiderseits hörnerartige Ausläufer, die rein dorsal gerichtet sind und durch eine tiefe Furche von der Schädelbasis getrennt sind; der linke erreicht mit seiner äusseren sagittalen Fläche die Sut. occipitomast., der rechte überschreitet dieselbe	—
20.	33 . 30 mm, abgerundet viereckig mit massiven Rändern	sin. einheitlich, dext mit einem kleinen Zipfel an der oberen Wand	25 . 10 mm, der rechte ausgebogen	rechts ein direkt nach aussen verlaufender Fortsatz, der mit seinem dorsal gerichteten Höcker, die Sut. occipitomast. überschreitet; der zweite Höcker ist ventral	—
21.	35 . 30 mm	beide einheitlich	dext. 25 . 10 mm, in der Mitte eingeschnürt, sin. 27 . 10 mm, überall gleich breit	—	Canalic. chordae kurz und blind endend

Nr.	For. occip. magnum	Can. hypoglossi	Condyli occipitales	Proc. paracondyloidei	Anmerkung
22.	36 . 30 mm, leicht asymmetrisch, die linke Seite des dorsalen Randes ist länger als die rechte; mitten des ventralen Randes ist an der Innenfläche ein kleiner Höcker; der dors. Rand ist hinter den Cond. occ. beiderseits verdickt und endet rauh	beide einheitlich	dext. 26 . 12 mm, sin. 20 . 10 mm	—	—
23.	35 . 28 mm, hat den dorsalen Rand scharfkantig verdickt, die Kanten enden in der Mitte mit rauhen Flächen	sin. besitzt an der oberen Seite einen Höcker, dext. ist getrennt	dext. 25 . 12 mm, ist dorsal zungenartig ausgezogen, sin. 18 . 10 mm, beide sind beinahe flach; von ihren ventralen Enden lassen sich zwei Kanten bis zu einer Spitze mitten des ventralen Randes verfolgen	—	—
24.	40 . 33 mm, mit dünnem Rande	beide einheitlich	24 . 13 mm, sind leicht konvex, dorsal von aussen eingeschnitten; dieser Teil ist konkav und reicht auf den dorsalen Rand des For. occ. m.	—	—
25.	38 . 30 mm, der Anfang des dorsalen Randes ist durch die lateral gerichtete Ausmündung des Can. condyl. wie gequollen	sin. hat die Scheidewand durch zwei Vorsprünge gekennzeichnet, dext. ist einheitlich	22 . 8 mm, sind ventral recht hoch, rechts mitten eingeschnürt	—	Canalic. chordae 10 mm lang, rechts verlaufend

26.	35 . 33 mm, abgerundet viereckig; von der Mittellinie links 10 mm, rechts 8 mm ragen dorsal stumpfe Vorsprünge hervor; von diesen verlaufen ventral Kanten, die in den dorsalen Rand direkt nicht übergehen	beide einheitlich	dext. 25 . 10 mm, mitten eingeschnürt und hier mit einer runden Kante versehen, stärker konvex als der sin. 28 . 8 mm	an beiden Seiten als sagittal gestellter Wall, der rechts am äusseren Ende in eine dorsodistal gerichtete Spitze ausläuft	—
27.	33 . 29 mm, der ventrale Rand ist verdickt	sin. einheitlich, dext. durch eine Spitze geteilt	25 . 10 mm, sind schwach konvex	—	—
28.	35 . 32 mm rund, der ganze Rand ist distal trichterförmig ausgezogen	beide einheitlich	dext. 27 . 9 mm, sin. 28 . 10 mm, sind stark konvex	—	—
29.	37 . 30 mm, der dorsale Rand verdickt mit zwei rauhen Höckern versehen	beide einheitlich	dext. 28 . 10 mm und sin. 25 . 10 mm enden dorsal mit einer konkaven Rinne	als unebene höckerige Vorsprünge angedeutet	—
30.	42 . 35 mm, mit einem scharfen Ausläufer rechts am dorsalen Rande	beide einheitlich; in den linken mündet teilweise der Can. condyl., welcher rechts knapp an die Wand des Can. hypogl. grenzt	dext. 25 . 9 mm, hat die Form eines in der Mitte sanft eingeschnürten Ellipsoid., sin. 22 . 13 mm, ist oval, setzt sich dorsal in eine abgestumpfte schmale Fläche fort	—	—
31.	36 . 30 mm, der ventrale Rand ist verdickt	beide einheitlich	dext. 25 . 10 mm, sin. 28 . 12 mm, sind in der Längsachse S-förmig	—	Canalic. chordae 6 mm lang

Nr.	For. occip. magn.	Can. hypoglossi	Condyli occipitales	Proc. paracondyloidei	Anmerkung
32.	32 . 28 mm, fast rund	beide einheitlich	dext. 25 . 8 mm, sin. 22 . 8 mm, sind ventral durch eine Kante verbunden: zwischen dieser und dem Rande des For. occ. m. ist eine Rauhigkeit mit zahlreichen Öffnungen	rechts ein sagitaler, links eher ein transversaler Vorsprung	—
33.	37 . 28 mm, hinter den Kondylen ist der Rand in eine Kante erhöht	beide einheitlich, mit dem For. jugul. verbunden; links münden 2 weitere Öffnungen an der Basis hinter dem For. jug. und sind alle mit dem Can. condyl. in Verbindung; rechts führt der Can. cond. in das For. jugul., ohne in das Schädelinnere zu münden	dext. 25 . 12 mm, mitten unbedeutend eingeschnürt, sin. 27 . 10 mm wird dorsalwärts breiter	rechts wallartig	—
34.	33 . 30 mm	dext. besteht aus einem ventralen kleinen und dorsalen breiten Kanälchen, in welchem eine weitere Teilung durch eine Spitze angedeutet ist; sin. einheitlich	dext. 23.10 mm, ist mitten schwach eingeschnürt, sin. ist (20 . 10 mm) viel niedriger als dext., dorsal wird derselbe schmäler	—	—
35.	35 . 32 mm, der hintere Rand ist dick	dext. durch eine Scheidewand in der Tiefe in einen kleineren ventralen und grösseren dorsalen geteilt, wo noch	beschädigt	—	Canalic. chordae 15 mm lang mit breiter Öffnung; dorsal vom Can. hypogl. beiderseitig ein Kanälchen, welches in das

		eine Teilung angedeutet ist; auch sin. geteilt. 4 mm oberhalb des ventralen noch ein ganz kleiner Can.			For. jugul. mündet; rechts fehlt der Can. condyl.
36.	32 . 35 mm, dorsal durch d. prominierenden Cond. occ. eingeengt, dorsal scharfe sich verlierende Randkanten	sin. mit Andeutung einer Scheidewand, dext. geteilt, der dorsale Teil ist kleiner	21 . 10 mm, sind in der ganzen Ausdehnung gleich breit, der Längsachse nach deutlich S-förmig	—	—
37.	33 . 25 mm, oval mit scharfen Rändern und dorsal stumpf. Höckern	sin. einheitlich, dext. mit zwei gegeneinander gerichteten Spitzen	22 . 8 mm, haben die Gelenkflächen schief gestellt, besonders vorn und zwar lateroventral	am Proc. jugularis ein kleiner Fortsatz	—
38.	35 . 31 mm, viereckig abgerundet, der dorsale Rand geknickt	sin. einheitlich, dext. ist ventral in eine schmale Spalte ausgebogen	27 . 13 mm, sind flach, ventral breit, dorsal schmal und konkav; von den Seiten erstreckt sich auf dieselben eine sie bedeutend einengende Rauhigkeit	lateral von den Kondylen ist eine breite unebene Fläche, an der beiderseitig hinter dem For. jugul. ein stumpfer Proc. paracond. sich erhebt	Canal. chordae durch eine vom ventralen Rande des For. occ. magn. 15 mm entfernte Grube und ein Kanälchen angedeutet
39.	38 . 31 mm, oval	sin. unvollkommen, dext. vollkommen geteilt	27 . 10 mm, sind mitten schmal, stark konvex und schief gestellt	—	—
40.	39 . 31 mm, oval	sin. mit einer Spitze, dext. einheitlich	dext. 24 . 8 mm, sin. 24 . 10 mm stark konvex schwach S-förmig	—	—
41.	40 . 37 mm, mit scharfen Rändern, dorsal kreisrund, ventral eingeengt	beide einheitlich	20 . 11 mm, sind mitten am weitesten, flach	—	—
42. Negerschädel	35 . 30 mm, leicht asymmetrisch, oval, der dorsale Rand scharf, rechts mehr ausgeschnitten	beide einheitlich	dext. 22 . 12 mm und sin. 22 . 10 mm, sind in der Mitte ein wenig eingeengt, der ventrale Anteil ist dreieckig	—	Canalic. chordae kurz

Nr.	For. occip. magn.	Can. hypoglossi	Condyli occipitales	Proc. paracondyloidei	Anmerkung
43.	33 . 28 mm	sin. unvollständig, dext. vollständig geteilt	18 . 12 mm, sind oval, ventral schmal, kantenartig sich fortsetzend	—	Canalic. chordae als eine Grube und Kanälchen
44.	33.30 mm, mit höckerig verdicktem dorsalem Rande	sin. geteilt, dext. einheitlich	22 . 10 mm, sind mitten eingeengt, schwach konvex, zwischen ihrer Aussenseite und dem For. jugul. führt ein Kanälchen in den Can. hypoglossi	—	—
45.	34.30 mm, wie im Falle 44	einheitlich	26 . 12 mm, sind dorsal geschmälert, der linksseitige ist zum Proc. paracondyl. gebogen	links vom Cond. occip. ist ein kleiner Höcker, zweiter am Proc. jugul.; rechts sind diese Proc. paracondyl. weniger deutlich	—
46.	35.30mm, asymmetrisch, mit der Längsachse hinten nach links gestellt und hier stärker ausgeschnitten; der dorsale Rand ist rechts glatt und hoch	sin. geteilt, dext. ungeteilt	sind fast flach, dext. 15.11 mm dorsal geschmälert medial gewendet, sin. 10 . 12 mm oval, dorsal schmäler; beide prominieren ventral in das For. occ. magn.	—	—
47.	31 . 26 mm. mit einem verdickten ventralen Rande, der linken Hälfte des hinteren Randes parallel verläuft eine stumpfe Kante, die mit einem Höcker endet	beide einheitlich	dext. 25 . 11 mm, sin. 21 . 12 mm, sind flach, dorsal enden sie mit einer Furche	sin. in der Form einer Querleiste beim dorsalen Ende des Proc. paracondyl.	—

48.	31 . 25 mm	sind einheitlich	15 . 7 mm, stark konvex, mitten schmäler	—	—
49.	35 . 25 mm, mit scharfem Rande	sind einheitlich	dext. 20 . 7 mm, stärker konvex und schiefer geneigt, sin. 25 . 7 mm flacher und eher horizontal	—	—
50.	30 . 25 mm, mit angedeuteten Labia post.; von den ventralen Enden der Cond. occip. ziehen zur Medianebene zwei Kanten, die mit rauhen Höckern — Proc. basilares – enden; sie stehen durch eine dünne Spange in Verbindung; zwischen dieser Spange und dem Rande des For. occip. m. ist eine kleine Öffnung (Can. intrabasilaris)	sind einheitlich	dext. 23 . 10 mm, hat das dorsale Segment bedeutend eingeengt, mit dem äusseren, rauh aufgeworfenen Rande; sin. 25 . 8 mm, inmitten mit einem an der äusseren Seite kleinem Einschnitte, dorsal schwach konkav	sin. als ein unebener fast sagittal orientierter Höcker, der sich der dorsalen Hälfte des Condyl. occip. eng anschliesst; hinter ihm ist der dorsale Rand des Cond. occip. aufgeworfen	—
51.	40 . 30 mm oval	dext. hat an der oberen Seite einen kleinen Vorsprung, in der Tiefe des linken spaltet sich ein kleines selbständiges Kanälchen ab	dext. 24 . 12 mm, sin. 28 . 10 mm, sind mitten am breitesten, dorsal seicht konkav	—	Canalic. chordae blind endend
52.	32 . 25 mm, durch die stark vorspringenden mittleren Teile der Cond. occip. eingeengt	sind einheitlich	25 . 7 mm, sind mässig konvex, mitten eingeengt	—	—

Nr.	For. occip. magn.	Can. hypoglossi	Condyli occipitales	Proc. paracondyloidei	Anmerkung
53.	35 . 31 mm	sin. einheitlich, dext. geteilt	dext. 25 . 11 mm, inmitten eingeengt, hier mit einer Kante die hökkerig endet, versehen; die ventrale Fläche ist aussen konkav, dorsal fast senkrecht gestellt; sin. 25 . 8 mm, besitzt an der Stelle der Einengung eine flache Kante, der dorsale Teil steht weniger steil	—	—
54.	30 . 24 mm, mit dorsal. verdickten Rande	sin. einheitlich, dext. geteilt, der ventrale Teil eher breiter	dext. 27 . 10 mm, ist dorsal in einen konkaven Zipfel ausgezogen, sin. 24 . 10 mm, beide sind hoch, lateral stark geneigt	—	—
55.	36 . 32 mm, mit scharfen Rändern	an beiden Seiten sind kleine Fortsätze an der oberen Wand	dext. 22 . 8 mm, mitten geschmälert, sin. 22 . 10 mm inmitten am breitesten, ventral schmäler als dorsal; von den ventralen Enden ziehen medialwärts sich verlierende Kanten	—	—
56.	35 . 30 mm, abgerundet viereckig, leicht asymmetrisch	sin. geteilt, dext. einheitlich	beschädigt	—	—

57.	33.28 mm, mit dem dorsalen rauhen höckerigen Rande	beide einheitlich	sin. überragt ventral den dext., beide sind mitten schmäler, ventral stark konvex	—	—
58.	37.30 mm, mit scharfen Rändern	beide einheitlich mit Dornen	dext. 25.11 mm, sin. 27.8 mm mitten eingeengt, dorsal konkav auslaufend, ziemlich hoch	—	—
59.	37.30 mm, hat den dorsalen Rand besonders links kantartig erhoben; diese Leiste endet mit einem kleinen Höcker, zwischen welchem und einem ihm entsprechenden rechtseitigen Einschnitt eine Incis. marginalis post. besteht	sind einheitlich	25.10 mm sind hoch; vor dem ventralen Rande des Hinterhauptloches zieht zwischen ihren Enden eine quere Kante, die mit dem genannten Rande und dem Gelenkhöcker ein dreieckiges rauhes Feld begrenzt	—	—
60. 22 j. Indiv.	36.30 mm	sin. einheitlich, dext. oben durch eine Spitze geteilt	dext. länger als sin. beide dorsal enger	—	—
61.	32.27 mm, abgerundet viereckig	dext. einheitlich, sin. doppelt	25.10 mm, dorsal nach aussen ausgebogen, S-förmig	—	—
62.	32.28 mm rund mit dorsalen Höckern	sin. einheitlich, dext. doppelt, ventraler Teil klein, dorsaler breit	dext. 20.8 mm, ist dorsal ausgebogen und kürzer als der linke, 25.8 mm	entwickelt als dorsal gebogene Spitzen bei der Sutura occipitomastoid.	Canalic. chordae durch eine kleine, knapp oberhalb des ventralen Randes des For. occ. m. bestehende Öffnung vertreten. Am Atlas fast vollständige dorsale Spange

Nr.	For. occip. magn.	Can. hypoglossi	Condyli occipitales	Proc. paracondyloidei	Anmerkung
63.	40 . 30 mm, oval, die Ränder scharf, dorsal rauh	beide einheitlich	dext. 20 . 15 mm, abgerundet dreieckig, mit einer in das For. occipit. magn. gewendeten Ecke; sin. 30 . 10 mm, ist ventral flach konvex, dorsal nach aussen ausgebogen und konkav, bedeutend länger als der rechte	—	For. jugul. ist links auffallend gross (20.10 mm), Con. condyl. fehlt hier
64.	32 . 27 mm, oval, ventral weit und dickrandig	beide einheitlich, gross, mit Spitzen an d. oberen Wand	25 . 10 mm, ist mit seinem dorsalen Ende links nach aussen gebogen und konkav, ebenfalls rechts, hier in zwei Zipfel getrennt	—	am Atlas ist der Proc. cost. reduziert
65.	36 . 30 mm, scharfrandig, die linke Hälfte ist weiter, dorsal sind kleine Höcker	beide einheitlich	25 . 14 mm, sind dorsal am Rande rauh aufgeworfen, hier konkav, sonst hoch und schief	—	tuberc. post. atlantis zweihöckerig
66.	41 . 38 mm, am dorsalen Rande nach innen vorspringende Höcker, zwischen denen der Rand scharf ist	sin. in der Tiefe unvollkommen geteilt, die untere Spitze höher; rechts doppelt, der dorsale Teil kleiner	24 . 10 mm, rechts ellipsoid, sin. an beiden Enden abgerundet zugespitzt	—	am Atlas bindegewebige dorsale Spange rechts, starke knöcherne laterale Spange links. Can. chordae nach rechts verschoben
67.	38 . 30 mm, die rechte dorsale Hälfte schärfer ausgeschnitten, sehr scharfkantig; zwischen	beide einheitlich	dext. 20 . 10 mm, dorsal sich langs. verengernd, sin. 20 . 14 mm, dorsal auffallend schmal, late-	—	der dorsale Atlasbogen steht 2 cm breit offen; hinter dem Sulc. art. vertebr. links eine Spur

	dem Ende des Gelenkhöcker und dem Tuberc. pharyngeum vor dem ventralen Rande ein kleiner Proc. basilaris		ral und medial ausgeschnitten		der dorsalen Spange; die Fovea articul. sup. rechts rund, kleiner als links; Proc. costarius zu einer Spitze reduziert, der vordere Atlasbogen mitten unterbrochen
68.	42.30 mm scharfkantig, links höckerig verdickt	sin. einheitlich, dext. unvollkommen durch zwei Spitzen geteilt	dext. 25.8 mm, sin. 28.10 mm hoch, ventral schmäler, der dorsale konkave Teil setzt sich links an den Rand des For. occip. m. fort	als stumpfer Höcker	am Atlas die dorsale Spange vollkommen, die laterale durch 2 scharfe Spitzen angedeutet; beiderseits
69.	40.30 mm, dorsal dickrandig	sin. besitzt eine breite in der Fläche der Öffnung gestellte Scheidewand, rechts zwei Spitzen	sin. 25.8 mm, mitten eingeengt	—	ein spitzer Proc. intrajugularis; 5 mm vor dem vorderen Rande des For. occip. m. eine tiefe Grube, aus der ein 7 mm langer und 1 mm breiter Canalic. chordae hervorgeht und weiter vorwärts am Clivus ausmündet
70. 28 j. Individ.	37.27 mm, oval, dickrandig	sin. einheitlich; im rechten eine breite von der ober. Wand abstehende Scheidewand, gegen die ventr. eine kleine Spitze gerichtet ist und dorsal mit ihr durch eine feine Knochensäule verbunden ist; es bestehen hier zwei kleine ventrale, durch eine schmale Spalte zusammenhängende und eine grosse hintere Öffnung	28.10 mm, sind hoch, dorsal ausgebogen und konkav	—	der Rand des For. jug. ist dorsal umgeworfen, wodurch eine Rinne bedingt ist, die in den Can. hypogl. führt, zu welchen noch beiderseits Furchen von den ventralen Teilen der Condyli ziehen

Nr.	For. occip. magn.	Can. hypoglossi	Condyli occipitales	Proc. paracondyloidei	Anmerkung
71.	39 . 30 mm, neben dem dorsalen Rande parallele Kanten	beide einheitlich	dext. 25 . 10 mm, durch eine breite Rauhigkeit in 2 getrennte Flächen geteilt; sin. 25 . 12 mm, hat eine einheitliche Gelenkfläche, die dorsal ausgebogen ist	—	Canalic. chordae linksseitig; der Zahnfortsatz des Epistropheus ventral spitzartig ausgezogen
72.	39 . 35 mm, der dorsale Rand ist in der Mitte breit, schwach ausgeschnitten	beide einheitlich	22 . 10 mm, typisch	beiderseits angedeutet	Canalic. chordae breit, blind endend; For. jug. links durch 4 Öffnungen vertreten, rechts in zwei geteilt
73.	41 . 38 mm	beide einheitlich	24 . 12 mm, sind dorsal schwach konvex	—	—
74.	30 . 26 mm	beide unvollständig geteilt	beschädigt	—	—
75.	35 . 30 mm, das ventrale Segment scharf, das dorsale mässig gekrümmt, hinter dessen Rande eine Abflachung	dext. ungeteilt, sin. geteilt	dext. 25 . 11 mm, sin. 22 . 11 mm, in der Mitte von aussen eingekerbt, dorsal zipfelartig ausgezogen	—	—
76.	30 . 30 mm, unregelmässig gestaltet, da der rechte Cond. occip. medianwärts vorgerückt ist, der dorsale Rand ist stärker ausgeschnitten	sin. durch zwei gegeneinander gerichtete Spitzen unvollkommen, dext. vollständig geteilt	dext. 20 . 11 mm, sin. 17 . 10 mm, laufen ventral in eine Rauhigkeit aus	—	—

77.	35 . 28 mm	sin. doppelt, dext. einheitlich	25 . 12 mm, sind dorsal schmäler	links bei dem zungenartig geschmälert. Teile des Condyl. occip. als klein. konischer Höcker sitzend	—
78.	38 . 33 mm	einheitlich	25 . 15 mm, in der Mitte eine stumpfe Kante, dorsal rechts konkav	—	—
79.	35 . 32 mm, Labia post. angedeutet, enden mit flachen Höckern, zwischen welchen der Rand scharf ist	einheitlich	dext. 18 . 10 mm, sin. 21 . 10 mm, läuft zipfelartig aus	—	—
80.	35 . 32 mm	beide doppelt, aus dem distalen grösseren führt eine Öffnung in den Can. condyl.	beschädigt	—	Canalic. chordae blind
81.	35 . 21 mm, oval	in beiden eine starke Scheidewand	beschädigt	—	—
82.	35 . 30 mm, der dorsale Rand uneben, höckerig	sin. einheitlich, im dext. eine unvollständige ob. Scheidewand	dext. 30 . 10 mm, länglich oval, ventralwärts länger als sin., 26.10 mm, der eine schwach S-förm. gekrümmte Längsachse hat	rechts vom Cond. occip. ein kegelartiger Vorsprung, der mit seiner Achse gegen den dorsalen Teil des genannten Gelenkhöckers gerichtet ist; diesem Vorsprung entsprechend befindet sich links eine zungenförmige Fortsetzung des Condyls	vom ventral. Ende d. Condyl. occip. sin. zieht medianwärts eine stumpfe Kante, die unweit der Medianebene als ein Proc. basilaris endet; analoger kleiner Höcker ist auch rechts. For. jugul. beiderseits geteilt

83. Das For. occip. magn. (37 . 30 mm) ist oval, der dorsale Rand ist hinter den Condylen zu einer Leiste gehoben. Der Can. hyoglossi ist links einheitlich, rechts ist die Scheidewand durch zwei Höcker angedeutet. Links entspringt dorsolateral vom Condylus ein mächtiger, nach aussen und unten geneigter Höcker (Fig. 12); er fängt halsartig an, erweitert sich dann und nimmt eine unregelmässige Cylinderform an;

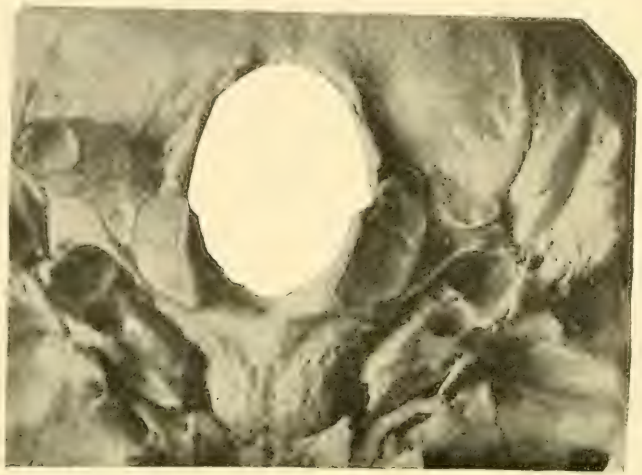

Fig. 12.

seine Länge beträgt 20 mm, die grösste Breite 15 mm; an der unteren Fläche der abgestumpften Spitze ist eine tiefe Gelenksfläche angebracht; hinter dem Halse dieses Proc. paracondyloideus befindet sich die Ausmündung des Can. condyl. An derselben Stelle rechts sehen wir eine ovale, mässig höckerige Fläche. Der Condyl. occip. dext. (24 . 12 mm) ist beinahe flach, transversal schwach konvex, dorsal hinter der Mitte von einer Querleiste unterbrochen; der linkseitige Gelenkshöcker (18 . 10 mm) überragt dorsal ganz unbedeutend den Anfang des Proc. paracondyl., so dass er im Vergleich mit dem rechtseitigen verkürzt erscheint; derselbe ist auch flach, von seinem vorderen Ende erstreckt sich medialwärts auch eine Kante, die schärfer ist als die ihr entsprechende rechtseitige.

84. Das For. occip. magn. (45 . 35 mm) besitzt am scharfen dorsalen Rande rechts einen Einschnitt. Die Can. hypoglossi sind beiderseits einheitlich, mit kaum angedeuteten Spitzen an der oberen Wand. Proc. paracondyloideus (Fig. 13) wird links von einem 25 mm hohen Vorsprung gebildet, der abgerundet dreikantig und schief nach aussen gerichtet ist; seine

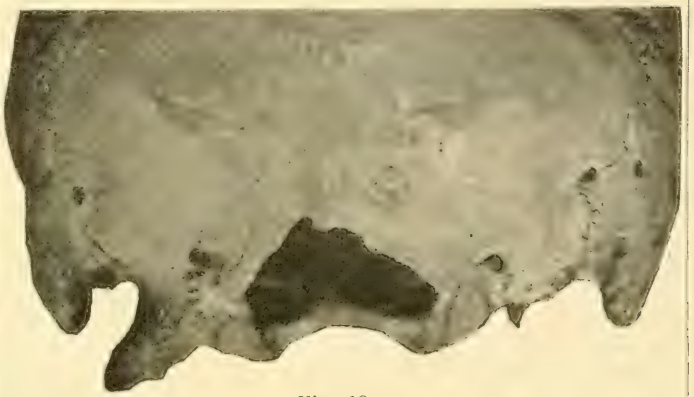

Fig. 13.

Spitze ist von der inneren Seite nach aussen und ein wenig medial abgestutzt und hier mit einer ausgehöhlten ovalen (10 . 6 mm) Fläche versehen; dieser Vorsprung ist um 15 mm länger als der Proc. mastoideus. Rechts befindet sich am äusseren Umfange des For. jugulare ein kleinerer beschädigter Vorsprung. Vor dem Proc. paracondyloideus sin. ist das For. jugul. zu einem halbmondförmigen, ventral konkaven Spalte zusammengedrückt.

3. Befunde am frischen Material.

Nr.	For. occip. magn.	Can. hypoglossi	Condyli occipitales	Proc. paracondyloidei	Anmerkung
85.	37 . 30 mm	sin. beginnt in der Dura mit 2 Öffnungen, ist doppelt, dext. einheitlich	dext. 30 . 8 mm, ist ellipsoid, sin. 20 . 9 mm, hat einen spindelartigen Umriss, ventral ist er etwas ausgebogen	—	Canalic. chordae 2 mm vom Rande des For. occip. m., rechts verschoben; 8 mm vor dem Tuberc. phar. eine Grube mit einem 4 mm langen dorsal ziehenden Kanälchen
86.	33 . 30 mm, unregelmässig gestaltet, da der rechte Condylus occip. stärker nach innen prominiert	beide einheitlich	17 . 10 mm, sind mässig ellipsoid, dorsal von ihnen ist der Rand des For. occ. magn. aufgeworfen	—	Canalic. chordae endet blind, am Atlas ein 9 mm hohes kegelförmiges Tuberc. ant.
87.	42 . 35 mm, von asymmetrischer Gestalt, mit einer Incissur dorsal rechts; der hintere Rand ist dünn	sin. doppelt, dext. einheitlich	30 . 10 mm, dorsal, besonders links, zungenartig ausgezogen	—	der ventrale Teil des Atlas ist mächtig, der Bogen in der Mitte 15 mm hoch; die Massae lat. enden dorsal oberhalb dem Sulcus art. vertebr. zipfelartig (Teil der dorsalen Spange). Am proximalen Rande des vorderen Bogens ragt eine Knochenplatte hervor, die zackig ist, links von der Massa lat. sich langsam erhebt, rechts steil endet; die Gelenkfläche des ventralen Bogens ist durch eine unbedeutende quere Kante in eine proximale und distale Fläche geteilt, was mit d. Gestaltung d. Zahnfortsatzes übereinstimmt: dieser ist kegelartig, mit der Basis proximal gewendet, am Epistropheuskörper deutlich eingeschnürt, im Umfange 42 mm, proximal 50 mm messend, ventral 18 mm hoch. Diese Gestalt ist dadurch bedingt, dass vor der Spitze am Umfange eine wallartige Anschwellung besonders rechts sich befindet, die mit der Emporhebung am Atlasrande artikuliert

Nr.	For. occip. magn.	Can. hypoglossi	Condyli occipitales	Proc. paracondyloidei	Anmerkung
88.	30 mm lang (es besteht bloss die linke Hälfte); der dorsale Rand ist sehr scharf. vom Condylus occ. zieht dorsal eine runde Knochenspange, die sich über den Rand erhebt; aussen ist sie über das tief eingesunkene For. condyl. aufgeworfen	bindegewebig geteilt	—	—	Canalic. chordae fängt mit einer $1^1/_2$ mm breiten Öffnung an und ist durch eine dünne Lamelle gedeckt
89.	30 . 28 mm, dorsal ein wenig asymmetrisch, da der mediale Teil eingedrückt ist	sin. bindegewebig, dext. knöchern geteilt	dext. ein Ellipsoid, sin. mitten geschmälert und mit einer Kante geteilt	—	Canalic. chordae fängt mit einer 1 mm breiten Öffnung an u. ist 10 mm nach rechts unten verfolgbar. Am Atlas Spuren der dorsalen Spange — zwei Höcker rechts, einer links
90.	35 . 30 mm, dorsal rechts d. Mittellinie näher, links entfernter ein Höcker	sin. knöchern geteilt	—	—	—
91.	32 . 32 mm, rund	beide einheitlich	—	—	Canalic. chordae eine Öffnung links von der Mitte; am Atlas klafft der hintere Bogen
92	35 . 32 mm, dorsal schwach eingeschnitten	—	—	—	—

93.	35 . 30 mm, m. dorsalem, verdicktem, höckerigem Rande	—	—	—	zu beiden Seiten des Tuberc. pharyng. befinden sich kleine Höcker
94. alt	35 . 33 mm, unregelmässig und abgerundet viereckig; der vordere Rand scharf, mit einem Dorn in das For. hervorragend; die Achse des Hinterhauptloches steht dorsal von rechts nach links; der dorsale Rand hinter den Condyli wallartig	beide einheitlich	asymmetrisch gestaltet und gelagert, der rechte Ellipsoid nicht mehr ventralwärts als der linke, der mitten eingeengt und durch eine Kante in zwei Facetten geteilt ist	—	am ventralen Atlasbogen ein gleichmässiger Wall ohne Knorpelbedeckung von Fovea dentis, bis zum Ansatze des Lig. transv. reichend; der Zahnfortsatz sitzt dem Epistropheuskörper schief an, indem seine vergrösserte Spitze links geneigt ist; die Gelenkfläche für den Atlasbogen steht auch schief
95.	30 . 30 mm, der dorsale Rand hinter den Cond. aufgeworfen	beide einheitlich	von den Condylen ziehen zum Tuberc. pharyng. scharfe Kanten	—	links eine vollständige dorsale Spange oberhalb des Sulc. art. vertebr., rechts durch zwei gegeneinander gerichtete Spitzen angedeutet
96. Mann	38 . 34 mm, der hintere Rand höckerig	beide einheitlich, sehr gross; hinter ihnen ein in das For. jugul. führendes Kanälchen	sin. reicht mehr dorsal als dext.; Fossa retrocondyl. recht tief, das For. condyl. fehlt beidseitig	—	rechts zwei starke Vorsprünge lateral über den Sulc. art. vertebr. bindegewebig verbunden, links ein bindegewebiger Strang (laterale Spange); dorsale Spange rechts bindegewebig, links fehlt dieselbe

Nr.	For. occip. magn.	Can. hypoglossi	Condyli occipitales	Proc. paracondyloidei	Anmerkung
97. alt	38 . 32 mm, asymmetrisch, der rechtseitige Condylus prominiert mehr in das For. occip. magn.: hinter dem linken Gelenkhöcker der Rand aufgerollt, weiter zu beiden Seiten Höcker	in der Dura mehrere Öffnungen, sonst beide einheitlich	dext. 18. 13 mm, richtet seine fast ebene Gelenkfläche laterodorsal; sin. 30 . 10 mm, hat die Gestalt eines Ellipsoides mit einer Verschmälerung und Kante in der Mitte, überschreitet an beiden Enden die Länge des rechten und ist höher	—	Canalic. chordae fängt 5 mm vom For. occ. m. an und ist 8 mm lang. Am ventralen Atlasbogen, oberhalb des Tuberc. ant. ist eine wallartige Erhebung, die mit dem Dens ligamentös verbunden ist; links ist die dorsale Knochenspange, rechts zwei Höcker und laterale Knochenspange; ein Höcker, an dieser dorsal angebracht, ist mit dem oberen dorsalen bindegewebig in Verbindung
98.	38 . 30 mm, der dorsale Rand aufgerollt und mit Höckern versehen	—	an beiden Seiten durch eine Kante geteilt; der ventrale Teil ist steil, lateroventral abschüssig, schwach konvex, der dorsal fast eben und laterodorsal gerichtet	—	Canalic. chordae als eine kleine Öffnung beim dünnen Rande des For. occ. m. Am Atlas sind die Proc. costarii dünn
99.	33 . 32 mm, der linke dorsale Rand bestimmter als der rechte als Bogen markiert	sin. getrennt, dext. einheitlich	sind ellipsoid	—	—

100.	40 . 35 mm, wie bei 99, der ventrale Rand dünn	—	sind ellipsoid	—	am ventralen Atlasbogen ein mit dem Epistropheus bindegewebig zusammenhängender Wall
101.	40 . 34 mm, der dorsale Rand ist hinter den Condylen trichterförmig ausgezogen und von der Squama occ. bei der auffallend tiefen Fossa retrocondyl. rechts durch eine Furche abgegrenzt	—	sind ellipsoid	—	Canalic. chordae besitzt eine Öffnung links von der Mittelebene und 6 mm vom Rande des For. occ. m. und ist in der Länge von 5 mm medial gerichtet. Der Proc. costarius rechts zu einem fibrösen Strange reduziert, links fehlt er vollkommen
102.	38 . 34 mm, der dorsale Rand höckerig	dext. einheitlich; links besteht ein proximo-ventraler kleiner und dorsaler grösserer Kanal, in dessen Tiefe sich noch einer abspaltet	sind ellipsoid	—	Canal. chordae beginnt 3 mm vom ventralen Rande des For. occ. m. mit einer 2 mm breiten Öffnung, zieht als Kanal von derselben Breite vorwärts und endet verschmälert; 13 mm vom genannten Rande befindet sich etwas rechts eine zweite Öffnung, wo ein Kanälchen anfängt und mit dem ersten sich verbindet. Am Atlas rechts eine bindegewebige dorsale Spange

Nr.	For. occip. magn.	Can. hypoglossi	Condyli occipitales	Proc. paracondyloidei	Anmerkung
103. Mann	33 . 32 mm, hinter den Condyli Höcker, an denen sich die Kapsel des atlantoocc. Gelenkes ansetzt; von diesen Höckern ist der dorsale Rand verdickt und endet mit Höckern, die ungleich von der Medianebene entfernt sind; von der Mitte zieht an die Squama eine scharfe Kante, zu ihren Seiten sind Gruben. Der ventrale Rand ist scharf	sin. einheitlich, dext. mit einer an der äusseren Öffnung angebrachten Scheidewand versehen	sind hoch und konvex, durch eine schiefe Kante in eine ventrale und dorsale Fläche geteilt	—	der Atlas besitzt zwei starke dorsale Spangen, ein breites Tuberc. post.
104. Greis	38 . 30 mm, scharfrandig; am ventral. Rande eine seichte Furche, die vom rechten Condylus zur Mittellinie zieht	sin. in einen ventralen kleineren, dorsalen grösseren Kanal getrennt, dext. einheitlich	22 . 11 mm, sagittal gestellt, ganz flach, verengern den ventralen Teil des For. occip. magn.	—	—
105. Greisin	35 . 30 mm	sin. doppelt, dext. einheitlich	dext. 10 . 15 mm, flach, abgerundet viereckig, sin. 22 . 8 mm, gewöhnlicher Gestalt	—	—
106.	32 . 32 mm, abgerundet eckig, der dorsale Rand hinter den Condylen verdickt, in der Mitte scharf	beide breit einheitlich	20 . 8 mm, länglich oval, wenig konvex	—	am Atlas die dorsalen Spangen durch kleine Dorne angedeutet

107. Greis	28 . 28 mm, ventral verengt, Labia post. angedeutet	beide einheitlich	20 . 12 mm, sind nicht besonders konvex, der rechte ventral vorgeschoben	—	—
108. Greisin	32 . 25 mm, rautenartig, abgerundet, der Rand zwischen den Condylen verdickt	—	15 . 7 mm, auffallend klein, länglich oval, genug konvex	—	—
109. 34 j. Mann	36 . 34 mm, dorsal schief nach rechts gelegen; der hintere Rand mitten bedeutend scharf, circa 1 cm von der Mittellinie zu beiden Seiten deutliche Höcker	beide einheitlich	in die Länge ausgezogen, dorsal rinnenartig aufgeworfen	—	5 mm vom ventralen Rande des For. occ. m. sitzt der oberen Fläche des Basioccipitale ein konischer, dorsal gerichteter, ventral sanft auslaufender Höcker an; seine abgestumpfte Spitze trägt eine runde zugespitzte Scheibe, so dass der ganze Vorsprung sehr an einen Pilz erinnert; am Füsschen befindet sich unweit von der Basis rechts dorsal eine feine Furche. Da dieses Gebilde dem Anfange des Canalic. chordae entspricht, so kann man an eine abnorme perichordale Ossifikation denken; [bei einem Fetus konnte ich an dieser Stelle eine umfangreiche Anschwellung d. Chorda dors. sicherstellen]

II. Befunde an den proximalen Halswirbeln.

1. Am Atlas ist beiderseits die dorsale Spange in der Gestalt eines hackenförmigen scharf zugespitzten Processus entwickelt, der von dem dorsalen Teile der Massa lat. seinen Ursprung nimmt und gegen den dorsalen Bogen gerichtet ist, ohne denselben zu erreichen; die Proc. costarii sind zu dünnen spitzigen Fortsätzen reduziert.

2. Am Atlas ist beiderseits eine starke dorsale Spange entwickelt; der Proc. costarius dext. ist unvollständig.

3. Am Atlas befindet sich links eine dünne dorsale Spange.

4. Am Atlas ist eine starke knöcherne dorsale Spange rechts, links an der Massa lat. angedeutet. Der dorsale Bogen steht offen, seine linke Hälfte ist dünn, wird gegen die Mittellinie noch feiner und endet stumpf; die rechte Hälfte ist unvergleichlich umfangreicher, indem sie im sagittalen Durchmesser 15 mm beträgt; das mediale Ende ist zu einer Spitze ausgezogen, deren ventrale Seite länger ist als die dorsale. An der Unterfläche dieser in die Breite entwickelten Partie ist eine ovale glatte Fläche angebracht, die mit dem Epistropheusbogen artikuliert; die rechte Hälfte dieses Wirbelbogens ist auch stärker gestaltet, besitzt am oberen Rande einen wirklichen Gelenkshöcker von ovaler Form, der in der Richtung des Bogens schief gestellt ist. Zwischen dem Gelenkshöcker des normalen ventralen und abnormalen dorsalen atlantoepistrophealen Gelenkes befindet sich das Foramen intervertebrale.

5. An dem sonst auffallend mächtigen Atlas fehlen beide Proc. costarii.

6. Der Epistropheus und der dritte Halswirbel sind durch ihre Körper und ihre Bögen zusammengeflossen; die Körpergrenze ist in der Reihe von Blutgefässöffnungen erkennbar. Der dorsale Epistropheusbogen ist sehr schlank und läuft in

eine nach rechts gekehrte einheitliche Spitze aus. Der dorsale Bogen des dritten Halswirbels ist im Gegenteile sehr hoch und mächtig, in seiner Mitte befindet sich eine grubige Rauhigkeit mit zwei Höckern, zwischen welche sich die Spitze des Epistropheusbogens einsenkt. Die Processus articulares sind beinahe spurlos verschwunden. Der schmale Querfortsatz des dritten Halswirbels ist stark dorsal geneigt.

7. Der Epistropheus ist mit dem dritten Halswirbel mittels der linksseitigen Gelenkfortsätze verwachsen, sonst im übrigen frei.

Auf Grund der untersuchten Fälle (I) kann man folgende Gruppierung derselben aufstellen:

a) eine reine Atlasassimilation zeigt sich als:

1. ein Hemiatlas, wo die Bögen, Massa lat. und Proc. transv. verwachsen sind;

2. eine Verwachsung der Atlantooccipitalgelenke, des ventralen sowie dorsalen Bogens und mittels einer Lamelle, die vom Proc. costarius zum Rande der Incis. jugul. und zum inneren Teile des Proc. jugularis sich erstreckt;

3. eine Verwachsung der Atlantooccipitalgelenke, des ventralen Bogens bis auf die Fissura atlantooccipitalis, der linken Hälfte des dorsalen Atlasbogens;

4. eine Verwachsung der Atlantooccipitalgelenke, der rechtsseitigen Hälften des ventralen und dorsalen Atlasbogens, des rechtsseitigen Proc. transversus;

b) eine reine Manifestation des Occipitalwirbels zeigt sich als:

7. Proc. paracondyloidei, Proc. basilaris sin., Can. hypoglossi duplex sin., Labia post. for. occip. magn.;

8. Proc. paracondyloideus sin., nach links verschobener Condylus tertius, geteilte Canales hypoglossi, Spur eines Can. intrabasilaris;

11. teilweise zu Condylus tertius zusammengeflossene Proc. basilares;

12. Proc. basilaris sin., geteilte Canales hypoglossi;

c) eine Manifestation des Occipitalwirbels mit gleichzeitiger Atlasassimilation:

5. Proc. paracondyloideus sin. ist mit einer Verwachsung der Atlantooccipitalgelenke, des hinteren Bogens und der beiderseitigen Proc. costarii kombiniert;

9. beiderseitiger Can. hypoglossi duplex, Proc. paracondyloideus sin. ist frei, dexter mit dem Querfortsatze des Atlas verwachsen;

10. Proc. paracondyloidei und Verwachsung der Atlantooccipitalgelenke und rechtsseitiger Hälften des ventralen und dorsalen Atlasbogens, von welchen diese die Mittellinie nicht erreicht.

Von den systematisch untersuchten Fällen, Gruppe II, ist ersichtlich, dass in der Umgebung des For. occip. magn. am Os occipitale zahlreiche und verschiedene Varietäten vorkommen, die erstens nicht gewöhnlich beschrieben werden (die Gestalt und Grösse des For. occip. magn., die Formation der Condylen, die nicht seltene Teilung des Can. hypoglossi usw.), zweitens unter die Erscheinungen der Manifestation des Occipitalwirbels gehören und von sehr ungleicher Intensität sind.

Wie aus der Beschreibung der Befunde bei Erwachsenen hervorgeht, kommen in der Umgebung des For. occip. magn. und am Atlas zahlreiche Variationen vor, deren morphologischer Charakter und Dignität auf Grund der Untersuchung bloss definitiver Zustände nicht endgültig beleuchtet werden kann; in dieser Hinsicht wurden verschiedene Meinungen ausgesprochen, wie wir es bei der Besprechung der Literaturangaben sehen

werden, nun aber überall fühlt man, dass es an zur Unterstützung dieser theoretischen Erwägungen nötigen embryologischen Untersuchungen mangelt. Ich habe mich bemüht, die Entwickelungsgeschichte der Occipitalregion näher zu studieren, und versucht, auf Grund dessen die definitiven Zustände zu analysieren.

III. Die entwickelungsgeschichtlichen Verhältnisse.

1. Die mikroskopischen Befunde an Embryonen.

1. Embryo 6 mm.

Die proximalsten Wirbelanlagen können nach dem Verhalten der Nerven und Blutgefässe unterschieden werden. Verfolgen wir die durch den ganzen Embryo so geführten Schnitte, dass die Bauchhöhle quer getroffen ist, dann sehen wir, dass der N. hypoglossus aus drei Wurzeln sich zusammensetzt, von denen die distale die stärkste, die mittlere die schwächste ist; rechts gibt es vier Wurzeln, die letzte ist wiederum die mächtigste, die proximalsten zwei schmelzen in ihrem Verlauf zu einer einzigen zusammen. Das erste Spinalganglion ist auffallend kleiner als das folgende. Das proximalste Myotom reicht in die Höhe zwischen die erste und zweite Hypoglossuswurzel, die einzelnen Myotome sind gegenseitig nicht genug scharf abgegrenzt, um die Dreizahl der Occipitalmyotomen ganz bestimmt sicherstellen zu können. Zu der letzten Hypoglossuswurzel gesellt sich beiderseitig ein winziges Blutgefäss (Art. interprotovertebralis I ?), vor welcher die dunkle caudale Sclerotomhälfte des primitiven Wirbelbogens (Froriep s Occipitalwirbels) sich befindet; seine proximale Partie erscheint als ein abgerundeter Fortsatz; je weiter distalwärts man fort-

schreitet, desto mehr medial reicht derselbe, d. h. in die Nähe der Chorda dorsalis. Im Bezirke der proximalen zwei Hypoglossuswurzeln finden wir in dem verdichteten Mesenchym gar keine Segmentation — der ungegliederte Abschnitt, in welchem die lichte Sclerotomhälfte ohne bestimmte Grenze übergeht. Analogische Verhältnisse zeigt der primitive Atlasbogen zur zukünftigen Art. vertebralis und zum ersten Spinalnerven. Bei Epistropheus sehen wir schon, dass der primitive Wirbel die Chorda dorsalis ventral wie dorsal umgibt; dagegen ist die Verbindung dorsal von der Chorda beim Occipitalwirbel und

Fig. 14.

beim Atlas kaum angedeutet, die hypochordale Spange ist aber deutlich entwickelt; an der sagittalen Projektion kann man in der Mittellinie sicherstellen, dass die Mesenchymbezirke verdichtet sind und lateralwärts in die Primitivbögen übergehen; mit ihrem abgerundeten Rande nähern sich beide Hypochondralspangen — ho und ha — (Fig. 14) besonders beim Atlas der Chorda, mit ihrem distalen zugeschärften Rande sind sie ventral gerichtet.

Die Chorda dorsalis besitzt eine unregelmässige, durch Hervorwölbungen und blinde Ausläufer bedingte Gestalt.

2. Embryo 13 mm.

An der Occipitalanlage konnte sichergestellt werden: proximalwärts wird dieselbe von zwei gegen die Mittelebene mit

ihrer Konvexität gerichteten Ovale gebildet, an deren äusserer Seite sich eine Furche befindet, in welcher der N. hypoglossus verläuft; rechts besteht derselbe aus vier, links aus drei Wurzeln, von welchen die distale an beiden Seiten durch eine Scheidewand von den übrigen geteilt ist. Diese in der Mittellinie durch ein verdichtetes Mesenchym zusammenhängenden Anlagen nähern sich distalwärts immer mehr und an den Schnitten, die die leicht bogenförmig verlaufende Chorda dorsalis der Länge nach getroffen haben, sieht man in dem ungegliederten und dem dem Occipitalwirbel entsprechenden Abschnitte, dass zu Seiten die Knorpelbildung anfängt. Von den Bögen des Occipitalwirbels und des Atlas entspringen seitwärts vom ersteren eine Querleiste, vom zweiten die Querfortsatzanlage, die sich vollkommen analog verhalten. Der caudale Teil der Occipitalwirbelanlage setzt sich an der Unterfläche in zwei ovale Gebilde, die quer verbunden sind, fort; hier kann man gut die hypochordalen Spangen des Occipitalwirbels und des Atlas unterscheiden. Dorsal von der Chorda dors. findet man eine mächtige Schicht von verdichtetem Mesenchym, die sich ventralwärts zu Seiten der Chorda verliert; in der proximodistalen Richtung erscheint dorsal von der Chorda die paarige kugelige Anlage des Atlaskörpers, die proximalwärts allmählich verschwindet, mehr distalwärts treffen wir wieder zu Seiten der Chorda die ebenfalls paarige knorpelige Anlage des Epistropheuskörpers, die nicht in der Mittellinie zusammengeflossen sind.

Embryo 13,5 mm.

An Querschnitten unterscheidet man in der Occipitalanlage proximodistal in einer kernhaltigen Schicht die ersten Knorpelanlagen, die nicht gut abgrenzbar sind; die Kerne sind hier nicht so zusammengedrängt; an beiden Seiten hat diese Anlage eine hufeisenförmige Gestalt, der innere Kolben ist um-

fangreicher und ventral verdickt, der äussere eher schlank und zugleich proximal gelegen; zwischen beiden befindet sich eine ventral offene tiefe Furche, die für den N. hypoglossus bestimmt ist. Derselbe besteht aus drei Wurzeln; die proximalste, zugleich die schwächste, verschmilzt bald mit der mittleren zu einer stärkeren Wurzel, die von einer Vene begleitet durch eine ansehnliche Scheidewand von der dritten Hypoglossuswurzel getrennt ist; unweit von dem Austritte bilden beide Wurzeln einen einheitlichen Stamm, wobei die Scheidewand verschwindet; die genannte Vene mündet in die V. jugul. int.

Die Occipitalanlagen legen sich distalwärts immer mehr an und begrenzen so cranial eine dreieckige Fläche, caudal eine tiefe Rinne, in welcher sich von dichtem Mesenchym umhüllt die Chorda befindet; indem die Anlagen in der Mittellinie verschmolzen sind, bilden sie den ventralen Teil des For. occip. magn. Bei der Besichtigung von unten sehen wir an der Unterfläche des erwähnten Randes zwei quergestellte Ovale, die durch ein dichtes Gewebe verbunden sind. Wir haben vor uns die Bogenmasse des Occipitalwirbels; vom lateralen Kolben entspringt hinter den Hypoglossuswurzeln der bindegewebige Querfortsatz. Von der Bogenmasse des Occipitalwirbels entstehen die Condyli occipitales, zwischen deren ventralen Enden die hypochordale Spange sich befindet; die Condylenanlagen sind mit den Bogenhälften des Atlas durch dichtes Mesenchym verbunden.

Der schon erwähnte, hinter dem Hypoglossus entspringende Querfortsatz reicht zwischen die V. jugul. int. mit den IX.—XI. Nerven und den ersten Spinalnerven mit der Art. vertebralis; es handelt sich hier um die Anlage des Proc. transversus des Occipitalwirbels, die vollkommen mit der Anlage des Proc. transv. atl. übereinstimmt.

Schreiten wir von der tiefen Furche entlang der Chorda (ch) distal, erblicken wir zu ihren beiden Seiten und dorsal von

derselben im verdichteten Mesenchym zwei undeutlich begrenzte, etwas blässere Stellen, die der Chorda nirgends anliegen: es sind das die bilateralen Anlagen des Atlaskörpers (Ca — Fig. 15); der hypochordalen Spange des Occipitalwirbels (ho) folgt die des Atlas (ha). Distal von der Atlasanlage trifft man die besser entwickelte Anlage des Epistropheuskörpers (Ce); ebenfalls bilateral; dieselbe liegt zuerst dorsal, dann zu beiden Seiten der Chorda; diese knorpeligen Anlagen haben am Querschnitte eine ovale Gestalt und sind mit ihrem geschmälerten Ende laterodorsal gerichtet; zwischen den kon-

Fig. 15.

vexen, gegeneinander zugewendeten Teilen sieht man die Chorda, die weiter distal in die Anlage der Intervertebralplatte zwischen dem 2. und 3. Wirbel gelangt. Die Anlage des Occipitalwirbels kann in diesem Stadium im verdichteten Mesenchym noch nicht abgegrenzt werden, die Atlasanlage verschmilzt noch nicht mit der Epistropheusanlage.

4. Embryo 14,5 mm.

Die Entwickelung ist im Vergleiche mit dem Embryo 13,5 mm nicht besonders vorgeschritten (Fig. 16); man ersieht den Altersunterschied zwischen der Anlage des Atlas- (Ca) und Epistropheuskörpers (Ce); die hypochordalen Spangen (ho und ha) sind entwickelt; oberhalb der Anlage Ca kann man die Spur der Anlage des Occipitalwirbelkörpers finden.

Fig. 16.

5. Embryo 15,3 mm.

An der cranialen Fläche des distalen Teiles des Occipitalknorpels befindet sich in einer tiefen Rinne die Chorda dors.; diese Fläche ist caudal steil gestellt (Fig. 17). Da die Occipitalkolben ventral verschmolzen sind, ist die beim Embryo 13,5 mm beschriebene Furche in einen einheitlichen ovalen Can. hypoglossi umgewandelt; proximal wird seine Begrenzung durch eine stark prominierende Kante gebildet, die dorsal allmählich niedriger wird und aussen in die Squamaanlage übergeht. Die flachen Condylenanlagen sind mit den Massae lat. atl. durch eine mächtige Perichondriumschicht verbunden. Hinter der Chorda dors. beobachtet man zwei Stellen, die undeutlich begrenzt, an mit Hämatoxylin gefärbten Präparaten durch ihre blass rosaviolette Farbe auffallend sind; dies ist die erste bilaterale Anlage des knorpeligen Occipitalwirbelkörpers. Diese Anlagen nähern sich distalwärts immer mehr der Mittellinie, zugleich nähert sich denselben von der ventralen Seite die Chorda; diese Anlagen gehen allmählich in die bilateralen und

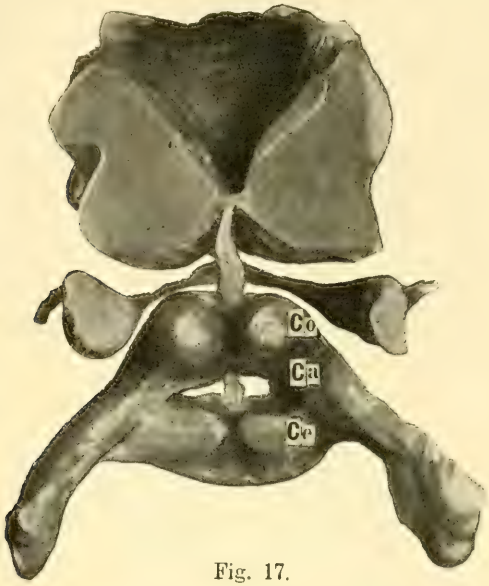

Fig. 17.

älteren Anlagen des Atlaskörpers über; an den so verschmolzenen Anlagen des Occipitalwirbel- und Atlaskörpers befindet sich ventral und dorsal eine Furche, in welche ventral die Chorda eintritt, durch den Atlaskörper schief dorsal verläuft, um in den Epistropheuskörper zu gelangen, der analog dem Atlaskörper distal in der Mittellinie schon einheitlich ist und proximal in zwei Höcker ausläuft. Der Atlaskörper ist vom Epistropheuskörper durch eine ellipsoide Spalte geschieden, die vom dichten Mesenchym erfüllt die Chorda enthält; in der dorsoventralen Richtung ist der Epistropheuskörper schief zugeschnitten und endet mit einer runden Kante. An den Schnitten, wo die Chorda in die ventrale Furche am Atlaskörper einzudringen beginnt, ist der Anfang des ventralen Atlasbogens und oberhalb desselben der mediale Teil der Bogenmassen des Occipitalwirbels gebildet, die eine längliche Form besitzen und durch die hypochordale Spange verbunden sind. Der vordere

Atlasbogen und der Proc. costarius sind bindegewebig angelegt; ebenfalls so verhält sich der Proc. cost. des Epistropheus. Die dorsalen knorpeligen Bögen der ersten zwei Halswirbeln sind von der Mittelebene mit ihren Enden noch weit entfernt.

7. Embryo 15,6 mm

unterscheidet sich wenig von dem vorhergehenden; die hypochordalen Spangen ho und ha (Fig. 18) sind sehr schwach;

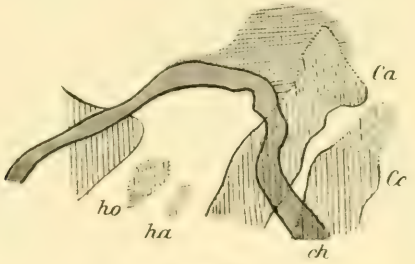

Fig. 18.

Fig. 19.

der Proc. cost. atl. ist bindegewebig, in demselben Fortsatze des Epistropheus sieht man die Spur eines Knorpelherdes; der knorpelige Querfortsatz des Atlas endet bindegewebig zugespitzt (Fig. 19).

8. Embryo 16 mm.

Die mediale Projektion (Fig. 20) zeigt uns übersichtlich die Anlagen der Wirbelkörperanlagen resp. der zu den ersten zwei gehörenden Hypochordalspangen. Der Occipitalwirbelkörper (Co) ist als zwei Höcker angelegt und zwar wird er vom älteren Vorknorpel (Levi) gebildet: die Kerne liegen nicht mehr so dicht gedrängt aneinander und werden durch feine, mit Hämatoxylin tief gefärbte Scheidewände voneinander ge-

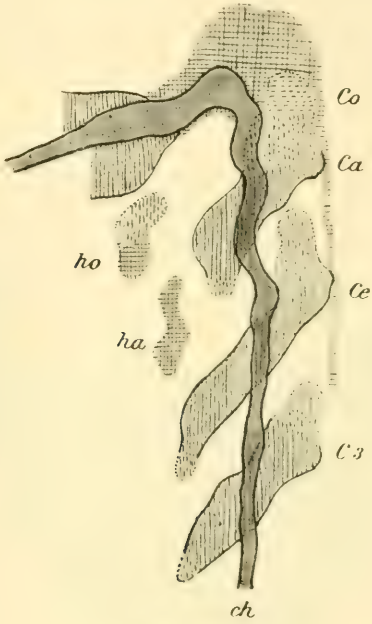

Fig. 20.

trennt. In der Umgebung findet sich das dichte Mesenchym, in welchem dorsal vom Occipitalwirbelkörper die Differenzierung des Lig. transv. atl. beginnt. Die erwähnten Anlagen des Occipitalwirbelkörpers gehen ohne scharf ausgeprägte Grenze in den älteren Knorpel des Atlaskörpers (Ca) über; dieser beginnt proximal ebenfalls als zwei Höcker, an die sich die Anlagen des Occipitalwirbelkörpers anschliessen, und die sich

distalwärts immer mehr der Medianebene nähern, um die Chorda dors. endlich in sich aufzunehmen; der Atlaskörper endet wieder in der Form von zwei Höckern, so dass im ganzen die Zusammenfliessung der bilateralen Anlagen um die Chorda in der Mitte zustande kommt, wogegen die proximalen und distalen Enden frei bleiben; analog verhält sich auch der Epistropheuskörper, was am Schema der sagittalen Projektion durch verschiedene Schraffierung erläutert wird.

Die Bogenmassen des Occipitalwirbels verschmelzen als zwei laterale Höcker mit dem Basilarknorpel und stehen mittels der hypochordalen Spange in Verbindung.

9. Embryo 17,75 mm,

Der Basilarknorpel entspricht der verschmolzenen Anlage des Sphenoidale und Occipitale; an dem distalen, occipitalen

Fig. 21.

Teile kann man ein Mittelstück und zwei Portiones lat. (Levi) unterscheiden (Fig. 21). Der caudale Abschnitt des Mittelstückes

steigt schief in der distoproximalen Richtung, der craniale ist in der genannten Richtung viel sanfter gestellt, beide treffen in einem stumpfen Winkel zusammen. Der distale Abschnitt ist in der Mittellinie ein wenig ausgehöht, der ventrale Rand ist von der dorsalen Seite tief eingeschnitten; in diesem Einschnitte befindet sich ein kernreiches Bindegewebe, in welchem sich die Anlagen für den ligamentösen Apparat des Deus epistrophei heranbilden. In der Mitte des zukünftigen Lig. apicis dentis befindet sich die Chorda dors., die sich in dem Einschnitte verliert. Verfolgen wir die Schnittserie distalwärts, treffen wir in dem verdichteten Mesenchym eine Knorpel-

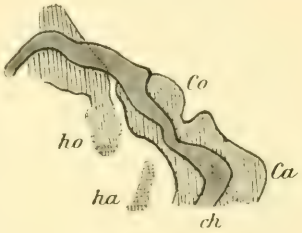

Fig. 22.

anlage, die sich als eine blasse Stelle präsentiert, was dadurch bedingt ist, dass die Zellen hier spärlicher sind; in dem älteren Basilarknorpel sind die Zellen schon deutlich eingekapselt. In diese Knorpelanlage des proximalen Teiles des Dens epistrophei ist die Chorda dors. eingenommen und zwar so, dass sie in proximodistaler Richtung schief ventrodorsal verläuft (Fig. 22); in der Spitze selbst hat der Knorpel an Querschnitten eine halbmondförmige Gestalt, mit einer tiefen Furche an der ventralen Seite, wo sich die Chorda befindet und von den freien Knorpelspitzen von Seiten umschlossen wird; weiter gelangt die Chorda in das Knorpelcentrum; distaler wird die Knorpelanlage etwas schmäler, in diesem Niveau erblickt man dorsal zwei neue Knorpelanlagen, so dass am Querschnitte das Bild eines Kleeblattes entsteht; der allmählich verschwindende Rand

des Lig. transv. atl. hängt hier mit dem dorsalen Perichondrium zusammen. Die lateralen abgestumpften Knorpelanlagen, welche älter sind als die der Spitze selbst, vergrössern sich distalwärts sehr rasch und umgeben die Chorda, welche aus dem proximalen Teile der Epistropheusspitze zwischen sie gelangt; an der Grenze dieses Teiles und der eben beschriebenen Anlage des Atlaskörpers kann man eine schwache Schicht von mehr gedrängten Zellen nachweisen, die vielleicht dem Rest der Horizontalplatte des primitiven Atlasses entspricht (Weiss). Die Chorda dors. zieht immer mehr dorsal hin; an der dorsalen Seite des ersten Wirbelkörpers ist eine in der Mittellinie mit verdicktem Perichondrium ausgefüllte Furche, durch welche sich die bilaterale Anlage des Atlaskörpers kundgibt; an der distalen Grenze dieses Körpers verschwindet diese Furche, von hier aus lässt sich gegen die Chorda, um dieselbe und weiter ventral eine dichtere Zellenschicht zwischen dem Atlas- und Epistropheuskörper verfolgen. Die Chord. dors. behält bei ihrem Durchtritte durch den Epistropheuskörper dieselbe schiefe Richtung wie im Atlaskörper; der Epistropheuskörper nimmt in Hinsicht zum Atlaskörper eine mehr dorsale Stellung ein, läuft ventral in einen stumpfen, ventrodorsal abgeplatteten Kegel aus, der durch eine deutliche Anlage der Intervertebralplatte vom Körper des dritten Wirbels getrennt wird (Fig. 23).

An der Unterfläche des ventralen Randes des For. occip. magn. ragen zwei abgerundete, querovale, frontalgestellte Höcker, die durch die hypochordale Spange des Occipitalwirbels verbunden in der Höhe der Atlasspange allmählich verschwinden; lateral setzen sich dieselben direkt in die Condylenanlagen fort, die durch eine dicke Perichondriumschicht mit den Massae lat. atl. in Verbindung stehen. Der ventrale Atlasbogen ist proximal rein bindegewebig, distal knorpelig, in der Mittellinie jedoch im ganzen bindegewebig (Tuberc. ant.). Die Grenze zwischen dem ventralen Bogen und Körper des Atlas ist

eine ganz bestimmte; zu Seiten enden die Bogenhälften gerade so wie die an der Unterfläche des Basilarknorpels beschriebenen Höcker.

Der dorsale Bogen des Atlas sowie des Epistropheus ist oberhalb des Rückenmarkes noch nicht geschlossen; es sind weiter die Gelenkfortsätze knorpelig angelegt, die Foramina transv. pro art. vertebr. sind entwickelt, die Proc. costarii sind bindegewebig.

Fig. 23.

An der äusseren Seite des lateralen Teiles des Basilarknorpels befindet sich eine mächtig vorspringende Querkante, deren Ende abgestumpft und ventral gebogen ist, wodurch sie zu der Abgrenzung des tief eingeschnittenen For. lacerum post. beiträgt.

Der Anfang der Canales hypoglossi ist knorpelig geteilt; durch die ventrale Öffnung treten zwei, durch die distale eine starke Hypoglossuswurzel hindurch; die Scheidewand verliert

sich langsam, so dass die Ausmündung des Kanals einheitlich ist.

10. Embryo 20 mm.

An der für das Occipitale und Sphenoidale gemeinsamen Knorpelanlage ist die Grenze zwischen beiden histologisch nicht ausgeprägt, wie dies Levi behauptet. In der Sagittalprojektion weist der Clivus die Kontur einer zweimal stumpfwinkelig gebrochenen Linie auf, wobei der caudale Teil steil gestellt und rinnenartig ausgehöhlt ist; wo dieser in den horizontalen cranialen Abschnitt übergeht, senkt sich die Chorda dors. in den Basilarknorpel ein. Der Canalis hypoglossi beginnt mit einer breiten Öffnung, ist rechts einheitlich und führt drei Hypoglossuswurzeln, links ist derselbe von einer bindegewebigen Scheidewand getrennt und enthält zwei Hypoglossuswurzeln; beiderseits begleitet den N. hypoglossus ein Venenplexus. Eine hohe Kante trennt den Can. hypoglossi vom For. lac. post.; die Schneckenkapsel hängt mit dem lateralen Teile des Occipitalknorpels cranial knorpelig, dorsal durch das Perichondrium zusammen. Laterodorsal von den Canales hypoglossi befinden sich die Can. condyloidei.

Bei der Betrachtung der Unterfläche des knorpeligen Occipitale bemerkt man, dass die ventrale Begrenzung des Can. hypoglossi eine Knorpelspange bildet, die mit ihrem cranial gebogenen Ende die Knorpelanlage des Os petrosum erreicht; ventral ist dieselbe konkav und beteiligt sich an der dorsalen Begrenzung des For. lac. post. Diese Kante entspricht dem Querfortsatze des Occipitalwirbels, von dessen Bogenmassen die Condyli occip. ihren Ursprung nehmen und noch keine besondere Konvexität aufweisen, wie es uns das Modell (Fig. 24) sichtbar macht. An die Unterfläche des ventralen Randes des For. occip. magn. erstrecken sich von den ventralen Teilen der Gelenkhöcker knorpelige Erhebungen, die durch die hypo-

chordale Spange, welche der des Atlas entspricht und mit derselben parallel ist, in Zusammenhang gebracht werden.

Am Atlas sind schon alle Bestandteile des definitiven Wirbels deutlich erkennbar; der Proc. costarius ist bindegewebig, der Proc. transv. knorpelig, mit seinem freien Ende proximal gegen die stumpfe Spitze der Querleiste des Occipitalwirbels umgebogen. Das For. transvers. ist entwickelt. Der dorsale Atlasbogen steht noch über dem Rückenmarke weit offen. Die Massae

Fig. 24.

lat. tragen ganz flach konkave Gelenkflächen für die Condyli occip., mit welchen sie durch eine mächtige Perichondriumschicht verbunden sind; links deutet ein gelockertes Bindegewebe an einigen Schnitten die erste Spur des in Entwickelung begriffenen Atlantooccipitalgelenkes an.

Der Dens epistrophei ragt hoch in die Schädelhöhle, zwischen ihm und dem knorpeligen mittleren Teile des Occipitale befindet sich ein spärliches lockeres Bindegewebe, welches lateral bis zu den Atlantooccipitalgelenken sich erstreckt und distal allmählich sich verliert und zwar im dichten Ge-

webe, das den vorderen Atlasbogen mit dem Epistropheuskörper verbindet.

An Querschnitten präsentiert sich der Dens epistrophei in proximodistaler Richtung folgendermassen: zuerst finden wir eine nicht genug bestimmt begrenzte Zellengruppe, die eine abgerundet dreieckige Form aufweist und mit der Spitze ventral gerichtet ist; lateral zieht sich ein weniger dichtes Bindegewebe (Lig. transvers. atl.) mit transversal gerichteten Zellen in das Perichondrium, welches die Gelenkspalte der Artic. atlanto-occip. ausfüllt. In die Rinne des Basilarknorpels setzt sich das Lig. apicis dentis und die Ligg. alaria fort; das erste deckt die Chorda von der dorsalen Seite. An Schnitten, wo die Chorda mehr der Länge nach getroffen ist und in die Rinne von der ventralen Seite des Epistropheuszahnes eindringt, wird dieser von einem mehr blassen Gewebe gebildet, wo man um die Kerne feine Scheidewände sicherstellen kann; in diesem sehr jungen Knorpel sind die Knorpelzellen um die Chorda konzentrisch angeordnet. Dorsal von der schon, wie wir sehen, einheitlichen Anlage der Spitze des Dens epistrophei kommen zwei neue Knorpelcentren zum Vorschein; dieselben sind dorsal rund, ventral zugespitzt und umgreifen die erwähnte Zahnanlage von den Seiten; dorsal werden sie von einer starken Perichondriumschicht gedeckt, welche zwischen sie in der Mittellinie verfolgt werden kann und ventral sie von dem Spitzenknorpel trennt. Diese proximal abgerundeten Höcker nähern sich distalwärts rasch der Medianebene, fliessen hier zu einem einheitlichen Knorpel zusammen; dieser Knorpel ist histologisch und entwickelungsgeschichtlich, wofür die Befunde an jüngeren Embryonen beweisführend sind, älter als der der Spitze; die mediale dorsale Furche spricht dafür, dass es sich um den bilateral angelegten Atlaskörper handelt. Analog erscheinen distalwärts die der dorsalen Seite des Atlas aufsitzenden Höcker, die ebenfalls in der Mitte durch eine tiefe Furche getrennt

werden; diese Furche schwindet immer mehr durch die Annäherung und Verschmelzung der genannten Höcker, welche den proximalsten Teil des Epistropheuskörpers darstellen; die Grenze zwischen dem Atlas- und Epistropheuskörper bleibt jedoch merklich, denn das die mediale Furche ausfüllende Perichondrium setzt sich in dem einheitlichen Knorpel in der Form eines kleinen, abgerundet spindelförmigen Feldes ventral fort, indem es sich der Chorda, die umgekehrt verläuft, immer mehr nähert; dieses Gewebe muss als die Spur der Intervertebralplatte betrachtet werden. Die Körperknorpel dieser beiden Wirbel unterscheiden sich auch dadurch, dass der Epistropheusknorpel älter ist.

Am Epistropheus sind deutlicher die proximalen Gelenkfortsätze entwickelt als am Atlas, der dorsale Bogen ist ganz kurz; die Proc. costarii und transv. sind kurz und schon knorpelig.

11. Embryo 26 mm.

Der mittlere Teil des Occipitalknorpels hat eine schiefe Richtung, sein caudaler Rand ist inmitten ausgeschnitten, so dass zu Seiten Erhebungen hervorragen, die bindegewebig zusammenhängen und lateral in die Condyli occip. übergehen. An der schiefen Fläche befindet sich eine breite Rinne, in welcher proximal der Canalic. chordae anfängt. Die leicht konvexe Gelenkfläche der Occipitalcondylen wird von einer starken Perichondriumschicht gedeckt, in welche der ligamentöse Apparat des Epistropheuszahnes ausstrahlt; die Spalte des Atlantooccipitalgelenkes ist als eine Schicht lockeren Bindegewebes erkennbar.

An der Stelle, wo die Chorda in den Occipitalknorpel sich einsenkt, ist sie von der dorsalen Seite her vom dichten Bindegewebe gedeckt, welches ohne deutliche Grenze in die Umgebung übergeht und distalwärts um die mehr ventral gelegene

Chorda konzentrische Schichten bildet. Das Modell belehrt uns, dass der Dens epistrophei im ganzen einem abgestumpften und abgerundeten Kegel entspricht; an seiner ventralen Fläche treffen wir eine runde, von zwei sagittalen Furchen abgegrenzte Leiste, die distal allmählich verschwindet, proximal bis zum Eintritte der Chorda reicht; prüfen wir diesen Teil an Schnitten durch, so merken wir, dass die Chorda in proximodistaler Richtung wie bei jüngeren Stadien dorsalwärts verschoben ist, dass sie am Anfang ventral vom konzentrisch angeordneten Perichondrium gedeckt, weiter vom Knorpel mit konzentrisch

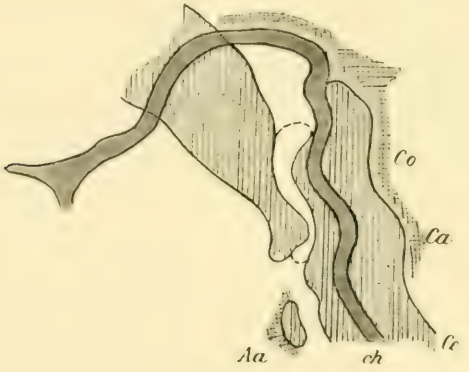

Fig. 25.

gelegenen Zellen umgeben wird. An der sagittalen Projektion (Fig. 25) belehrt uns wie der Verlauf der Chorda so auch der Umriss des Dens epistrophei, dass dieser im proximalen Teile vom Occipitalwirbelkörper gebildet wird, dass dieser sich dem Atlaskörper anschliesst und in den Epistropheuskörper übergeht; die Grenze des Occipitalwirbelknorpels gegen den Atlaskörper wird dadurch dargestellt, dass die konzentrische Anordnung der Knorpelzellen allmählich verschwindet; die Grenze zwischen Atlas und Epistropheus besteht in einer Zellenschicht, wo die Kapsel noch nicht so entwickelt ist wie im Körper des zweiten Wirbels.

Zwischen dem Epistropheuszahn und dem Occipitalknorpel befindet sich zuerst ein ganz lockeres Bindegewebe, mehr distal erscheint aber eine breite Gelenkspalte, die seitwärts bis an die Erhebungen grenzt, die an der Unterfläche des ventralen Randes des For. occ. magn. angebracht sind und schon beschrieben wurden. Das Perichondrium der dorsalen Seite des Dens epistrophei geht in das Lig. transv. atl. über; zwischen dem vorderen Atlasbogen und dem Epistropheuszahn befindet sich ein lockeres Bindegewebe. Die dorsalen Bögen des Atlas und Epistropheus erreichen die Medianebene nicht.

12. Embryo 38 mm.

Die Spitze des Epistropheuszahnes umgibt halbmondförmig als eine dichte Perichondriumschicht die Chorda dors., welche dorsal von der Anlage des Lig. susp. dentis gedeckt wird; weiter distal erscheint der ebenfalls halbmondartig gestaltete Knorpel, bis endlich die Chorda in die Mitte des Knorpels zu liegen kommt; proximal ist eine tiefe Rinne an dem Occipitalknorpel für die Chorda bestimmt. Der Epistropheuszahn ist mit diesem Knorpel durch ein lockeres Bindegewebe verbunden, welches einer breiten Gelenkspalte, welche mehr als den ventralen Umfang des Epistropheus einnimmt, den Platz räumt; dort, wo an der Unterfläche des basioccipitalen Knorpels die ventralsten Enden der Gelenkhöcker als querovale Hervorragungen sich emporheben und bindegewebig zusammenhängen, hört die eben beschriebene Gelenkspalte wieder auf. Das Gelenk zwischen dem ventralen Atlasbogen und dem Dens epistrophei ist in diesem Stadium schon entwickelt, ebenfalls die Artic. atlantoepistrophica. Der vordere Atlasbogen mit dem Tuberc. ant. sind knorpelig, die dorsalen Bögen der beiden ersten zwei Halswirbeln sind nicht geschlossen.

Die Grenze der Wirbelkörper im Dens epistrophei lässt sich wegen der Dicke der Schnitte nicht bestimmen.

13. Embryo 48 mm.

Am Modell (Fig. 26) sieht man, dass die Zusammensetzung des Epistropheuskörpers mit dem Dens aus drei Teilen sehr gut ausgeprägt ist: der umfangreichste Teil ist der distale, cranial erhebt sich der mittlere durch eine Furche abgegrenzt und endlich die Spitze, welche von einer sanften Depression umgeben ist und von Seiten allmählich zu der Stelle aufsteigt, wo die Chorda dors. in sie eindringt. An der Serie von Sagittalschnitten können wir sicherstellen, dass beiderseits in der Furche zwischen dem knorpeligen Körper des Epistropheus und des dritten Halswirbels die Intervertebralplatte angelegt ist; in der Tiefe der Furche sind Zellen mit mehr weniger runden Kernen zusammengedrängt, an der ganzen Peripherie der genannten Furche sind die abgerundeten Ränder der beiden Wirbelkörper mittels nach aussen ausgebuchteten bindegewebigen Strängen verbunden; ähnliche, selbstverständlich weit schwächere Stränge treffen wir in der Furche zwischen dem Atlas und Epistropheus, sonst setzt sich der Knorpel eines Wirbels direkt in jenen des zweiten fort; die Grenze lässt sich um die Chorda nur nach der Lage der Knorpelzellen bestimmen, an der Peripherie ist der Knorpel mehr blass, die Grundsubstanz spärlicher. Eine sehr mächtige Perichondriumschicht umhüllt die Spitze des Epistropheuszahnes, die dem Occipitalwirbelkörper entspricht; der Knorpel ist hier jünger, die Grundsubstanz spärlich entwickelt, so dass die ganze Spitze durch ihre gleichmässige schwache Färbung und deutliche Einschnürung sich vom Atlaskörper unterscheiden lässt, was am Sagittalschnitte, wo die Chorda in ihrer Mitte getroffen ist, klar (Fig. 27) hervortritt. Die abgeflachte Spitze des Dens epistrophei hängt mit dem ventralen Rande des For. occ. magn. bindegewebig zusammen; eine hier zum Vorschein kommende Spalte lässt sich nicht als eine Gelenkspalte bestimmen; eine

solche fehlt zwischen dem ventralen Atlasbogen und dem Epistropheuszahne.

Bei einem anderen Embryo, welcher dem eben beschriebenen sehr nahe steht, ohne dass seine Länge angegeben

Fig. 26.

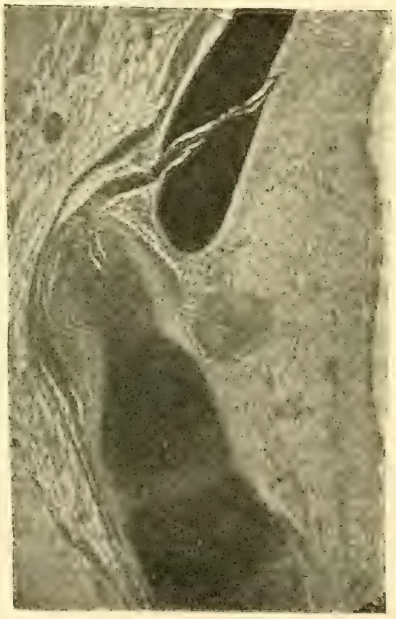

Fig. 27.

werden kann, besteht zwischen dem Dens epistrophei und dem Rande des Hinterhauptloches eine deutliche Gelenkverbindung; die Gelenkkapsel dehnt sich bis zu dem Bindegewebe aus, welches den Dens epistrophei mit dem vorderen Atlasbogen in Verbindung setzt.

14. Embryo mit ventrodorsalem Schädeldurchmesser 9,5 mm.

Der ventrale Rand des For. occip. magn. ist breit, rund, die Canales hypoglossi sind einheitlich, bei der Ausmündung mit einer Kante versehen, die jener beim Embryo von 20 mm gleicht. Die schwach gekrümmten Gelenkflächen der Atlantooccipitalgelenke sind durch eine dichte Perichondriumschicht verbunden, analog verhält sich auch die Artic. atlantoepistroph. Die Proc. costarii aller Halswirbeln sind bindegewebig, die Proc. transv. knorpelig, wobei jener des Atlas am längsten ist; das For. transvers. ist schon geschlossen. Es ist bemerkenswert, obzwar hier nicht näher erörtert werden soll, dass das dritte und vierte Spinalganglion an der Grenze der betreffenden For. intervertebralia an der Bogenkante des dritten Halswirbels breit verschmolzen sind. Die hinteren Bögen des Atlas und Epistropheus stehen offen, der zweite ist mächtiger und länger. Der vordere Atlasbogen entbehrt eines Tuberc. ant., seine Perichondriumschicht setzt sich in jene des ventralen Randes des For. occip. magn. und des Atlaskörpers fort.

Die Sagittalschnitte durch die Halswirbel belehren uns, dass die erste Intervertebralplatte aus dichtem Bindegewebe besteht, durch welches die Chorda verläuft und hier ein wenig verbreitet ist; an der Grenze der Intervertebralplatte und der Körperknorpeln sind die Knorpelzellen parallel mit der Oberfläche der Intervertebralplatte angeordnet. Eine ganz bestimmte Grenze treffen wir zwischen dem Corpus epistrophei und atlantis, welche durch die ebenfalls parallele Anordnung der Knorpelzellen und dadurch eine minimale Schicht von Bindegewebszellen gegeben ist, welche ventral bis in die Furche zwischen den Rändern der Wirbelkörper sich erstreckt; eine weit sanftere Furche besteht dorsal. Die Chorda dorsalis weist an dieser Grenze keine Anschwellung auf, sendet aber in den

Knorpel des Atlaskörpers Ausläufer. Die proximale Fläche des Atlaskörpers ist in der dorsoventralen Richtung abgerundet, trägt am dorsalen Abschnitte die am Sagittalschnitte abgestumpft dreieckig gestaltete Spitze des Epistropheuszahnes (Fig. 28); seine dorsale Seite ist leicht konvex, die ventrale schwach konkav und an den ventralen Rand des For. occip.

Fig. 28.

magn. knapp angelegt. Die relativen Grössenverhältnisse aller Bestandteile des „Corpus und Dens" epistrophei weichen von den definitiven beträchtlich ab. Mehr exzentrisch zu der ventralen Fläche genähert verläuft die Chorda dors. im Epistropheuszahne und von seiner Spitze zum Occipitalknorpel geschlängelt. Die Durchmusterung der Präparate lehrt uns, dass der Knorpel des Zahnfortsatzes sich von jenem des Atlaskörpers dadurch unterscheidet, dass die Zellen mehr zusammen-

gedrängt sind, die Grundsubstanz noch spärlich entwickelt ist, ein Zeichen für die jüngere Beschaffenheit des genannten Knorpels; weiter noch sind die Knorpelzellen in dem proximalsten Abschnitte des Atlaskörpers mit dem Umrisse der oberen Fläche parallel gestellt.

15. Embryokopf mit ventrodorsalem Durchmesser von 20 mm.

In der Umgebung des Can. hypoglossi beginnt schon die Ossifikation und zwar an der Unterfläche des Occipitalknorpels und proximal von seinem ventralen Rande, welcher knorpelig bleibt; auch die dorsalen Bögen des Atlas und Epistropheus sind bis auf die Mitte ossifiziert. Am Epistropheuskörper mit seinem Zahne ist die Zusammensetzung aus drei Teilen gekennzeichnet, denn diese sind durch Furchen an der ventralen und dorsalen Fläche getrennt; was den Umfang anbelangt, bleibt der proximalste Teil nicht hinter dem mittleren, dem Atlaskörper, und dem distalen, dem Epistropheuskörper; in den Knorpel dieser zwei Körper dringt Bindegewebe mit Blutgefässen ein. Die Spitze ragt in die Schädelhöhle bis über das Niveau des ventralen Randes des For. occip. magn., welchem sie eine flach konkave Fläche zuwendet. Die Körper der beiden ersten Halswirbel und des Occipitalwirbels lassen sich durch ihre histologische Struktur unterscheiden und sind deutlich gegeneinander abgegrenzt: der proximalste Körper hat relativ am wenigsten, der Epistropheuskörper am meisten die Grundsubstanz entwickelt; die Grenze wird durch die an die Längsachse der verschmolzenen Wirbelkörper senkrecht stehenden Reihen von Knorpelzellen und mit denselben parallelen Balken der hyalinen Grundsubstanz bestimmt; von der perichondralen Schicht dringen hier sehr feine Bindegewebsfasern ein. Die Grenze ist ganz besonders in der unmittelbaren Umgebung

der Chorda dors. entwickelt und verschwindet allmählich gegen die Peripherie. Die Lage der Grenze zwischen dem Occipitalwirbel- und Atlaskörper entspricht dem distalen Rande des Arcus ant. atl., in einer Ebene mit der Grenze der gelenkigen Verbindung des Dens epistrophei und des genannten Bogens.

Der Proc. transv. des Occipitalwirbels ist beim Rande des For. jugul. distal gebogen und wie der Proc. transv. und cost. des Atlas knorpelig.

16. Embryokopf mit ventrodorsalem Durchmesser 35 mm.

Die Ossifikation hat schon auch den knorpeligen Rest des ventralen Randes des For. occip. m. getroffen; es ist bemerkenswert, dass weit proximal vor diesem Rande der ventrale Atlasbogen gelegen ist; zwischen beiden besteht eine bindegewebige Verbindung, links befindet sich im Bindegewebe eine Spalte, die gegen die Mittellinie verschwindet; die kapselartige Anordnung der Fasern und die endotheliale Auskleidung lassen an eine Gelenksspalte denken; rechts hängt diese Spalte mit dem Gelenke zwischen dem Dens und dem Atlasbogen zusammen.

Im Epistropheuskörper können wir die ersten bilateral angelegten Anfänge der Ossifikation erblicken, die in dem distalen Halswirbel mehr vorgeschritten ist.

Das Lageverhältnis des Dens epistrophei zum Hinterhauptsbeine und dem Atlas ist ein solches, dass die Längsachse des Basioccipitale mit der Längsachse der verschmolzenen drei Wirbelkörper beinahe einen rechten Winkel bildet, wobei die Spitze cranial auf die Clivusfläche reicht. Die Chorda dors. sendet in den Knorpel Ausläufer und ist im Epistropheus in der Gegend der beginnenden Ossifikation auf eine kurze, zwischen dem Atlas und Occipitalwirbel auf eine längere Strecke

spindelförmig erweitert. Die Grenze zwischen dem Occipitalwirbel- und Atlaskörper halbiert horizontal den vorderen Atlasbogen, so dass an der Bildung des Dens im gegebenen Falle der Occipitalwirbel und der proximale Anteil des Atlaskörpers teilnimmt.

Die Chorda dors. bildet vor ihrem Eintritte in den Canalic. chordae ein ansehnliches ovoides Gebilde.

17. Embryokopf mit dem ventrodorsalen Durchmesser 55 mm.

Der Ossifikationskern im Epistropheuskörper ist wesentlich grösser als im Atlas, die Grenze zwischen beiden Wirbelkörpern sowie zwischen dem Atlas- und Occipitalwirbelkörper wird durch die Anordnung der Knorpelzellen bestimmt.

18. Embryokopf mit dem ventrodorsalen Durchmesser 75 mm.

Im Epistropheuskörper ist ein grosser Ossifikationskern, dagegen beweist die konzentrische Schichtung der Knorpelkapseln im Atlas, dass die Verknöcherung sich vorbereitet. Die Spitze des Dens artikuliert mit dem ventralen Atlasbogen und weist eine besondere Beschaffenheit auf: die Knorpelkapseln sind schmal, auffallend in die Länge ausgezogen, spindelig; in dem Atlasknorpel sind zahlreiche Blutgefässe, in der Spitze fehlen sie fast vollkommen; nebstdem ist hier noch die Chorda dors. erhalten.

19. Embryokopf mit ventrodorsalem Durchmesser 85 mm.

Die Ossifikation schreitet vom Atlas in die Spitze fort, wo wir keine Zeichen einer selbständigen Ossifikation sicherstellen können.

20. Kopf eines Neugeborenen.

Die Ossifikationskerne des Epistropheus und Atlas nähern sich, die Verknöcherung erreicht in beiden Körpern die ventrale und dorsale Fläche. Vom proximalen Ende des Ossifikationscentrums im Atlas setzt sich die Ossifikation in die Spitze fort, wo im Knorpel zwar zahlreiche Gefässe sind, dieser jedoch inaktiv ist. Von der ventralen Seite beginnt die Verknöcherung des vorderen Atlasbogens.

2. Makroskopische Befunde an Feten- und Kindermaterial.

1. Fetusschädel mit ventrodorsalem Durchmesser 60 mm.

Das For. occip. magn. (15.11 mm) ist oval, dorsal zugespitzt. Das Occip. lat. ist aussen knorpelig umgeben, die beiderseitigen Knorpel laufen dorsal scharfwinkelig zusammen und reichen in die ossifizierte Hinterhauptsschuppe. Die Can. hypoglossi sind einheitlich; die Proc. paracondyl. sind als unbedeutende Höcker sichtbar. Der Canalic. chordae besteht als eine feine Öffnung.

2. Fetusschädel mit ventrodorsalem Durchmesser 65 mm.

Das For. occip. magn. läuft dorsal scharf aus, ist hier mit Bindegewebe, wo sich ein zipfelartiger Verknöcherungskern befindet, ausgefüllt. Beiderseits tritt der N. hypoglossus durch zwei Öffnungen in die Dura; am Schädel befindet sich rechts eine grosse und oberhalb dieser eine punktförmige Öffnung, die durch eine knöcherne Scheidewand getrennt sind, links wird die Scheidewand von einer knöchernen Kante gebildet, die bindegewebig ergänzt ist. Am Clivus ist 1 mm vom

ventralen Rande des For. occip. magn. eine feine Vertiefung, 5 mm weiter zwei solche in einer Frontalebene gelegen.

3. Schädel eines 17 cm (Kopfsteisslänge) langen Fetus.

Das For. occ. magn. (11.9 mm) wird dorsal vom Knorpel begrenzt, der sich zwischen der Pars lat. und Squama befindet; die Schuppe ragt mit einer ossifizierten Spitze zwischen beide Knorpel; die Can. hypoglossi sind einheitlich. Der Atlas ist knorpelig, im Atlas- und Epistropheuskörper trifft man selbständige Ossifikationscentren.

4. Schädel eines achtmonatlichen Fetus.

Dorsal von den ganz flachen Condylen wird der glatte und dünne Rand des For. occip. magn. von einer feinen Furche lateral abgegrenzt. Die Can. hypoglossi sind einheitlich. Der Verknöcherungskern im Epistropheuskörper sendet einen Ausläufer zum Kern im Dens.

5. Schädel eines Neugeborenen.

Das For. occip. m. (25.10 mm) hat den dorsalsten Teil seines Randes mit kleinen dreieckigen Knorpeln ergänzt. Der Can. hypogl. dext. ist bindegewebig getrennt, sin. einheitlich. Cond. occip. (15.10 mm) sind ventral schon konvex; bei dem dorsalen Ende des rechten Condylus befindet sich knapp neben der Gelenkkapsel eine kleine Gelenkfläche, die lateral gerichtet ist.

Am rechten Proc. transv. atl. befindet sich eine knorpelige Erhebung, die an der Basis von Seiten abgeplattet ist, proximal sich erweitert, am medialen Rande zugeschnitten ist und mit dieser glatten Fläche mit der höher erwähnten Fläche neben dem Cond. occip. artikuliert; dieser Höcker überragt die Ge-

lenkfläche der Massa lat. und ist im ganzen etwas medial geneigt.

Der Occipitalwirbel manifestiert sich hier durch einen kleinen Proc. paracondyl., der eng dem Cond. occip. angeschlossen, mit einem Fortsatze am Proc. transv. atl. in gelenkiger Verbindung steht.

6. Schädel eines Neugeborenen (Fig. 29).

Das For. occ. magn. misst mit den Atlasbögen 20.17 mm; zwischen dem ossifizierten Occip. lat. und der Squama ist eine breite, nach aussen zugespitzte Spalte, die mit Knorpel aus-

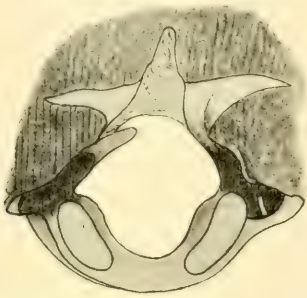

Fig. 29.

gefüllt ist; die medialen Ränder der Knorpel sind bindegewebig verbunden, zugleich erstreckt sich dieses Bindegewebe in die Spalte in der Hinterhauptsschuppe. Die Can. hypoglossi sind einheitlich.

Die linke Hälfte des dorsalen Randes des For. occip. magn. weist nichts Besonderes auf, dagegen sind die Verhältnisse rechtsseits dadurch bemerkenswert, dass hier eine Verwachsung dieser Atlashälfte mit dem Hinterhauptsbeine zustande kam. Der dorsale Atlasbogen ist mit seinem schon ossifizierten Teile vollkommen mit dem knöchernen Teile des Occip. lat. ver-

schmolzen, sein äusserer Rand ist als eine feine Kante erkennbar; das knorpelige Ende ist proximal gebogen und geht hier erweitert in den medialen Teil des dreieckigen Knorpels zwischen dem Occip. lat. und Squama über. Eine freie atlantooccipitale Spalte trennt den ventralen Rand des For. occip. magn. und den knorpeligen Atlasbogen. Durch die Verwachsung des hinteren Atlasbogens mit dem Hinterhauptsbeine wird ein Can. pro art. vertebralis bedingt. Was die Artic. atlantooccip. anbelangt, ist ihr ventraler Abschnitt frei, der dorsale vollständig verschwunden, da der knorpelige Condylus mit der knorpeligen Massa lat. verschmolzen ist. Der Proc. transv. ist knöchern, sein Ende und der Proc. cost. knorpelig; die Spalte zwischen dem Occip. lat. und Pars mastoidea wird vom Knorpel ausgefüllt, der sich zu einem stumpfen Höcker erhebt; dieser Proc. paracondyl. ist bindegewebig mit der knorpeligen Spitze des Proc. transv. atl. verbunden.

Links läuft der freie dorsale Atlasbogen in einen abgestumpften Knorpel aus, der die Medianebene nicht erreicht; der knöcherne Proc. transv. endet knorpelig, der Proc. cost. fehlt. Die Artic. atlantooccip. ist frei.

Es handelt sich also um eine Atlasassimilation, die durch die Verwachsung der rechten Hälfte des dorsalen Bogens, teilweise des Atlantooccipitalgelenkes, des knorpeligen Teiles des Proc. transv. mit dem Proc. paracondyl. bedingt wird.

7. Schädel eines Neugeborenen.

Das For. occip. magn. hat die Gestalt eines abgestumpften Deltoides, zwischen den dorsalen Knorpeln ragt eine kleine ossifizierte Spitze von der Schuppe hervor. Can. hypoglossi sin. in der Dura und im Schädel geteilt, dext. einheitlich.

8. Schädel eines Neugeborenen.

Die dreieckigen Knorpeln bilden die dorsale Begrenzung des For. occip. magn. bis zur Medianebene; die Proc. paracondyl. sind analog wie im Falle 6 angedeutet.

9. Schädel eines Neugeborenen.

Das For. occip. m. ist dorsal deutlich eingeschnitten, die Incisur wird von einem zipfelartigen, mit der Squama zusammenhängenden Keile ausgefüllt.

Fig. 30.

10. Schädel eines Neugeborenen.

Das For. occ. m. (25 . 20 mm) besitzt zwischen den dorsalen Knorpeln ebenfalls einen knöchernen Zipfel, der bloss eine Unebenheit des dorsalen Randes verursacht.

11. Schädel eines Neugeborenen.

Der zipfelartige Ausläufer fehlt in dem knorpeligen Einschnitte. Der Can. hypoglossi dext. ist einheitlich, sin. bindegewebig geteilt.

12. Schädel eines Neugeborenen (Fig. 30).

Der dorsale Rand des For. occip. m. (28 . 20 mm) besitzt einen keilartigen Ausläufer, im rechten, aussen abgestumpften

dorsalen Knorpel befindet sich ein selbständiges Ossifikationscentrum.

13. Schädel eines Neugeborenen.

Das For. occ. m. (20.18 mm) wird dorsal bloss von den medialen Kanten der dreieckigen dorsalen Knorpeln begrenzt, wobei der linksseitige über die Mittellinie nach rechts verläuft, hier abgestumpft endet, und mit dem rechtsseitigen bindegewebig verbunden ist; die verknöcherte Squama occ. endet bei den Knorpeln mit einer geraden Linie.

14. Schädel eines Neugeborenen.

Der mittlere Teil des For. occ. m. wird dorsal von der Squama gebildet, die zwischen die dreieckigen Knorpeln hineinragt.

15. Schädel eines Neugeborenen.

Das For. occ. m. ist dorsal ausgezogen, die dreieckigen Knorpeln berühren sich in der Mittelebene; die Squama endet geradlinig.

15. Schädel eines Neugeborenen.

Das For. occ. m. ist dorsal ausgezogen, die dreieckigen Knorpeln berühren sich in der Mittelebene; die Squama endet geradlinig.

16., 17. und 18. Schädel eines Neugeborenen.

Zwischen die Knorpeln ragt in das For. occ. m. ein Zipfel, die Enden der Knorpeln legen sich von unten an den Rand des Squama.

19. Schädel eines Neugeborenen.

For. occ. m. (27.18 mm) hat eine beträchtlich ausgezogene Gestalt; nach der Entfernung des Periostes bemerkt man dorsal einen deutlichen Winkel, der im frischen Zustande bindegewebig ausgefüllt war; zwischen die dreieckigen Knorpeln reicht hier der geradlinige Rand der Schuppe. Hinter den Cond. occip. ist der dorsale Rand zu einer niedrigen Kante erhoben. Die Can. hypoglossi sind einheitlich, die Proc. paracond. wie im Falle 6 angedeutet.

Knapp am ventralen Rande des For. occip. m. sind zwei kleine Vertiefungen (Canalic. chordae), weiter proximal erhebt sich eine sagittale Kante.

Der dorsale Atlasbogen steht offen.

20. Schädel eines einjährigen Kindes.

Der dorsale Rand des For. occip. m. wird inmitten von den verschmolzenen dreieckigen Knorpeln gebildet, zu beiden Seiten treffen wir wie im Falle 12 Ossifikationscentren.

21. Schädel eines zweijährigen Knaben.

Das For. occip. m. (29.23 mm) besitzt dorsal kleine spaltenförmige Einschnitte, zwischen welchen der Rand scharf ist; die Can. hypoglossi sind einheitlich. Der Canal. chordae ist als ein kurzes Kanälchen erhalten.

22. Schädel eines zweijährigen Knaben.

Das For. occip. m. (32.25 mm) hat die dorsalen Ränder rund, dieselben laufen in einem ziemlich scharfen, etwas nach links verschobenen Winkel zusammen; die Grenze zwischen dem Occip. lat. und Squama ist links als eine Sutur, rechts als eine unvollständige Spalte erhalten. Die Can. hypoglossi

sind einheitlich. Die Cond. occ. (18.5 mm) sind flach und werden wie im vorigen Falle vom Occip. lat. und Basioccip. gebildet.

23. Schädel eines dreijährigen Kindes.

Das For. occip. m. (32.26 mm) ist analog wie im Falle 22 gestaltet; der Can. hypoglossi sin. ist einheitlich, dext. ventral geschmälert. Die Cond. occip. (20.7 mm) sind flach (siehe Fall 22).

IV. Literaturübersicht.

Kollmann richtet unsere Aufmerksamkeit auf die Varietäten der Wirbelsäule und besonders auf die Interkalation, wo es sich nicht bloss um einen überzähligen Wirbel, sondern um die Einschiebung eines ganzen Segmentes mit Muskeln, Adern und Nerven handelt; derselbe behandelt die kongenitale Assimilation des Atlas und das Hervortreten des Occipitalwirbels. An einem Schädel aus der Anatomie in Basel ist der vordere Atlasbogen gut entwickelt, während der hintere verdünnt ist und klafft; ventral ist statt des Spatium atlantooccip. ein Foramen; in einem zweiten Falle einer weiter vorgeschrittenen Assimilation fehlt der hintere Bogen in grosser Ausdehnung. Die Manifestation beschreibt er an fünf Fällen, die am besten an einem Hinterhauptsbeine mit Cond. tertius, deutlichen Labia post. for. occip. magn. und höckerigen Verdickungen an den Cond. occ., d. h. Massae lat. des Occipitalwirbels, entwickelt ist; einer von den Schädeln hat starke Massae lat., Labia post. for. magn. und einen Proc. paracondyloideus.

Vom morphologischen Standpunkte sind bloss die kongenitalen Assimilationen des Atlas interessant und werden folgend erklärt. Nach der ersten Meinung ist der Schädel der Anamnier und auch der Amnioten im caudalen Vorrücken begriffen, so dass schliesslich eine neue Species Homo sapiens mit bloss sechs Halswirbeln denkbar und möglich wäre. Gegen das Vorrücken des Schädels caudalwärts bei Amnioten hat sich Gaupp ausgesprochen; nach ihm haben die Reptilien, Vögel und Säugetiere eine feste Schädelgrenze; daran wird durch die die cranialen Urwirbeln behandelnden Arbeiten Frorieps (Rind), Kollmanns (Affen), His, Lewis u. a. (Mensch) nichts geändert. Die andere Erklärung stützt sich auf die „Drucktheorie" von Serger.

Neben den Assimilationen des Atlas kommen oft in der direkten Umgebung des For. magnus Abweichungen von der Norm vor, für deren Beurteilung noch ein einheitlicher Gesichtspunkt fehlt: die Proc. basilares, abnorm vergrösserte Proc. jugul., Incis. margin. post., Labia foraminis magni, kurze Can. intrabasil., Varianten der Condylen, Condylus tertius, der doppelte Can. hypoglossi.

Indem diese Varianten, die in der Nähe des Hinterhauptsloches vorkommen, mit der Assimilation des Atlas nichts zu tun haben, können sie nach Kollmann mit der teilweisen Hyperentwickelung eines postotischen Urwirbels in Zusammenhang gebracht werden. Der caudale Abschnitt des primordialen Occipitalskeletes legt sich in Form mehrerer Rumpfwirbel an; in der Höhe des Ganglion hypoglossi tritt ein Urwirbelkomplex, bei den Amnioten drei, auf; derselbe wandelt sich in Myotome um, aus dem letzten entsteht an der medialen Seite die Bogenanlage eines Primitivwirbels, wobei sich noch ein knorpeliger Wirbelkörper bildet; später geht dieser unkenntlich in der Bildung des Primordialschädels auf (Froriep); das ist der „Occipitalwirbel", der mächtigste von allen postotischen und

präcervikalen Wirbelanlagen. Die craniovertebrale Grenze wird durch die Occipitalisation der Urwirbel oder durch die Occipitogenese deutlich; das aus den drei occipitalen Urwirbeln stammende Mesenchym verdickt sich und wächst rasch laterodorsal beim caudalen Ende des letzten als Occipitale lat.; diese drei Ursegmente können passend als bildende Elemente des Hinterhauptes, vielleicht als Occipitoblasten bezeichnet werden.

Auf Grund dieser Entdeckungen erklärt Kollmann einige Varianten am Occiput im Anschluss an ein Präparat der Baseler Sammlung, welches näher beschrieben wird. Diese Merkmale in der Umgebung des For. occ. m. deutet Kollmann als Reste des letzten postotischen Wirbels, der in der Zusammensetzung des Hinterhauptes eingeht; Kollmann schlägt hier die Bezeichnung Manifestation vor, um die Merkmale zu bezeichnen, wodurch die Bedeutung des embryonalen Occipitalwirbels am Schädel eines Erwachsenen hervorgehoben werden soll: Cond. III., Labia for. occip. m., Massae lat., Scheidewand im Can. hypoglossi. Ähnliche Fälle wurden von Calori und Zoja publiziert. Schon vor Kollmann haben eine analoge Vermutung mehrere Autoren (Chiarugi, Lachi, Musumeci) ausgesprochen; dieselben betrachten den Condylus tertius als einen Teil des primitiven Occipitalwirbels. Ausser durch den Cond. III. kann sich der Occipitalwirbel auch anders bemerkbar machen (Fall Dorellos).

Soll diese Frage vollständig entschieden sein, ist auch die komparative Anatomie heranzuziehen; Cunningham sprach z. B. die Vermutung aus, dass die Manifestation des Occipitalwirbels mit dem Vorkommen des Proatlas verwandt ist; es sei nach Kollmann hervorzuheben, dass die Tendenz zur Manifestation gar nicht so selten ist, nur ausgeprägte Formen sind selten.

Kollmann spricht sich dahin aus, dass die angeborene Assimilation des Atlas auf Druckwirkungen in utero zurück-

geführt werden kann, ebenso viele Varianten am Atlas für sich; ein caudales Vorrücken des Occiput kann ausgeschlossen werden. Viele Varianten des Os occipitale in der Umgebung des For. occip. magn. sind „Manifestationen des Occipitalwirbels"; durch die kongenitale Assimilation des Atlas hohen Grades verschwindet gänzlich die Artic. cranioatlantica und entwickelt sich eine neue cranioepistrophica.

Fischel bemerkt zu Kollmanns Ansicht, dass es sich bei der Assimilation um eine Reduktion eines Segmentes handelt, wie umgekehrt Fälle von Vermehrung der Segmente bekannt sind; alle solche Fälle sind einfach Variationen der embryonalen Segmentation, ohne ein Urteil über die pro- und regressiven Formen des Axialskeletes des Menschen zuzulassen.

In der craniologischen Sammlung in Amsterdam befindet sich nach Bolk wohl ein Unikum: ein medial durchschnittenes Haupt mit Hals und allen Weichteilen, mit einer vollständigen Assimilation des Atlas. Bolk studierte die phylogenetische Umbildung des Atlas bei den Affen und die Variationen dieses Wirbels beim Menschen.

Eine vergleichende Betrachtung des 1. Halswirbels bei den Affen beweist, dass dieser Wirbel speziell an seinem cranialen Rande einer Regression unterliegt. Bolk beschreibt einen vollständigen Atlas bei den Cynocephalen mit einem For. atlantoideum lat. und post., den auch der Mensch besitzen kann. Aus dieser Form geht der normale menschliche Atlas durch Reduktion hervor, und zwar schwindet zuerst die laterale, dann dorsale Beinspange. Die atavistischen Variationen des menschlichen Atlas sind solche, wo die Cynocephalenform mehr weniger ausgeprägt ist, wogegen bei den progressiven Variationen der Reduktionsprozess weiter fortgeschritten ist; dabei bildet sich der Can. art. vertebralis in einen Sulcus um und weiter ist der hintere Bogen reduziert. Die erste Variation äussert sich dadurch, dass der Can. art. vertebr., der Proc.

costarius vollkommen fehlen und der Proc. transv. atl. in seinem vorderen Rande tief eingeschnitten ist; in unserer Sammlung befindet sich ein solcher Fall. Der weitere Verfall des hinteren Bogens manifestiert sich durch ein Immerniedrigerwerden, bis schliesslich die zugespitzten Bogenhälften einander in der Mittellinie nicht mehr berühren; in der anatomischen Sammlung besitzen wir einen Atlas, wo der hintere Bogen offen ist, an der rechten Seite ist die laterale Spange vollkommen entwickelt, an der linken durch zwei Vorsprünge, die wahrscheinlich durch ein Ligament zu einer Brücke ergänzt waren angedeutet; dieser Fall bekräftigt die Meinung v. Bardeleben s, ob die Reduktion des hinteren Bogens nicht von der Reduktion des ganzen Wirbels unabhängig verlaufen könnte.

Die jüngste phylogenetische Geschichte und die individuellen Atlasvariationen vervollständigen einander somit nach Bolk in erfreulicher Weise, indem sie dafür beweisend sind, dass der 1. Halswirbel bei den höheren Primaten sehr typisch reduziert ist. Durch diese Reduktion wird kaum die funktionelle Dignität dieses Wirbels erhöht, denn der Reduktionsprozess betrifft nicht die Gegend der Artikulationsflächen. Nach Bolk ist diese Reduktion bei den höheren Primaten nur eine Teilerscheinung eines allgemeinen Prozesses, nämlich der Reduktion des ganzen ersten Halssegmentes, wozu ein Beleg in der Einschränkung des Innervationsgebietes des R. posterior des 1. Spinalnerven zu sehen ist.

Nun aber wie soll man die Reduktion des 1. Halssegmentes in bezug auf die Atlaskonkreszentien deuten? Bilden dieselben eine Erscheinung sui generis oder eine weitere Etappe des Reduktionsprozesses? Nach Bolk fängt die Reihe der genannten Verwachsungen mit einer blossen Verklebung des unzweideutige Spuren einer Reduktion aufweisenden Atlas und endet mit der totalen, selten symmetrischen Einverleibung desselben in die Schädelbasis.

Bolk bestreitet nicht die Möglichkeit des intrauterinen Druckes als der Ursache der Konkreszenz (Kollmann), doch scheint es ihm, dass von allen Gelenken gerade das Atlantooccipitalgelenk am wenigsten einem Drucke ausgesetzt ist, wozu die Plastizität des Hirnschädels beiträgt. Nach Bolk handelt es sich hier um eine besondere Entwickelungsweise, was er durch seinen Fall zu bekräftigen versucht: die ganze craniovertebrale Verbindung ist in eine einfache occipitoepistropheale umgewandelt, denn es besteht hier eine wirkliche Assimilation des Atlas. Dieser Fall stimmt mit dem von Kollmann beschriebenen überein; wie wir gesehen haben, erklärt Kollmann seinen Fall als „Manifestation" des letzten postotischen Wirbels, wogegen Bolk einer anderen Meinung ist: es handelt sich hier um eine progressive, nicht regressive Erscheinung, nämlich um eine Reduktion des Atlas.

Bolk lässt zu, dass in der Umgebung des For. occip. magn. Relieferscheinungen vorkommen, die als „Manifestationen eines Wirbels" zu deuten sind. Wenn bei der Assimilation des Atlas seine Reduktion abgestuft erscheint, bildet dies nach Bolk einen Beweis dafür, dass während der Ontogenese der Assimilationsprozess früher oder später in die Entwickelung eingreifen kann; geschieht dasselbe bald, trägt das ganze erste Sclerotom des ersten Halssegmentes zur Bildung der Schädelbasis bei; es muss sich dann allerdings das zweite Sclerotom zum Atlas, das dritte zum zweiten differenzieren. Diese topographische Korrelation erinnert (v. Bardeleben) an die „Sacralisierung" des letzten Lumbalwirbels; was aus einem Segment werden soll, wird durch die Stelle, die es im Körper als Ganzes einnimmt, bedingt (Bolk).

Die Bedeutung der Variationen an der Schädelbasis und Atlas beim Menschen erklärt Bolk folgendermassen: Die craniovertebrale Grenze ist nicht eine absolut fixierte, sie schwankt um eine Norm, jedoch mit der Tendenz, sich caudalwärts zu

verschieben. Fällt sie ein wenig cranialwärts, d. h. nähert sie sich der phylogenetisch älteren Grenze, dann treten in der Umgebung des For. occip. magn. Relieferscheinungen auf, die mit Kollmann als „Manifestationen des Occipitalwirbels" zu bezeichnen sind. Fällt sie caudalwärts von der Norm, dann kommt es zunächst zum weiteren Abbruch des Atlas, sodann zur einfachen Konkreszenz desselben mit dem Occipitale, die um so vollständiger wird, je weiter caudal von der Norm die Grenze fiel, bis es zu einer wahren Inkorporation des Atlas kommt. Ist die Grenze caudalwärts bis hinter die normale Grenze des 1. und 2. Halssegmentes vorgerückt, hat es eine metamere Umbildung des 2. Segmentes zur Folge; der vollständig assimilierte Atlas ruft dann die Relieferscheinungen eines sich „manifestierenden Occipitalwirbels" hervor.

Bolk verteidigt hier seinen Standpunkt aus früherer Zeit; in einem Falle, der als ein Skelet mit einer sogen. siebten Halsrippe oder als ein solches mit nur sechs Halswirbeln zu deuten ist, sieht sich Bolk zur zweiten Erklärung genötigt; nach Bolk ist die Ansicht über die Konstanz der Siebenzahl der Halswirbel beim Menschen ein morphologisches Dogma, da er auf Grund seiner Untersuchungen zu der Überzeugung kam, dass die intersegmentale Grenze zwischen Occipitale und Halswirbelsäule beim Menschen eine schwankende ist; das Cranium zeigt die Tendenz, ein Halssegment zu assimilieren.

Kollmann beschreibt einen Fall von kongenitaler hochgradiger Assimilation des Atlas aus der Edinbourgher Sammlung; Kollmann zieht auch den Fall Bolks in Betracht und bemüht sich aufs Neue, die Assimilation des Atlas zu deuten; sie ist wohl in der frühesten embryonalen Periode erfolgt und durch eine unvollkommene Anlage des 1. Rumpfurwirbels herbeigeführt worden. Diese Reduktion hat sich offenbar sogar auf die untere Hälfte des letzten Kopfurwirbels erstreckt, da die Condyli occip. und ihre nächste Umgebung,

ein Derivat des „Occipitalwirbels", fehlen. In bezug auf diese zwei Fälle, wobei der Atlas grösstenteils verschwunden ist, reicht die Drucktheorie nicht mehr aus, da sie nur im vorgerückten fetalen Zustande wirksam sein dürfte. Es fanden hier also Störungen in der Anlage des 1. Rumpfsclerotoms statt (Bolk), nur pflichtet Kollmann nicht der Ansicht Bolks bei, dass die craniovertebrale Grenze bei den Amnioten schwankt und dass die Reduktion des Atlas bei den Primaten fortschreitet. Kollmann hält die Assimilation und Manifestation für Variationen, in welchen sich der Werdegang des Hinterhauptbeines bei höheren Tieren spiegelt, was aber für eine caudale Vorrückung des Schädels der Amnioten nicht beweisführend ist. Die craniovertebrale Grenze kann bei Amnioten schwanken, aber sie wird nicht caudalwärts verlegt.

Für diese Auffassung spricht nach Kollmann die Manifestation des Occipitalwirbels in seinem Falle; die Rekonstruktionen embryonaler Schädel von Maulwurf und einem Makaken (Fischer) und von einem menschlichen Embryo (unter der Leitung Hertwigs) berechtigen zu der Annahme, dass der nächste Umfang des For. occip. magn. aus dem Occipitalwirbel hervorgehe. Die erwähnten Varianten erklärt Kollmann folgendermassen: Der Occipitalwirbel, d. h. der letzte Kopfwirbel, ging nicht völlig im Occipitale ein, sondern machte sich mit manchen Merkmalen, z. B. mit den Resten der Proc. transversi, bemerkbar; Kollmann setzt voraus, dass dieser Kopfwirbel während der Entwickelung auffallend mit den oberen Rumpfwirbeln übereinstimmt, was durch die Erfahrung gestützt wird dass jeder überzählige Wirbel die Eigenschaften seiner Nachbarn wiederholt. Durch die Spuren eines hinteren Bogens des Occipitalwirbels, Incisura margin. post., Can. basilaris med.-chordae, und vielleicht durch die Scheidewand an den inneren Öffnungen des Can. hypoglossi, wird die hypothetische Annahme der Manifestation des Occipitalwirbels aufgeklärt.

Kollmann schildert den ganzen Vorgang folgendermassen: Der Rand des For. occip. magn., die Cond. occipit., die unmittelbar lateral an diese Condyli anstossenden Teile des Occipitale rühren vom Occipitalwirbel her; wenn dieser letzte Kopfurwirbel sich mit dem vorangehenden nicht vollständig vereinigt, begegnen wir einer Manifestation verschiedenen Grades, d. h. der embryonale Occipitalwirbel erscheint mehr weniger deutlich entwickelt mit vorderen und hinteren Bogenresten, Condylus III, stark entwickelten seitlichen Abschnitten, die sich an die Cond. occip. anschliessen und den verkümmerten Proc. transv. entsprechen.

Kollmann bestreitet die Annahme Bolks über das Vorrücken der craniovertebralen Grenze und erklärt die Assimilation und Manifestation als Merkmale der Variabilität der Wirbelsäule; derselbe stellt die Zeichen, durch welche die Assimilation von der Manifestation unterschieden werden können, fest. Bei der Manifestation sind die Cond. occip. normal entwickelt und formiert, da sie aus den Occipitalwirbeln ihren Ursprung nehmen; bei einer besonders hochgradigen Assimilation des Atlas fehlen die Cond. occip., am Hinterhauptsbeine ist bloss die Fovea artic. inf. atlantis, die von den genannten Condyli ganz verschieden ist. Diesen Unterschied in der Formation der betreffenden Gelenkflächen betrachtet Kollmann als das Hauptkriterium zwischen der Assimilation und Manifestation; Kollmann nimmt mit Bolk an, dass die craniovertebrale Grenze um eine Norm schwankt, nur geht es nicht so weit, um darin eine Tendenz zum cranialen Vorrücken zu erblicken. Nach Bolk handelt es sich nicht immer um ursprüngliche präcervikale Wirbel, sondern kann auch der Atlas eine Manifestation darstellen; dagegen reserviert Kollmann den Begriff einer Manifestation bloss auf das Wiederhervortreten des Occipitalwirbels, um Missverständnisse zu meiden, denn eine hochgradige Assimilation kann schwer von einer

Manifestation unterschieden werden. Die Interpretation Bolks ist insofern annehmbar, wenn Kollmann sich so äussert, dass das craniale, phylogenetisch ältere Vorrücken zur Manifestation führt, wogegen die letzte Phase des caudalen Vorrückens die totale Inkorporation des Atlas bildet. Es kann auch volle Erhaltung des Atlas und darüber hinaus Hervortreten des Occipitalwirbels vorkommen, also Varianten, welche die craniovertebrale Grenze höher oder tiefer legen.

In der Umgebung des For. occip. m. kommen Proc. paracondyloidei vor; dieselben sind grössere oder kleinere Fortsätze, welche ein- oder beidseitig zwischen dem Cond. occip. und der Sutura mastoidea auftreten, eine rundliche oder kegelförmige Form bis zu einer Höhe von $1^1/_2$ cm und Dicke von 8—10 mm haben, mit dem Proc. transversus antlantis in Kontakt treten oder sogar verwachsen. Bei der Manifestation des Occipitalwirbels sind sie in verschiedenem Umfange vorhanden.

Kollmann hebt folgende Punkte hervor: Bei Fällen von weitgehender Assimilation findet eine mangelhafte Entwickelung der Ursegmente an der Schädelgrenze statt. Der Condylus tertius ist möglicherweise ein Rest des embryonal vorhandenen Cond. impar., wobei auch der Dens epistrophei beteiligt sein dürfte; das Labium for. magni anterius et posterius sind aber wohl nur Reste des Occipitalwirbels. Der selten vorkommende Proc. paracondyloideus des Occipitale ist wahrscheinlich homolog mit dem Proc. jugularis der Prosimier und am Menschenschädel eine Exzessbildung des Occipitalwirbels.

Die Schädelgrenze kann bei dem Menschen variieren: 1. als Rückbildung des Atlas und Verwachsen des Rudimentes mit dem Occiput, wodurch die Artic. atlantooccipitalis bei starken Graden der Assimilation vollkommen verschwindet, 2. als Manifestation des Occipitalwirbels, wobei der Atlas vollständig intakt ist, dagegen das Occipitale in der Umgebung des For. occip. magn. verschiedene auffallende Bildungen her-

vortreten lässt, die als Teile eines Wirbels gedeutet werden dürfen. Kollmann ist sich wohl bewusst, dass in der Ansicht über die Manifestation des Occipitalwirbels noch viel Hypothetisches enthalten ist, und dass dieselbe eine tiefere Begründung begehrt, da komparativ-morphologische und embryologische Untersuchungen fehlen.

Dwight bespricht die verschiedenen Modus der Verbindung des Atlas mit dem Hinterhauptsbeine (Verschmelzung, Hemiatlas, Proc. paracondyl. verwachsen mit Proc. transversus) und bringt diese Varietäten mit den Gesichtsasymmetrien in Zusammenhang.

Swjetschnikow verfügte über 22 Fälle von Atlasassimilationen, von denen 13 noch nicht zur Darstellung gelangt sind; er bespricht näher verschiedene Varietäten am Atlas hypo- oder hyperplastischer Natur; die Varietäten der unteren Fläche des Hinterhauptsbeines stehen zu der Assimilation des Atlas in Beziehung: so der mit dem Atlas manchmal artikulierende Condylus tertius, Proc. basilares, Canalic. chordae mit seinen Ausmündungen am Clivus und vor dem Tuberc. pharyngeum. Die Grössenverhältnisse der Cond. occip. sind variierend und asymmetrisch; der Proc. jugularis wird zuweilen ziemlich lang = Proc. paracondyloideus, paramastoideus, der band-, gelenkartig oder knöchern mit dem Proc. transv. atlantis verbunden werden kann.

Auf Grund einer Beschreibung einzelner Fälle präzisiert Swjetschnikow die charakteristischen Merkmale eines assimilierten Atlas gegenüber jenen eines Occipitalwirbels, besonders hebt er hervor, dass das Spatium atlantooccipitale bei kompletter Synostose des vorderen Bogens minimal ist, jedoch immer bleibt hier eine Öffnung. Der Proc. transversus unterliegt bei der Assimilation oft der Atrophie und zwar ist immer der Proc. costarius reduziert; wie wir gesehen haben, ist dem nicht immer so. Der Proc. transversus ist oft mit dem Proc. jugularis ankylosiert.

Von den Ursachen der Atlasassimilation ist die kongenitale die wichtigste; der Verwachsungsprozess der in den Schädel eingegangenen Sclerotome ergreift nach Swjetschnikow auch das Sclerotom, aus dem der Atlas hervorgeht und zwar in der Frühperiode der embryonalen Entwicklung. Die Reduktion des Atlas weist die verschiedensten Grade auf, bis zur vollkommenen Einbeziehung in das Os occipitale.

Aus den Schilderungen der verschiedenen Befunde beim Menschen geht nach Swjetschnikow unstreitbar hervor, dass es sich bei der Assimilation des Atlas lediglich um eine mangelhafte Differenzierung des obersten Halswirbels handeln kann, da derselbe wie ein jeder Übergangswirbel durch eine deutliche Variabilität gekennzeichnet ist. Swjetschnikow betrachtet die Assimilation des Atlas als eine Varietät progressiven, die Manifestation des Occipitalwirbels regressiven Charakters und stimmt insofern Bolk bei, dass die craniovertebrale Grenze oszillierend ist.

Swjetschnikow erörtert näher die Ansichten über die Manifestation des Occipitalwirbels: Es handelt sich um einen Proatlas (Cunningham), um die Manifestation des Occipitalwirbels, um eine hochgradige Assimilation des Atlas (Bolk); gegen die Ansicht Bolks kann angeführt werden: die distalen Gelenkflächen der Massae later. stimmen der Form nach mit den Gelenkflächen der Condyli occip. überein, wogegen sie bei der Atlasassimilation die runde flache Form der distalen Gelenkflächen des Atlas besitzen; bei der Atlasassimilation ist das Spatium atlantooccipitale oder wenigstens seine Spur, das For. transversarium und der Sulcus art. vertebralis konstant.

Auf die in der Literatur beschriebenen Fälle sich stützend, betrachtet Swjetschnikow den Condylus tertius als einen Teil des vorderen Bogens des Occipitalwirbels; auch die abnormen Verhältnisse des Can. hypoglossi sprechen für

die Manifestation des Occipitalwirbels insofern, als dieser Kanal ein Komplex von Foramina intervertebralia darstellt, wobei die Scheidewände Reste der Verwachsung der Occipitalwirbel darstellen.

Nach den Ergebnissen der Froriepschen Arbeiten bewahrt der Occipitalwirbel bei den Wiederkäuern lange seine Selbständigkeit; es muss also nach Swjetschnikow die Möglichkeit einer starken atavistischen Entwickelung dieses Wirbels beim Menschen zugelassen werden; die embryologischen Untersuchungen (Lachi, Chiarugi und Musumeci) bestätigen, dass im embryologischen Zustande der Occipitalwirbel deutlich zu erkennen ist.

Swjetschnikow erwähnt einen sehr selten vorkommenden Kanal oberhalb des Condylus tertius, welchen er Canalis intraoccipitalis nennen will und den er für das Spatium atlantooccipit. ant. als homolog erklärt. Einen Überrest des Proc. transversus vom Occipitalwirbel bilden die Proc. paracondyloidei, alias paramastoidei, paraoccipitales, die sehr oft mit dem Condylus III, Canalis intraoccipitalis, Incisura margin. post. und Labia for. occip. magn. vereinigt vorkommen.

Indem Swjetschnikow die Assimilation des Atlas mit der Manifestation des Occipitalwirbels vergleicht, macht er darauf aufmerksam, dass eine Verwechslung beider Erscheinungen um so leichter ist, da dieselben zufälligerweise bei der Maceration entdeckt wurden und die Halswirbel gewöhnlich verloren gegangen sind.

Swjetschnikow beschreibt einen interessanten Fall von Atlasassimilation und zugleich einer Manifestation des Occipitalwirbels, erörtert weiter verschiedene Variationen, durch welche der Occipitalwirbel sich manifestieren kann; hebt die Ausmündung des Canalic. chordae vor dem Tuberc. pharyng., des Can. intrabasilaris hinter denselben. Das Spatium (Can.) atlantooccip. kommt oft vor, der Can. intra-

basilaris ist sehr selten; darin sieht Swjetschnikow das Hauptmerkmal für die Unterscheidung der Atlasassimilation von der Manifestation des Occipitalwirbels; fehlt oberhalb des vorderen Bogens eine Öffnung, ist dies eine Manifestation, findet man hier eine Spalte, handelt es sich um die Assimilation.

Zufälligerweise gelang v. Schumacher in Besitz eines Präparates, wo die Elemente des rudimentären Occipitalwirbels mit dem Hinterhauptsbein ligamentös verbunden waren und wo alle Weichteile in Betracht gezogen werden konnten. An die knöcherne Umrandung des For. occip. magn. sind durch Bandmassen vier verschieden lange Knochenspangen befestigt; am vorderen Rande des Hinterhauptsloches sieht man zwei Knochenhöcker, die eine Incisura marginalis ant. begrenzen, in welcher das Lig. apicis dentis inseriert; weiter erhebt sich direkt vor dieser Incisur am Clivus ein kielartiger Vorsprung, der zwischen die Enden der genannten Höcker reicht. Nach v. Schumachers Deutung sind die Knochenspangen Rudimente des hinteren Wirbelbogens und zwar möglicherweise eines vollkommen entwickelten Atlas, eines zwischen Occipitale und Atlas interkalierten Wirbels, d. h. eines Proatlas oder eines sich manifestierenden Occipitalwirbels; v. Schumacher entscheidet sich für die dritte Möglichkeit: die Knochenspangen sind Rudimente des hinteren Bogens des Occipitalwirbels, die frei geblieben und parallel mit dem hinteren Bogen des Atlas sind; wären sie mit der Umrandung des For. occip. magn. knöchern verschmolzen, würden sie die Labia post. deutlich vorstellen. Dass dieselben die Medianebene nicht erreichen, erscheint dadurch erklärlich, dass bei der Manifestation des Occipitalwirbels die Incisura margin. post. charakteristisch ist, d. h. der hintere Bogen bleibt offen, wie dies auch nicht selten am Atlas beobachtet wird. Weiter ist es wahrscheinlich, dass auch die in die Fibrocartilago basilaris ausstrahlenden Bandmassen den nicht verknöcherten Bogenresten des Occipitalwirbels ent-

sprechen. Nach v. Schumacher umfassen die Massae lat. des genannten Wirbels ausser den Condyli occip. noch die Proc. paracondyl.

Die die Incis. margin. ant. begrenzenden Tuberc. basilaria dürften wohl als die nicht miteinander in der Mittellinie zur knöchernen Vereinigung gelangten hypochordalen Bogenabschnitte des Occipitalwirbels betrachtet werden; dies beweisen Fälle, wo die Labia anteriora des For. occip. magn. sehr verschiedene Grade der Entwickelung erkennen lassen; ihre vorderen Enden — Tubercula, Proc. basilares, Proc. papillares — verhalten sich verschieden: sie liegen entweder ziemlich weit voneinander entfernt oder fliessen in der Mittellinie zu einem Höcker zusammen; selbstverständlich sind zwischen diesen beiden Extremen zahlreiche Übergangsformen; nach v. Schumacher kann wenigstens eine Art von Condylus tertius auf Verknöcherungen im Bereiche des vorderen Bogens, der hypochordalen Spange des Occipitalwirbels, zurückgeführt werden. Die Bildung der Incis. margin. ant. erklärt v. Schumacher so, da die Grube vom Lig. apicis dentis eingenommen wird, dass die normale Knochenbildung in der unmittelbaren Umgebung der Chorda ausgeblieben ist, resp. sich Knochen nur einseitig als ein dachförmiger Knochenvorsprung gebildet hat; somit wäre die Grube ein Rest des Canaliculus chordae. Der Körper des Occipitalwirbels — falls sich derselbe überhaupt bildet — entsteht im Bereiche der Chorda, und es wäre möglich, dass in unserem Fall der Körperanteil nur mangelhaft oder auch gar nicht zur Ausbildung gelangt ist, weswegen der dorsalste Anteil des Basalteiles des Occipitale defekt geblieben ist.

Nach dieser Deutung müsste der mediane vordere Teil der Umrandung des Hinterhauptsloches dem Körper des Occipitalwirbels zugerechnet werden, während die Tuberc. basilaria als Reste des vorderen Bogens zu betrachten wären. Allerdings

fehlen nach v. Schumacher zurzeit noch entwickelungsgeschichtliche Angaben, ob oder inwieweit der Körper des Occipitalwirbels Anteil nimmt an der Bildung der Pars basilaris des Hinterhauptsbeines des Menschen; aus den embryologischen Untersuchungen Frorieps und Weiss' ist hervorgegangen, dass der Körper des Occipitalwirbels bei verschiedenen Säugergruppen verschieden sich verhalten kann.

Nach v. Schumacher gehört sein Fall unter die Manifestationen des Occipitalwirbels; es handelt sich also um eine regressive, um so bemerkenswertere Erscheinung, da sich selbständige Anteile des Bogens, mit dem Occipitale durch Bandmassen verbunden, erhielten.

Schwertz beschreibt fünf Fälle von Manifestationen des Occipitalwirbels und einen Fall von Assimilation des Atlas.

Auf Grund mehrerer Präparate entschied sich Ganfini für die Ansicht (Lachi, Chiarugi), dass die Proc. basilares Reste eines Arcus hypochordalis occipitalis vorstellen; wenn dieser Bogen des Occipitalwirbels erscheinen und als Condylus III oder als Proc. basilares sich individualisieren kann, sind diese abnormen Gebilde am Occiput unabhängig.

Die Arbeiten Giuffrida-Rugieris, Dixons, Hrdlička enthalten Beschreibungen von beiden Varianten in der Umgebung des For. occip. magn., die uns hier interessieren.

Die Deutung Inhelders, dass die von ihm dorsal vom For. occip. magn. beobachtete Schuppennaht einer Wirbelneuraponeurose entspricht, dass dieselbe ein Rest des in den Schädel einverleibten Atlas ist, ist kaum annehmbar; man könnte hier eher an eine abnorme Erhaltung der Grenze oder Verknöcherung der das For. occip. magn. umgrenzenden Knorpelpartien denken.

Erna Glaesmer beschreibt einen Fall von Synostosis atlantooccipitalis mit besonders entwickelter medialer Portion des M. rectus capitis post. major. Die Ursachen dieser

Synostosen sind pathologische und morphologische; bei diesen kommen das caudale Vorrücken der Schädelgrenze und zufällige Variationen, die den Werdegang des Hinterhauptsbeines andeuten, in Betracht. Nach Glaesmer beweisen die Verhältnisse der Muskulatur eine organofunktionelle Beziehung, die Natur trägt hier die Funktion des Atlantooccipitalgelenkes auf das atlantoepistropheale Gelenk über, wodurch die Funktion des ersten Gelenkes ausser Kraft gesetzt und auf das zweite, beziehungsweise auf die ganze Halswirbelsäule übertragen wird; das atlantooccipitale Gelenk verfällt einer Inaktivität und es ist nicht die Umwandlung des Atlas in den Epistropheus nötig; Glaesmer verwirft die Theorie Bolks.

V. Zusammenfassung der Resultate.

Im Einklang mit den Arbeiten Froriep kann man auch beim Menschen den Beweis erbringen, dass in der ersten Anlage der Occipitalgegend die Spur der Zusammensetzung aus einzelnen Wirbeln angedeutet ist, nicht aber so bestimmt, wie bei den Wiederkäuern; Froriep formuliert seine Ansicht durch den Satz: „Einen in gleicher Höhe mit dem Zwischenraum zwischen zwei segmentalen Nerven gelegenen Abschnitt eines ungegliederten, aus perichordalem Mesoblastgewebe bestehenden Achsenskeletes darf man Wirbel nennen.“ Der spinale Teil des Schädels repräsentiert höchstwahrscheinlich den vertebralen Anteil desselben, indem er durch die onto- und phylogenetisch caudal fortschreitende Umbildung der Wirbelanlagen zugleich mit der Reduktion der vordersten cranialen Anlagen zustande kommt.

Im Bereiche der ersten zwei Hypoglossuswurzeln finden wir beim Menschen keine deutliche Segmentation, dagegen ist die letzte und zugleich stärkste Wurzel durch den primitiven Wirbelbogen abgeteilt; proximalwärts befindet sich Froriep s scheinbar ungegliederter Abschnitt der Occipitalregion. Wie sich der primitive Zustand in die Übergangsperiode, sowie diese in die detailen Verhältnisse des definitiven Zustandes umwandelt, konnte an der unvollständigen Serie der menschlichen Embryonen und an mehr weniger quer geführten Schnitten nicht so eruiert werden, um auf Grund dessen ein so vollständiges und durch alle Fasen des Entwickelungsganges belegtes Bild konstruieren zu können, wie das Weiss bei der weissen Ratte tut; die erzielten Resultate können doch zur Beleuchtung mancher, gewöhnlich zufälligerweise in den definitiven Zuständen sichergestellten Resultate der Manifestation des Occipitalwirbels beitragen und zwar mit Bezug auf die Ontogenese, was nach der Anmerkung v. Schumachers bisher nicht geschehen ist.

An den Bogenmassen des Occipitalwirbels und des Atlas bemerkt man lateral hervorgehende Fortsätze, die bei beiden Wirbeln sehr ähnlich sind und die Anlage der Querfortsätze bilden; diese durch eine dichte Mesenchymschicht verbundenen Massen bilden am Occipitalwirbel die Anlage der Condyli occipitales, wobei an der unteren Fläche der occipitalen Knorpelanlage zwei Höcker sich erhalten, die durch die hypochordale Spange in Verbindung stehen; analog legen sich die Massae lat. atlantis an.

In dem verdichteten Mesenchym treten dorsal von der Chorda dors. die bilateralen Knorpelcentren für das Corpus atlantis und epistrophei, am Anfang isoliert, auf; später verschmelzen beide, einem Wirbel angehörenden Centren zu einem einheitlichen Knorpel, durch welchen die Chorda dors. in der proximodistalen Richtung schief dorsal verläuft; später tritt

die Anlage für den Atlaskörper mit der des Epistropheuskörpers in Verbindung; die zwischen beiden Wirbeln ursprünglich breite Spalte gewinnt nachher eine ellipsoide Form und wird endlich zu einer Bindegewebsschicht reduziert; es gelingt auch in späteren Stadien, die Grenze zwischen beiden Wirbeln zu bestimmen, und zwar nach dem histologischen Bilde und den äusseren Furchen.

Zwischen dem Occipitalknorpel, der in seinem distalen Anteile aus den Bogenmassen des Occipitalwirbels und seiner hypochordalen Spange seinen Ursprung nimmt, und der Anlage für den Atlaskörper sehen wir etwas später als diesen die wieder bilaterale Knorpelanlage für den Körper des Occipitalwirbels. Für die Beurteilung der entwickelungsgeschichtlichen Verhältnisse dieser Gegend erachte ich als massgebend, dass in dem verdichteten Mesenchym in einer bestimmten zeitlichen Folge die Körper der Halswirbeln und des Occipitalwirbels angelegt werden; die Chorda dorsalis ist von diesen Anlagen stets ventral gelegen, erst in späteren Stadien gelangt dieselbe in die verschmolzenen knorpeligen Anlagen der Wirbelkörper. Dieser Umstand schliesst schon an und für sich jede Beteiligung des Körpers des Occipitalwirbels an der Bildung des Occipitalknorpels, resp. des ventralen Umrandes des For. occip. magn., der vom Anfang ventral von der Chorda gelegen ist, aus. Die Anlage des Occipitalwirbelkörpers verwächst sehr frühzeitig mit dem Atlaskörper, obzwar die Formverhältnisse und besonders die histologische Struktur recht lange eine deutliche Abgrenzung zulassen. Diese Befunde sprechen dafür, dass der Corpus des definitiven Epistropheus mit seinem Zahnfortsatze aus drei Wirbelkörpern sich entwickelte: des Occipitalwirbels, des Atlas und des Epistropheus, wobei an der Bildung des Dens epistrophei die beiden ersten Wirbel — der Occipitalwirbelkörper und der proximale Teil des Atlas-

körpers — beteiligt sind. Es werden also beim Menschen zur Schädelbildung nur die Bogenmassen des Occipitalwirbels herangezogen, wogegen sein Körper dem Atlaskörper sich anschliesst. Diese Befunde kann man nicht mit den Angaben Hagens und Levis in Einklang bringen, dieselben entsprechen im ganzen den von Weiss bei der weissen Ratte beschriebenen Verhältnissen.

Nach Hagen wird jetzt allgemein die Anschauung angenommen, dass der Dens epistrophei aus den Körperanlagen des 1. und 2. Halswirbels gebildet wird, wobei man sich besonders auf die Tatsache stützt, dass die Chorda durch den Zahnfortsatz hindurchgeht; auch treten hier zwei übereinander liegende Verknöcherungscentren auf. Im Bereiche des Atlas und Epistropheus beginnt die Knorpelbildung so, dass von den Urwirbeln sich zwischen Chorda und den Ursegmenten die Mesenchymmassen ausspannen; dann treten sowohl im Atlas- als im Epistropheusgebiete bilaterale Centren auf, die ihrer Grösse nach von den Centren der übrigen Halswirbeln nicht abweichen. Die bilateralen Knorpelcentren verwachsen nicht sofort; zu keiner Zeit kann man im Atlas- oder Epistropheusgebiete einen einheitlichen Körper wie bei den übrigen Wirbeln unterscheiden.

Dagegen verwachsen die bilateralen Anlagen des Epistropheus mit den entsprechenden des Atlas von der Seite her, während die Trennungsschicht in der Medianebene noch erhalten bleibt; es folgt daraus, dass der Dens epistrophei aus dem Gebiete des Epistropheuskörpers und einem damit verwachsenen Teile des Atlaskörpers entstanden ist.

Die Condyli occip. bilden den Hauptanteil des Occipitalknorpels; sie sind oberhalb der Massae later. atlantis gelegen; in dem vorknorpeligen Stadium befinden sich an dieser Stelle die bilateralen Knorpelcentren. Bei einem 17 mm langen

Embryo haben die Cond. occip. nach Hagen ihre definitive Form und artikulieren in ausgedehnter Weise mit dem Atlas.

In bezug auf die ungenügenden Kenntnisse über die Entwickelung des Chondrocraniums bei den Säugern rekonstruierte Levi das Chondrocranium bei vier menschlichen Embryonen (13, 14, 17 und 18 mm); aus seiner umfangreichen Arbeit sei hervorgehoben: Die Entwickelung der Occipitalregion besitzt viele Ähnlichkeiten mit der Entwickelung der Wirbelsäule; es wird hier deutlich der Occipitalwirbel paarigen Ursprungs und ein cranialer Abschnitt angelegt, der zwar bestimmte Merkmale einer Wirbelentwickelung darbietet, nun aber, wie es scheint, aus der Verschmelzung von einigen Wirbelanlagen entstanden ist. Die Occipitalregion weist in den Anfangsstadien ihrer Entwickelung dieselben Beziehungen zur Chorda dors. auf wie die Wirbelsäule. Die Condyli occipitales, die am definitiven Schädel viel ausgedehnter sind als am knorpligen, nehmen ihren Ursprung von dem caudalen Teil der Mittelpartie, von dem Körper des Occipitalwirbels; sollte sich diese Annahme bestätigen, würde dann die Pars basilaris dem ungegliederten Abschnitt des embryonalen Schädels entsprechen. Die an der äusseren Seite der Portio later. stark prominierende Querleiste entsteht aus dem Bogen des Occipitalwirbels und gibt Ursprung dem Proc. jugularis. Durch diese Befunde erfährt der Satz Froriep s seine Bestätigung, dass die Occipitalregion beim Menschen den wahren spinalen Anteil des Schädels vorstellt.

In einer neueren Arbeit studierte Levi die Frage über die Entwickelung der Occipitalregion vergleichend-anatomisch, um die in dieser Gegend vorkommenden Variationen zu erklären. Von seinen Untersuchungen am menschlichen Material ist ersichtlich, dass bei einem 13,5 mm langen Embryo in der Höhe des ersten Cervikalnerven, zwischen dem Bogen des ersten Wirbels und der Occipitalanlage sich eine Zone befindet, die die Chorda dorsalis umschliesst und ohne Grenze bis zur Occi-

pitalanlage zieht, von der aber der Bogen des ersten Wirbels gut abgegrenzt ist. Die Occipitalplatte wird durch zwei zu beiden Seiten der Chorda gelegenen Anlagen gebildet, die eine ähnliche Struktur aufweisen wie die Körper der Cervikalwirbel, die noch nicht knorpelig sind. An der ventralen Seite dieser Anlagen befindet sich die hypochordale Spange. Der Occipitalbogen ist angelegt, die Körperanlagen dieses Wirbels, die mehr weniger rudimentär sind, verschmelzen zu einer einheitlichen Masse, die zur Hauptanlage der Occipitalplatte wird. Bei einem 25 mm langen Embryo reicht der Dens epistrophei bis zur Ebene der Occipitalplatte, ist aber mit derselben nicht im Kontakt. Nach Levi scheint es bewiesen zu sein, dass bei vielen Species der caudale Teil der Occipitalanlage, präziser ein Teil des Occipitalwirbelkörpers dem Zahnfortsatze des Epistropheus inkorporiert wird.

Obzwar die Arbeiten Weiss' und Gaupps sich nicht mit menschlichen Embryonen befassen, verdienen ihre Ergebnisse hier angeführt zu werden.

Weiss untersuchte die Entwickelung der Occipitalgegend an einer vollständigen Serie von Embryonen der weissen Ratte und fand, dass im Bereiche zwischen der Atlas- und Occiputanlage es aus der Perichordalschicht zur Entwickelung der Anlage des rudimentären postoccipitalen Wirbelkörpers kommt, der knorpelig wird, mit dem Atlaskörper verwächst und die Spitze des Dens epistrophei bildet; diese Anlage kann als Rudiment des Proatlases oder als rudimentärer Occipitalwirbelkörper betrachtet werden. Was die Anlage des Occipitalwirbels anbelangt, entwickelt sich hier der hypochordale Bogen ohne Wirbelkörper und wird in den Schädel einbezogen.

Nach Gaupp entsteht der knorpelige Atlas bei Echidna wie bei anderen Säugern durch die Verschmelzung der beiden aufsteigenden Teile des ersten primitiven Wirbelbogens mit der hypochordalen Spange, die von zwei Centren verknorpelt;

im Bindegewebestadium kann man die Anlage eines Rippenrudiments das später vollkmmeno eingeht, sicherstellen. Der Dens epistrophei schliesst nicht nur den ersten Wirbelkörper, sondern auch das vor ihm gelegene, vielleicht auch das der Schädelbasisanlage angehörende Material ein. Der Epistropheuszahn ist bei den Amnioten wahrscheinlich nicht überall gleich potent, seine bis an die Schädelbasis reichende Ausdehnung stellt das ursprünglichere Verhalten dar, welches bei vielen Sauropsiden und Säugern eine Reduktion erfahren hat. Der Epistropheuszahn der Amnioten und das Lig. apicis dentis stellt das vorderste reduzierte Ende der Wirbelsäule, in welchem eine noch grössere Anzahl von Wirbelkörpern einbezogen ist und zwar von Körpern solcher Wirbeln, deren übrige Anteile — die Bögen, die hypochordalen Spangen — bei der Bildung der occipitalen Schädelgegend in Anspruch genommen wurden; verschiedene Befunde sprechen dafür, dass im Dens neben dem Körper des ersten spinalen noch der Körper wenigstens eines Occipitalwirbels einbezogen ist.

Es ist interessant, dass bei den oben näher beschriebenen Stadien die Spitze des Epistropheuszahnes weit proximalwärts in das For. occipit. magnum hineinragt; die ventral schiefe Fläche der Epistropheusspitze artikuliert mit dem runden knorpeligen Rande des Hinterhauptloches; diese Gelenkspalte hängt manchmal bis mit der Gelenkhöhle zwischen dem vorderen Atlasbogen und Dens und räumt später den Platz einem lockeren Bindegewebe, wenn der Epistropheuszahn distalwärts sich befindet. Diese eigentümliche, von den definitiven Verhältnissen abweichende Lage des Zahnfortsatzes im Hinblick auf den Occipitalknorpel liesse sich durch die grosse ventrale Kopfneigung erklären.

Aus den bei Feten und an Kinderschädeln, die frisch präpariert oder maceriert waren, gemachten Befunden folgt, dass schon in diesen Stadien die Atlasassimilation

und die Manifestation des Occipitalwirbels vorkommt, und zwar in der Form des verwachsenen Hemiatlas, resp. der deutlich ausgeprägten knorpeligen, mit den Proc. transversi atlantis artikulierten, wie auch kaum angedeuteten Proc. paracondyloidei; in der mir zugänglichen Literatur fand ich solche Fälle bei Neugeborenen nicht beschrieben. Der Can. hypoglossi kann in solchen Stadien eine bindegewebige oder knöcherne Scheidewand besitzen.

Was das For. occipit. magn. anbelangt, können manche in den definitiven Verhältnissen vorkommenden Varietäten aus dem Verhalten der dreieckigen, zwischen das Occipitale lat. und Squama occipit. eingeschalteten Knorpelplatten zu dem dorsalen Rande des Hinterhauptsloches erklärt werden; die diesem Rande ansitzenden Höcker befinden sich in verschiedener, an beiden Seiten oft ungleichen Entfernung von der Mittellinie und bilden möglicherweise den Rest der Verschmelzung des Occipitale lat. und der Hinterhauptsschuppe an der Stelle der verschwindenden Knorpelplatten; wenn diese Knorpeln mit ihren Rändern die Medianebene erreichen und in einem scharfen Winkel zusammentreffen, ist dadurch die Möglichkeit zur Bildung eines Einschnittes am sonst glatten hinteren Rande des For. occipit. magn. geschaffen. Diese Verhältnisse könnte man zur Erklärung der Existenz des dorsalen Occipitalbogens heranziehen, indem an der Bildung dieses Bogens der mediale glatte Rand, der lateral durch eine Furche begrenzt wird, und die genannten Knorpelplatten, welche dem mittleren knorpeligen Teile des dorsalen Atlasbogens analog sind, Anteil nehmen.

Die ausgesprochenen, an macerierten Präparaten sichergestellten Befunde können in drei Kategorien gruppiert werden:

a) Die Assimilation des Atlas tritt als eine Erscheinung der ungenügenden Differenzierung des ersten Cervikalwirbels gewöhnlich in verschiedener Intensität hervor,

wobei die Lage des Atlas durch Verschiebung oder Drehung geändert werden kann; im Einklang mit der Ansicht Bolks erscheint der Atlas einfach mit dem Hinterhauptsbeine verklebt; es handelt sich in der Regel um eine Verwachsung der Atlantooccipitalgelenke und der Atlasbögen mit dem Rande des For. occipit. magnum. Nicht selten nehmen die distalen Gelenkflächen des Atlas nicht die gleiche Frontal- und Horizontalebene ein, ihre Neigung ist mehr weniger schief. Von unseren Fällen sind jene bemerkenswert, an welchen bei der Verwachsung auch der Querfortsätze des Atlas mit der Unterfläche des Os occipitale die zu einer breiten Lamelle vergrösserten Proc. costarii mit dem Rande des For. jugul. verschmolzen sind, und zwar ein- wie beiderseitig; dies stimmt mit der Angabe Swjetschnikoffs nicht, dass die Proc. costarii bei der Atlasassimilation immer reduziert sind. Der dorsale Atlasbogen ist bei der Assimilation oft defekt. Die letzte Phase der Atlasassimilation ist seine Inkorporation in das Hinterhauptsbein, die vollständig ist oder eine Hälfte (Hemiatlas) betrifft; dabei sind die Anteile der Occipitalgelenke verschwunden, der vordere und hintere Atlasbogen verstärkt den Rand des For. occip. magn. Die Angabe Swjetschnikoffs muss als zutreffend bezeichnet werden, dass bei der Atlasassimilation immer der Rest des Spatium atlantooccipitale in der Form einer engen Spalte oder bloss einer runden Öffnung erhalten bleibt.

b) Die Manifestation des Occipitalwirbels, bei der die Spuren eines embryonal angelegten Occipitalwirbels zum Vorschein kommen, bekundet sich des öfteren durch die Entwickelung der Proc. paracondyloidei, die ein- oder beidseitig sind; diese Vorsprünge stehen in bindegewebiger, gelenkiger oder synostotischer Verbindung mit den analogischen Vorsprüngen an den Querfortsätzen des Atlas; weiter kommen die Proc. basilares zur Geltung, die zu einem einheitlichen

Condylus tertius verschmelzen können. Oft kommt die Teilung des Can. hypoglossi vor. Die dem Spatium atlantooccipitale entsprechende Spalte zwischem dem Occipitalwirbel und dem ungegliederten Abschnitte des Basioccipitale befindet sich dorsal vom Tuberc. pharyngeum und ist sehr selten (Swjetschnikoff); in unseren Fällen wurde einmal ihre sichere Spur an der Basis des Condylus tertius sichergestellt. Der dorsale Occipitalbogen gibt sich an dem Rande des Hinterhauptloches als Labia post. kund.

c) Die Atlasassimilation kann zugleich mit der Manifestation des Occipitalwirbels auftreten; die Assimilation wird durch eine analoge Verwachsung wie in reinen Fällen sub a) realisiert, wobei zugleich eine Reduktion des Atlas zustande kommt; die Manifestation erblickt man in der Bildung der Proc. paracondyloidei, die frei oder mit den übereinstimmenden Vorsprüngen an den Querfortsätzen des Atlas verwachsen sind.

Aus der Statistik der systematisch untersuchten Fälle folgt:

1. Das For. occipitale magn. zeigt auffallende individuelle Variationen, was die Form, Grösse und seine nächste Umgebung anbelangt; so kann sein Rand verdickt oder sehr dünn sein; der dorsale Rand ist mit verstärkenden Höckern oder rauhen Feldern versehen, die in gleicher oder ungleicher Entfernung von der Medianebene stehen; in der Mitte, manchmal auch zur Seite verschoben, befindet sich wann und dann die Incisura margin. post. Die Form des Hinterhauptsloches kann oval rund, abgerundet viereckig sein, der ventrale Teil wird durch die prominierenden Condyli occipit. eingeengt, bei ungleicher oder einseitiger Prominenz ist derselbe asymmetrisch; der Gelenkshöcker ragt in das For. occipit. magn. mit seinem vorderen, mittleren oder hinteren Teile vor. Das For. occip. magn. ist auch dann asymmetrisch, wenn eine Hälfte breiter oder der Rand einseitig stärker ausgeschnitten ist.

2. Dass der Canalis hypoglossi ein Konglomerat von Foramina intervertebralia vorstellt, dies beweisen seine bindegewebigen oder knöchernen Scheidewände. Der Can. hypoglossi sin. war in 59 Fällen einheitlich, in 17 unvollständig, in 21 vollständig geteilt; analog war der rechte in 60 Fällen einheitlich, in 15 unvollkommen und in 21 Fällen vollkommen geteilt; das beiderseitige Verhältnis ist sehr variabel. Es kommt also die Verdoppelung des genannten Kanals ca. in 24%, eine Scheidung überhaupt in 37% vor (nach Poirier, Traité d'anatomie humaine, ca. in 15%). Ist der Can. hypoglossi geteilt, so handelt es sich gewöhnlich um einen kleineren proximoventralen und einen grösseren distodorsalen Kanal, was damit im Einklang steht, dass die Hypoglossuswurzeln in distaler Richtung an Stärke zunehmen; die distale Wurzel ist die mächtigste; in zwei Fällen kam es vor, dass der distale Kanal kleiner war als der proximale. In dem grösseren Kanal kann noch ein kleiner unbedeutender Kanal abgespaltet werden, so dass eine jede von den gewöhnlich zu drei vorkommenden Wurzeln einen selbständigen Durchtritt besitzt. Der ventrale Teil des Can. hypoglossi pflegt manchmal zu einer engen Spalte ausgezogen zu sein, was vielleicht ein Zeichen zur Bildung eines selbständigen Kanälchens ist. Wie angeführt, kommt neben der knöchernen Scheidewand auch eine bindegewebige vor, die man als den letzten Rest einer Scheidewand überhaupt betrachten kann.

Der Canalis condyloideus setzt sich manchmal mit dem Can. hypoglossi in Verbindung und dieser mit dem For. jugulare, so dass der Can. hypoglossi als eine venöse Bahn zur Ableitung des Blutes aus der Schädelhöhle benützt wird; in einem Falle war der Can. condyloideus durch mehrere mit dem Can. hypoglossi verbundene Kanälchen vertreten.

3. Die Condyli occipitales variieren bedeutend in ihrer Form, Grösse und gegenseitigen Ausdehnungsverhält-

nissen; neben der typischen treffen wir oft eine Form, die mitten geschmälert und hier mit einer mehr weniger breiten rauhen Kante versehen ist; umgekehrt pflegt die Gelenkfläche gerade in der Mitte am breitesten zu sein. Es gestalten sich zahlreiche Übergänge von den hohen, stark konvexen Gelenkhöckern in die fast ganz flachen, geradeso von der elliptischen Form zur ovalen, mit dem schmäleren Ende ventral oder dorsal gerichteten zur runden und abgerundet dreieckigen Form; mit der Höhe stimmt der verschiedene Grad der lateromedialen Neigung der Gelenkfläche überein.

Diese Variationen betreffen verschiedene Individuen; nun aber können die Verhältnisse auch an demselben Schädel, wie beim Can. hypoglossi, an beiden sehr differieren. Der eine Condylus ist oft länger als der andere, besonders ist für dieses Verhältnis die stärkere Entwickelung des Proc. paracondyloideus massgebend. Der dorsale Teil des Gelenkhöckers ist nicht selten ausgehöhlt und an den Rändern wallartig aufgerollt.

Von den ventralen Enden der Cond. occipit. ziehen in der Richtung zum Tuberc. pharyng. mehr weniger scharf ausgeprägte Kanten, die in der Nähe der Medianebene in den Proc. basilares ihr Ende nehmen; diese Vorsprünge können zu einem einheitlichen Condylus tertius zusammenfliessen (siehe sub b). Die erwähnten Kanten sind keine besondere Seltenheit, wogegen die genannten Vorsprünge und der Condylus III selten vorkommen. Vergleichen wir diese Verhältnisse mit jenen oben bei der Entwickelung der Occipitalgegend beschriebenen, entspricht der Condylus III einem Teile des primitiven Occipitalwirbels und zwar einem vorderen Teile der Bogenmasse, resp. der hypochordalen Spange.

4. Canaliculus chordae besteht als eine einfache Grube oder als ein kurzes oder auch 6—15 mm langes Kanälchen, dessen Anfang verschieden weit vom ventralen Rande des Hinterhauptloches entfernt ist (siehe Perna); je dünner

dieser Rand ist, desto seltener ist die Persistenz des Canalic. chordae; es kann auch die proximalere Ausmündung dieses Kanälchens am Clivus und an der Unterfläche der Schädelbasis vor dem Tuberc. pharyng. sichtbar sein. In einem Falle entwickelte sich (vielleicht auf Grund einer perichondralen Ossifikation) am Clivus an der Stelle der Ausmündung ein knöcherner Vorsprung.

5. Wie oben näher auseinandergesetzt wurde, bestimmt Bolk am Atlas eine ganze Reihe von Merkmalen, die auf eine Reduktion hindeuten; die Variationen des atavistischen Schlages bestehen darin, dass die dorsale und seltener laterale Spange vorkommt, die den Sulc. art. vertebralis in einen Canalis umbilden; das Aussehen dieser Spangen ist verschieden: es handelt sich um bindegewebige Stränge, mehr weniger entwickelte knöcherne Vorsprünge, die im frischen Zustande bindegewebig zusammenhängen und endlich um verschieden starke und breite Knochenspangen; die progressive Tendenz zeigt Variationen, die den Proc. costarius treffen, welcher durch einen bindegewebigen Zug vertreten ist oder sogar fehlt; hierher gehören auch die Defekte des hinteren Bogens. Die Annahme v. Bardeleben s, ob die Reduktion des hinteren Bogens von der Reduktion des ganzen Wirbels nicht unabhängig sein könnte, bekräftigt nach meiner Ansicht der Fall, wo der dorsale Bogen klafft, zugleich aber die dorsale Spange entwickelt sein kann.

Eine besondere Aufmerksamkeit verdienen Fälle von Assimilation des Atlas mit gleichzeitigen Merkmalen der Manifestation des Occipitalwirbels; vom Standpunkte Bolks, dass die craniovertebrale Grenze im caudalen Vorrücken begriffen ist, lassen sich dieselben schwer erklären. In der Manifestation des Occipitalwirbels liegen uns verschieden abgestufte Grade der phylogenetisch älteren Grenze vor; in der Atlasassimilation, in seiner endgültigen Inkorporation in das Os occipitale, müssen

wir eine prospektive Potenz sehen, die darauf hinzielt, die craniovertebrale Grenze zwischen das 1. und 2. Halssegment zu verschieben; wohin soll man die für sich allein bestehende Verwachsung des Epistropheus mit dem 3. Halswirbel einreihen? Wenn Fälle mit pro- und regressiven Variationen zugleich vorkommen, können diese in ihrer Intensität sehr schwer auseinander gehalten und in der Hinsicht beurteilt werden, inwiefern sie sich gegenseitig beeinflussen und welche Erscheinung bestimmter zur Geltung kommt.

Es ist also bloss der Schluss zulässig, dass hier Variationen der Schädelgrenze beim Menschen bestehen, die durch die Reduktion des Atlas oder die Manifestation des Occipitalwirbels zustande kommen.

Die hypothetische Annahme Kollmanns von der Existenz des Occipitalwirbels wird durch die embryologischen Untersuchungen unterstützt: der primitive Occipitalwirbel wird beim Menschen angelegt und seine Derivate manifestieren sich in verschiedener Weise in den definitiven Zuständen in der Umgebung des For. occipit. magnum.

Literaturverzeichnis.

1. Filatoff, D., Die Metamerie des Kopfes von Emys lutaria. Morphol. Jahrb. 1908.
2. Kollmann, J., Varietäten an der Wirbelsäule des Menschen und ihre Deutung. Verhandl. d. Ges. d. Naturf. u. Ärzte. Stuttgart 1906.
3. — Varietäten am Os occipitale, besonders in der Umgebung des For. occip. magn. Ergänzh. z. Anat. Anz. 1905.
4. Froriep, A., Über ein Ganglion des Hypoglossus und Wirbelanlagen in der Occipitalregion. Arch. f. Anat. u. Entwickelungsgesch. 1882.
5. — Zur Entwickelungsgeschichte der Wirbelsäule, insbesondere des Atlas und Epistropheus und der Occipitalregion. I. Beobachtung. Arch. f. Anat. u. Entwickelungsgesch. 1883.
6. — Zur Entwickelungsgeschichte der Wirbelsäule, insbesondere des Atlas und Epistropheus und der Occipitalregion. II. Beobachtung. Arch. f. Anat. u. Entwickelungsgesch. 1886.
7. — Die occipitalen Urwirbel der Amnioten im Vergleich mit denen der Selachier. Ergänzungsh. z. Anat. Anz. 1905.
8. Fischer, E., Das Primordialcranium von Talpa europaea. Anat. Hefte. Bd. 17. 1901.
9. Fischel, A., Verhandl. d. Gesellsch. d. Naturf. u. Ärzte. (Diskussion.) Stuttgart 1906.
10. Bolk, L., Zur Frage der Assimilation des Atlas am Schädel beim Menschen. Anat. Anz. 1906.
11. v. Bardeleben, C., Merkel-Bonnet Ergebnisse. 1906.
12. Bolk, L., Über eine Wirbelsäule mit nur sechs Halswirbeln. Morphol. Jahrb. 1902.
13. Kollmann, J., Varianten am Os occipitale, besonders in der Umgebung des For. occip. magn. Anat. Anz. 1907.
14. Dwight, Th., The diagnosis of anatomical anomalies causing malposition of the head and distorsion of the face. Journal of med. research. 1902. (Merkel-Bonnet Ergebn. 1905.)
15. Swjetschnikow, Über die Assimilation des Atlas und die Manifestation des Occipitalwirbels beim Menschen. Arch. f. Anat. u. Physiol. (Anat. Abt.) 1906.
16. Gaupp, E., Die Metamerie des Schädels. Merkel-Bonnet Ergebn. 1897.
17. Alte Probleme und neuere Arbeiten über den Wirbeltierschädel. Merkel-Bonnet Ergebn. 1901.

18. Gaupp, E., Die Entwickelung des Kopfskeletes. Hertwigs Handbuch der Entwickelung der Wirbeltiere. 1906.
19. Baur, G., Über den Proatlas einer Schildkröte. Anat. Anz. 1895.
20. Weiss, A., Die Entwickelung der Wirbelsäule der weissen Ratte, besonders der vordersten Halswirbel. Zeitschr. f. wissensch. Zoologie. 1901.
21. Swjetschnikow, Über die Variationen des Occipitalwirbels. Anat. Anz. 1908.
22. v. Schumacher, S., Ein Beitrag zur Frage der Manifestation des Occipitalwirbels. Anat. Anz. 1907.
23. Schwerz, Fr., Über einige Variationen in der Umgebung des For. occip. magn. Anat. Anz. 1908.
24. Mannu, H., Sui rudimenti della vertebra occipitale nel cranio umano. Atti della soc. rom. di anthrop. 1907. Ctbl. f. Anthropol. 1909. (Merkel-Bonnet Ergebn. 1907.)
25. Ganfini, C., Über einige Gelenkfacetten der Basis occipitalis und ihre Beziehungen zu den Proc. basilares. Monit. zool. ital. 1906. (Merkel-Bonnet Ergebn. 1906, Waldeyers Jahrb. 1906.)
26. Giuffrida-Ruggieri, Foramen subtransversarium des Atlas. Monit. zool. 1906. (Merkel-Bonnet Ergebn. 1906.)
27. Dixon, A. Fr., Some specimens showing indications of the presence of an occipital vertebra. Trans. Royal Acad. Med. Ireland. 24. (Schwalbes Jahresber. 1907.)
28. Hrdlička, A., Anomalous articulation and fusion of the atlas with the occipitale Bonne. Washington Med. Annal. III.
29. Inhelder, A., Mitteilungen über Neurapophysen des „Proatlas" in der Hinterhauptsschuppe des Menschen. 1910.
30. Glaesmer, Erna, Die Atlanto-Occipital-Synostose. Über ihre pathol. oder morpholog. Ursachen auf Grund eines Weichteilpräparates. Anat. Anz. 1910.
31. Perna, G., Sul canale basilare mediano e sul significato della fossetta faringea dell' osso occipitale. Anat. Anz. 1906.
32. Hagen, W., Die Bildung des Knorpelskeletes beim menschlichen Embryo. Archiv f. Anat. u. Entwickelungsgesch. 1900.
33. Levi, G., Beitrag zum Studium der Entwickelung des knorpeligen Primordialcraniums des Menschen. Arch. f. mikr. Anat. u. Entwickelung. 1900.
34. — Studi anatomici ed embriologici sull' osso occipitale. Arch. italiano di anat. et di embriol. 1908.
35. Gaupp, E., Über Entwickelung und Bau der beiden ersten Wirbel und der Kopfgelenke von Echidua aculeata, nebst allgemeinen Bemerkungen über die Kopfgelenke der Amnioten. R. Semon's zool. Forschungsreisen. 1907. (Schwalbes Jahrb. 1906.)

[Ältere Literaturangaben findet man in den Arbeiten von Kollmann, Swjetschnikow und Levi; die im Verzeichnisse nicht speziell angeführten Autoren sind nach den hier aufgezählten Arbeiten zitiert.]

ZUR FRAGE

ÜBER DIE

CENTROSOMEN, SPHÄREN UND ACHROMATISCHEN FIGUREN DER ZELLEN.

VON

DR. MED. S. TSCHASSOWNIKOW,
ASSISTENT AM HISTOLOGISCHEN INSTITUTE ZU WARSCHAU.

Mit 22 Abbildungen auf Tafel 5/12.

Unter den Hauptproblemen der gegenwärtigen Biologie nimmt die Frage über die Centrosomen eine ganz eigentümliche Stellung ein. Man kann ohne Übertreibung behaupten, dass seit der Entdeckung dieser Gebilde durch van Beneden (1876) in den sich teilenden Zellen diese Frage nie die Tagesordnung verliess und stets die Aufmerksamkeit der Spezialforscher auf sich zu lenken wusste. Dabei wurde das Studium über die Centrosomen gleichzeitig in zwei verschiedene Richtungen geleitet: einerseits suchte man sie zu entdecken und entdeckte sie tatsächlich in verschiedenen ruhenden Zellen bei verschiedenen Tierarten, andererseits strebte man dem Schicksal dieser Körperchen bei der Vermehrung der Zellenelemente nachzuforschen.

Diese zahlreichen Beobachtungen stellten die Lehre fest, mit welcher Th. Boveri etwa 10 Jahre später (1887) für möglich hielt hervorzutreten und die er folgendermassen formulierte: „Das Centrosoma ist ein selbständiges und dauerndes Zellenorgan, das sich gerade wie die chromatischen Elemente durch Teilung auf die Tochterzellen vererbt. Das Centrosoma ist das eigentliche Teilungsorgan der Zelle, es vermittelt die Kern- und Zellteilung."

[1]) Der vorliegende Aufsatz, der durch Beobachtungen über achromatische und zum Teil chromatische Figuren ergänzt ist, stellt einen Bericht dar, welcher vom Verfasser am Anfang vorigen Jahres auf der XII. Versammlung russischer Naturforscher und Ärzte in Moskau vorgetragen wurde.

Die nachfolgenden eingehenderen Untersuchungen (Boveri [1895] u. a.) haben bewiesen, dass die Centrosomen, welche sich gewöhnlich in Form feiner Körnchen kundgeben, in denjenigen Fällen, wo sie ein etwas grösseres Kaliber erreichen, dann gewisse Differenzierungen zeigen, aus welchen man als ziemlich beständig und deswegen ganz beachtenswert ersehen dürfte, dass in jedem Centrosoma ein minimaler Punkt oder Centriol vorhanden ist. Nach Boveri zerfalle das Centriol analog dem Centrosoma, aber zeitlich früher, in zwei gleiche Hälften und stelle das Centrum für das Centrosoma dar, ebenso wie letzteres das Centrum der ganzen Zelle repräsentiert.

Kurz darauf wurde von Boveri und nach ihm von anderen Histologen noch auf die Tatsache hingewiesen, dass die im ruhenden Zustande der Zellen räumlich ganz unbedeutenden Centrosomen bei der Karyokinese sich sehr vergrössern, um in der zweiten Hälfte des genannten Prozesses sich wieder etwas zu verkleinern und bei dem Übergang in die Tochterzellen einer wesentlichen Reduktion zu verfallen.

Die tiefdurchdachte und durch Tatsachen gestützte Lehre Boveris hielt sich in der Wissenschaft unberührt verhältnismässig lange und setzte sich erst in den letzten Jahren Angriffen aus, die sie aus zwei ganz verschiedenen Gesichtspunkten trafen: physiologischen und morphologischen. In erster Hinsicht haben zweifellos eine grosse Rolle die Untersuchungen mit der künstlichen Befruchtung der Eier gespielt, die von Morgan, Wilson, Kostanecki u. a. ausgeführt wurden, — Untersuchungen, durch welche festgestellt wurde, dass die Zellteilung auch ohne sichtbare dynamische Centren vor sich gehen kann und dass die letzteren in den Zellenelementen de novo zu entstehen vermögen. Ohne uns auf eine eingehende Analyse der betreffenden Ergebnisse einzulassen, wollen wir nebenbei bemerken, dass es diesen Experimenten dennoch nicht

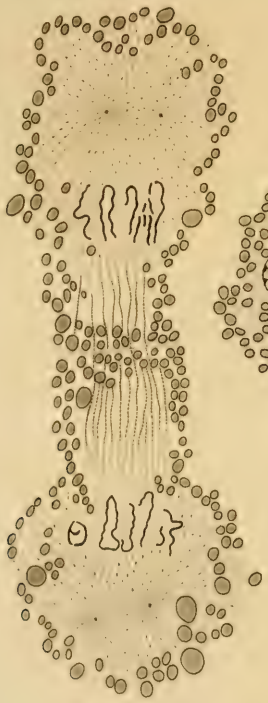

Fig. 1.

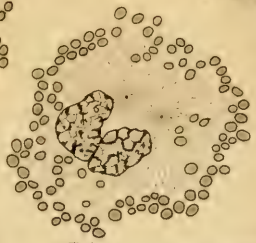

Fig. 4.

Fig. 3.

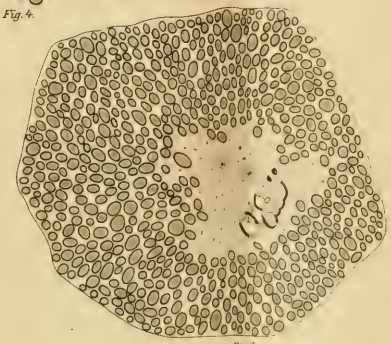

Fig. 2.

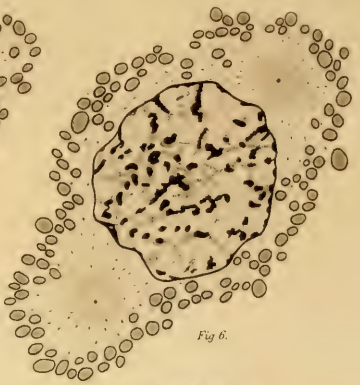

Fig. 6.

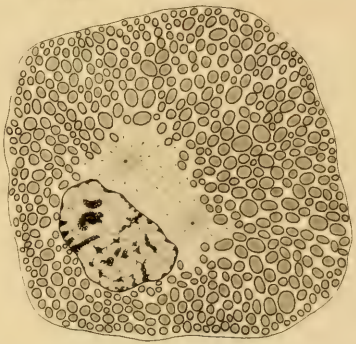

Fig. 5.

Verlag von J.F. Bergmann

Lith. Anst. v. K. Wesser, Jena.

gelungen ist, die Bedeutung der Centrosomen als Zellenorgane zu erschüttern.

Was die histologische Bearbeitung der Frage anbetrifft, so haben hier eine besonders grosse Bedeutung die Untersuchungen von Vejdowsky und Mrazek über die Befruchtung und Furchung der Eier eines Gliederwurmes (Rhynchelmis) erlangt. Aus den Ergebnissen dieser Forschungen sei folgendes hervorgehoben: Das Protoplasma der Zelle hat in allen seinen Abschnitten einen schaumigen Bau, wobei die sich bildenden Alveolen in gewissen Stadien der Teilung sich in die Länge strecken, in Reihen ordnen und in Form von Radialstrahlen zu den Centriolen wenden, indem sie denselben Plasmaströme zuführen. Um jedes Centriol bildet sich dank diesem Prozesse eine kleine sphärische Anhäufung aus, welche aus feinen Körnchen besteht, die nachher aufquellen und sich in Alveolen umwandeln. Auf solche Weise entstehen Boveris Centrosomen, die einen schaumigen Bau besitzen und die infolge der Ablagerung eines neuen Bildungsmaterials auf ihrer Peripherie, neuer Alveolen, allmählich sich im Umfang vergrössern und in den Anaphasen der Mitose, d. h. von der Zweiteilung jedes Centriols, die allergrösste Entwickelung erreichen. Zu dieser Zeit entstehen um jedes Tochtercentriol Radialstrahlen, anfangs kurze, die sich nachher verlängern und das alte Centrosoma zur Peripherie verschieben; indem sie zu den Centriolen die plasmatische Masse zuleiten, führen sie rings um die Centriolen zur Bildung neuer Centrosomen, welche anfangs klein und feinkörnig sind, später gröber und alveolär werden. Der oben genannte Vorgang wiederholt sich im Laufe eines Teilungscyklus, nämlich vom Beginn der Befruchtung des Eies bis zur Ausbildung der ersten Furchungsspindel dreimal, von da bis zur Entstehung der nächsten gleichen Figur abermals dreimal und somit reduziert sich das Centrosoma trotz Boveris Lehre nicht einmal, sondern zweimal. Diese Tatsachen

veranlassten Vejdowsky und Mrazek, sich in der Richtung auszusprechen, dass zünächst das Boverische Centrosoma keineswegs ein selbständiges und persistierendes Zellenorgan darstellt, sondern dass es periodisch aufs neue und dabei immer endogen innerhalb des alten Centrosoma entsteht, und dann zweitens, dass dasselbe als Ausdruck innerer Zellentätigkeit aufzufassen sei, als unmittelbares Produkt der einfachen Ansammlung eines neuen Baumaterials um das Zellencentrum, das Centriol.

Anderseits kam Fr. Meves, nach den von Boveri zur Unterscheidung der Centrosomen und Centriolen festgestellten Merkmalen sich richtend, zur Überzeugung, dass die Doppelkörner oder Centralkörperchen, die von Flemming, M. Heidenhain, Zimmermann und vielen anderen in verschiedenen Gewebs- und Geschlechtszellen gefunden wurden, in Wirklichkeit den Centriolen entsprechen. Ausserdem bestätigt Meves, gestützt auf seine eigenen Beobachtungen über die Spermatogenese bei Litobius forcipatus, einen Prozess, der ganz ähnlich bei den Mollusken und Selachiern verläuft, dass aus den Spermatocyten, in welchen sich nebeneinander Centrosomen und Centriolen befinden, nur die letzteren in die Samenfäden übergehen, dass sie allein am Aufbau von dessen Mittelstück teilnehmen und deswegen ausschliesslich die Bedeutung der Cytocentren besitzen.

Zum Schluss seien noch erwähnt die Forschungen von Bouin und Blackman, welche in den sich teilenden Spermatocyten der Tausendfüssler beobachten konnten, wie die protoplasmatischen Radialstrahlen, von der Peripherie der Zellen sich richtend, das mit dem Boverischen Centrosoma identische homogene sphärische Körperchen durchdringen, den Zerfall des Centrosoma in Fragmente hervorrufen und in solcher Weise die Centriolen, als ihre Insertionsmittelpunkte, erreichen.

Auf Grund der obengenannten Beobachtungen verfiel die Boverische Lehre einer radikalen Umwandlung, verlor zur Zeit in der Histologie jeglichen Kredit und wurde durch eine andere Ansicht ersetzt, welche sich mehr und mehr Bahn bricht und allgemeine Anerkennung erobert, — eine Ansicht, derzufolge nur den Centriolen eine dynamische und teilweise kinetische Eigenschaft in der Zelle zukommt, indem die Centrosomen einfache und inkonstante Gebilde von untergeordneter Bedeutung darstellen. Ist die neue Theorie, die jeden Zusammenhang mit der sich historisch langsam ausgebildeten Vorstellung über die Centrosomen aufgibt, richtig? Sind die Tatsachen, die hauptsächlich ins Gewicht fallen und geradezu vor unseren Augen eine radikale Wendung in der Lehre über die Zellencentren hervorrufen, einwandsfrei? Das sind Fragen, die sich beim Kennenlernen der einschlägigen Literatur von selbst aufdrängen und den Histologen veranlassen, sich seine eigene Meinung darüber sich bilden.

Zur Prüfung der besprochenen Fragen bedienten wir uns einerseits unserer älteren Präparate, die sich auf die Spermatogenese bei Helix pomatia beziehen, anderseits ein- und mehrschichtige Blastulen von geschwänzten Amphibien. Fixiert wurden die sich furchenden Eier der Axolotlen und Tritonen teils in unserer Sublimat-Essigsäure-Osmium-Mischung, teils in den Drünerschen und Flemmingschen Flüssigkeiten. Zur Färbung der 4—5 μ dicken Schnitte wurden Delafields Hämatoxylin, Safranin mit Methylgrün, Biondi-Ehrlichs Dreifarbengemisch und hauptsächlich Eisen-Hämatoxylin nach M. Heidenhain mit Nachfärbung mit saurem Fuchsin benützt. Die Blastulenzellen der Axolotlen und Tritonen geben vielleicht an Grösse den entsprechenden Elementen der sich furchenden Eier von Rhynchelminus etwas nach, sie besitzen aber den wesentlichen Vorzug, dass sich in Bezug auf die Centrosomen und analoge Gebilde die mikroskopischen Bilder

durch einfachere und leichter analysierbare Beziehungen auszeichnen. Das von uns gewählte Untersuchungsobjekt ist schon wiederholt von Forschern benutzt worden, besonders zum Studium der Protoplasma- und Kernstruktur, die bei zweckmässiger Behandlung und zwar nach der Fixation in unserer Mischung mit auffallender Deutlichkeit hervortritt.

A. Koelliker (1889) hat als erster seine Aufmerksamkeit auf das Vorhandensein der bald feinkörnig, bald radiär gestreiften Attraktionssphären in den Zellen der Blastulen von geschwänzten Amphibien gelenkt. O. van der Stricht (1892) und H. Braus (1895) haben kurz darauf im Innern dieser Sphären Centralkörperchen bemerkt und verfolgten sie während des Verlaufes des karyokinetischen Prozesses. Im Gegensatz zu diesen verneinte O. Eismond (1894) den selbstständigen Charakter der Centralkörperchen und sah im Centrosoma nur einen verdickten Teil, welcher seinerseits einen nicht scharf begrenzten Bezirk der Zelle darstellt, wo das Geflecht der protoplasmatischen Lamellen, die das Wabenwerk bilden, dichter ist und daher in Form eines kompakten Knötchens erscheint. In seiner späteren Arbeit (1900) identifiziert derselbe Autor seine Attraktionssphäre mit dem Centrosoma und bezeichnet letztere als inertes Centralklümpchen des fibrillären Apparates, das gemeinsam mit den Centralkörperchen als Stütze des ganzen Zellenmechanismus dient und eine Art Cytoskelet repräsentiert.

Die Blastomeren der Axolotlen und Tritonen befinden sich in ununterbrochener Vermehrung und ein Stadium völliger Ruhe existiert hier nicht. Noch lange bevor die Mutterzellen in zwei Tochterelemente zerfallen, bemerkt man in ihrem Körper eine Vorbereitung zur neuen Teilung. In Anbetracht dessen bleibt es ganz gleichgültig, bei welchem Teilungsstadium die Beschreibung der mikroskopischen Bilder anfängt. Die Mehrzahl der Forscher, die sich mit demselben Objekt befassen, fangen mit

der Rekonstruktion des ruhenden Kernes an. Wir ziehen vor, mit der Beschreibung der eben gebildeten Tochterzellen zu beginnen, da unser Spezialthema vorzugsweise das Studium der Centrosomen und Sphären im Auge behält.

Fig. 1 stellt eben diese Phase der Karyokinese dar. Hier fallen vor allem die Tochterchromosomen auf, welche jene Stelle erreicht haben, an der sich später der ruhende Kern ausbildet. Einige derselben behalten ihre Urform der Schleifen, in anderen ist die Veränderung bemerkbar, die mit ihrer weiteren Umwandlung in Bläschen, deren Aussenwand von Chromatinsubstanz gebildet wird, verbunden ist: die Chromosomen erscheinen nämlich schlangenartig gekrümmt, stellenweise ringförmig gebogen oder in kleinere Teile zerfallen. Gegen das Innere der Chromosomen bemerkt man von denselben ausgehende, verhältnismässig dicke Fäden, die von feinen Körnchen bedeckt sind und zur Teilungsebene der Zelle hinziehen. Zwischen diesen Fäden sind die Dotterkörper verteilt, — meist in geringer Zahl, — infolgedessen man diese sogenannten Verbindungsfasern manchmal bis zur Peripherie der Zelle verfolgen und sich leicht davon überzeugen kann, dass diese Fäden, je mehr sie sich an der Zellenperipherie einander nähern, in diesem oder öfters im folgenden Stadium in Flemmings Zwischenkörper übergehen. Ein mehr kompliziertes Bild bietet sich dem Beobachter an der anderen Seite der Chromosomen. An dieser Stelle schliesst sich den Chromosomen ein unregelmässig konturierter heller Raum an, der der Dotterkörner völlig entbehrt und nur von strukturiertem Protoplasma und homogenem Hyaloplasma ausgefüllt ist. Bei der sorgfältigsten Untersuchung dieses protoplasmatischen Gerüstes ist es ganz unmöglich, zu entscheiden, ob dasselbe, wie van der Stricht beschreibt, aus netzartig anastomosierenden Fibrillen mit Körnchen in den Knotenpunkten besteht, oder ob es, wie Eismond behauptet, ein System von geschlossenen, ein Wabenwerk

bildenden Alveolen darstellt. Man kann nur mit Sicherheit behaupten, dass die von Braus gegebenen Abbildungen eines hellen Feldes, auf welchem lose, nicht miteinander verbundene Fäserchen sichtbar sind, der Wirklichkeit nicht entsprechen.

In jedem Falle sammelt sich die protoplasmatische Masse, die man in Anbetracht des Gesagten als netz-schaumige benennen kann, um zwei sich dunkel färbende Körnchen, die ungefähr in der Mitte des hellen Raumes schräg zur Chromosomengruppe liegen. In der Nähe der obengenannten Körnchen kann man ganz deutlich Plasmastrahlen sehen (Fäden oder Lamellen), welche in Radialrichtung gehen und sich mit den dunklen Punkten vereinigen. Die Centration des Protoplasmas beschränkt sich jedoch nicht auf die unmittelbare Umgebung oben erwähnter Körnchen, sondern sie dehnt sich — obgleich weniger scharf ausgesprochen — viel weiter, bis zur Peripherie der Zellen aus. Es ist nicht schwer, sich davon an Zellen zu überzeugen, wo infolge wahrscheinlich rein mechanischer Bedingungen (beim Verfertigen der Präparate) der grösste Teil derjenigen Dotterkörner beseitigt ist, welche normaliter ausser dem Kernraume und dem hellen Felde den Rest des Zellenkörpers einzunehmen und zu verdecken pflegen. In der weiteren Beschreibung wollen wir diese Körner, unter denen nie weder eine Centrodesmose noch eine besondere Centralspindel zu bemerken ist, als die Insertionsmittelpunkte der Plasmastrahlen auffassen und sie, ohne im voraus die Frage ihrer Zugehörigkeit zu den Centrosomen oder Centriolen zu ventilieren, mit der nicht präjudizierenden Benennung Centralkörperchen bezeichnen.

Das unmittelbar darauf folgende Stadium stellen die Fig. 2 und 3 dar, an welchen man teils die Verwandlung der Chromosomen in ganz deutliche Bläschen, teils das Verschmelzen derselben zur Bildung des ruhenden Kernes verfolgen kann [1]).

[1]) Dieser Prozess, welcher noch im Jahre 1876 von Hertwig an Fröschen bemerkt wurde, ist später von Kölliker, Henneguy, van der Stricht,

Die achromatische Bildung des hellen Feldes behält hier das frühere Aussehen. Die Centralkörperchen dagegen haben sich, ohne durch eine Centralspindel verbunden zu sein, gegenseitig verschoben und um jedes derselben ist eine kleine Anhäufung eigenartigen Stoffes erschienen, der zwar auch bei den stärksten Vergrösserungen homogen aussieht, aber dennoch aus feinsten, sehr eng aneinander geordneten Körnchen gebildet sein kann. Solche Anhäufungen haben keine regelmässigen Konturen und sind zunächst von solcher Feinheit, dass es nur hier und da gelingt, diejenigen Plasmastrahlen durchschimmern zu sehen, die zur Vereinigung der Centralkörperchen dienen. Im Vergleich zu den letzteren verhalten sie sich dem Eisenhämatoxylin gegenüber tinktoriell anders und zwar behalten sie diese Farbe ganz ähnlich wie die Achromatinmasse und deshalb erscheinen sie auf den elektiv gefärbten Präparaten blassgrau, als ob sie nachträglich gefärbt wären (Wirkung des Säurefuchsin). Benutzt man dagegen zur Färbung Delafields Hämatoxylin, dann färben sich diese Anhäufungen ebenso, wie die Centralkörperchen und

Braus, Rudnew und vielen andern beschrieben worden. Die Meinung der Mehrzahl der Forscher, es erzeuge jedes Chromosoma ein Bläschen, liess sich jedoch beim Studium der Karyokinese auf unseren Präparaten nicht bestätigen. Einerseits betrug oft die Anzahl der Bläschen mehr als die typische Anzahl der Chromosomen beim Axolotl und Triton, wobei gelegentlich die Querspaltung der Chromosomen mit Abrundung der entstandenen Segmente deutlich zutage trat; anderseits haben wir in Übereinstimmung mit Braus eine im Verhältnis zur Zahl der Chromatinschleifen zu kleine Anzahl von Bläschen beobachtet. Es lässt sich daraus ohne weiteres folgern, dass der geschilderte Vorgang keineswegs immer gleichmässig zustande kommt. In manchen Fällen verwandelt sich die Chromatinschleife direkt in ein Bläschen, in andern entstehen aus einem Chromosom ein Bläschenkonglomerat, in weiteren Fällen bilden mehrere Chromosomen ein Bläschen, indem sie sich gegenseitig nähern und schliesslich verschmelzen. Somit wird es auch klar, weswegen gleichzeitig mit den grossen schon am Anfang ihrer Entstehung auch kleinere Kernbläschen vorkommen. In diesem Stadium fällt auch die Bildung von sehr feinen, gelegentlich netzartigen Lininfäden, welche zwischen den Chromatinwandungen der Bläschen gespannt sind, ins Auge. Auf diese Weise formiert sich, wahrscheinlich auf Kosten der Chromosomen, die Grundlage für das später sehr entwickelte Liningerüst des Kernes.

letztere werden selbstverständlich undifferenzierbar. Wir halten es für notwendig, auf diese Tatsache besonders aufmerksam zu machen, da man bei der genannten Art der Behandlung Bilder erhält, die identisch mit denjenigen sind, welche Eismond beschrieben, dargestellt und falsch gedeutet hat, indem er die Anhäufungen als Centralkörperchen bezeichnete und den letzteren den Charakter selbständiger Bildungen absprechen zu müssen glaubte. Anderseits ist bei Braus, van der Stricht und anderen Forschern, die mit ähnlichen Objekten sich beschäftigten, an Stelle der homogenen Substanz ein kleiner heller sphärischer Raum dargestellt, wobei dieser Unterschied im mikroskopischen Bilde wahrscheinlich durch die Eigenschaft der gebrauchten Fixierungsmittel sich erklären lässt: an unseren Präparaten, die einfach in Sublimat oder Flemmingscher Flüssigkeit konserviert wurden, trat diese Substanz, obgleich sie sich von der Umgebung differenzieren liess, ziemlich undeutlich hervor. In letzter Zeit konnten Vejdowsky und Mrazek die beschriebene, wie sie glauben, deutlich körnige Substanz um die Zellencentren beobachten; es gelang ihnen dennoch nicht, sämtliche Entwickelungsstadien derselben zu verfolgen.

Das auf Fig. 3 dargestellte Bild ist in noch einer Beziehung interessant. Auf ihm lässt sich ausser den zwei Centralkörperchen in einem Knotenpunkt des protoplasmatischen Netzes resp. an Stelle der Berührung einiger Waben ein dunkles Körnchen unbekannter Natur bemerken, welches kraft seiner Lage auch als ein Insertionsmittelpunkt der Strahlung erscheint, welche deutlicher auf dem Präparat als auf der Zeichnung ist. Es ist aber selbstverständlich, dass man gar keinen Grund hat, dieses Körnchen mit den Centralkörperchen für identisch zu halten: neben demselben findet man keine echten Strahlen, die durch den ganzen Zellenkörper gehen, es ist von keiner besonderen Substanz umgeben und es stellt des-

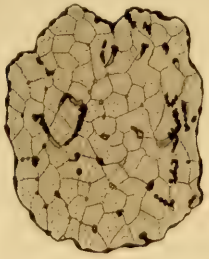

Fig. 7.

Fig. 13.

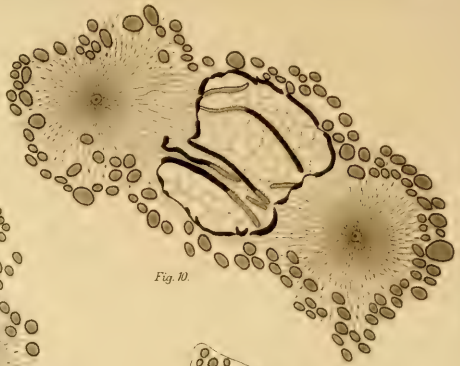

Fig. 10.

Fig. 8.

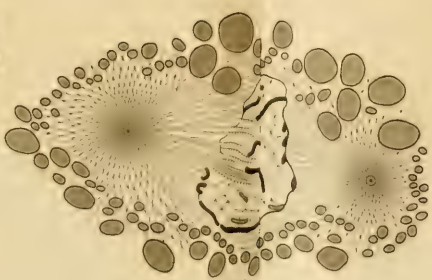

Fig. 11.

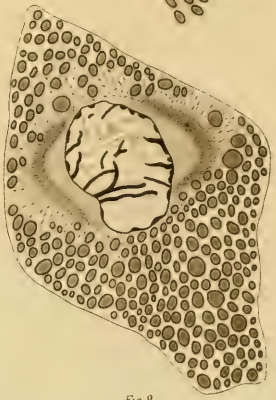

Fig. 9.

Verlag von J. F. Bergmann in Wiesbaden

halb einen gewöhnlichen Zelleneinschluss dar. Überhaupt halten wir uns, aus Anlass der Beobachtungen von Eismond, der in den Zellen der sich teilenden Eier des Axolotls mehrfache Centrosomen beschrieben hat, für berechtigt zu sagen, dass abgesehen von den äusserst seltenen Fällen der multipolaren Mitose, unter normalen Bedingungen in allen Blastomeren und Stadien ihrer Teilung sich je zwei Centralkörperchen beobachten lassen, von denen jedes in der zweiten Hälfte der Karyokinese geteilt erscheint.

Die weitere Entwickelung derselben Prozesse sehen wir auf den Figuren 4, 5 und 6, welche vor allen Dingen zeigen, wie aus den ursprünglichen Chromatinbläschen mittels allmählicher und komplizierter Änderungen sich der ruhende Kern ausbildet. Davon, was für feine Strukturen die Kerne in den Blastomeren zum Vorschein bringen, gibt die Fig. 7 eine richtige Vorstellung[1]). Was das helle Feld anbetrifft, so fahren die Centralkörperchen fort, zur Zeit der Beobachtung sich auseinander zu schieben und lagern sich schliesslich auf den entgegengesetzten Polen des Kernes, wobei gleichzeitig die in der Umgebung jedes Centrums gelegenen homogenen Klümpchen allmählich anwachsen, um am Ende dieses Stadiums ihre höchste Entwickelung zu erreichen. Der fertige Kern bleibt

[1]) Auf dieser Zeichnung, welche an die entsprechende Abbildung des Kernes bei Braus (Taf. XIV, Fig. 16) erinnert, bemerkt man ausser dem sehr deutlich hervortretenden Liningerüst und den darin zerstreuten Chromatinkörnchen und Kugeln, die miteinander zum Teil verbunden sind, um die Chromosomen zu erneuern, an Stelle des Kernsaftes eine feinalveoläre Masse, welche den Reinkeschen Ödemantinkörnchen ähnelt. Es ist schwer zu entscheiden, ob eine solche Struktur des Kernsaftes den wirklichen Umständen entspricht oder ob sie einfach ein Kunstprodukt der Behandlung ist. Die letztere Annahme ist nach unserer Meinung wahrscheinlicher, weil die schaumartige Struktur des Kernsaftes lange nicht bei allen ruhenden Kernen der betreffenden Blastulen nachweisbar ist, sondern nur auf ihrem vegetativen Pol, auf den das Fixierungsmittel weniger schnell und vollkommen wirkt, und zweitens auch deswegen, weil solche Bilder sich weder mit den vorhergehenden, noch mit den folgenden Stadien der Lebenstätigkeit des Kernes in Zusammenhang bringen lassen.

jedoch nicht lange im Ruhezustand, da in ihm infolge des Zusammenschmelzens der feinen Chromatinkörnchen zu grösseren Kügelchen und der Vereinigung dieser letzteren untereinander sich bald Chromosomen bilden, die das Aussehen von geraden oder gekrümmten Stäbchen haben, wobei gleichzeitig eine parallele Veränderung des Liningerüstes des Kernes vor sich geht [1]).

In dieser letzteren Beziehung erscheint vor allem als unbestreitbar die Tatsache, dass noch lange vor der Auflösung der Kernmembran die Lininfasern in kleine Körnchen zerfallen. Verschiedene Phasen dieses Prozesses vergleichend, musste man zu der Entscheidung gelangen, dass die zuerst bezeichneten Körnchen an Stelle des früheren Liningerüstes bleiben und ein sehr hübsches Netzchen bilden (Fig. 10). Darauf unterbricht sich die gegenseitige Verkettung der Körnchen, sie lagern sich in unregelmässigen Häufchen (Fig. 8) und endlich, wenn die Spindelfasern in den Kernraum eindringen, schmiegen sich teilweise die Lininkörnchen ganz deutlich der Oberfläche der Chromosomen an, teilweise kleben sie sich an die Fäden der Spindel und, indem sie ihnen ein körniges Aussehen verleihen, treten sie nachher mit ihnen in den Zellenkörper aus (Fig. 12).

[1]) Betreffend die Struktur der Chromosomen äussert Eismond die Ansicht, dass sie aus einer Reihe von Alveolen bestehen, die dicht nebeneinander liegen. Wir wissen nicht bestimmt, ob wir die vom Verfasser erhaltenen Bilder einem pathologischen Zustand der Zellen oder der nicht ganz einwandfreien Behandlung der Objekte zuschreiben sollen, können aber betonen, dass auf unseren Präparaten die Chromatinsegmente immer das gewöhnliche Aussehen haben, das zuerst von Lavdowski gezeigt wurde, da man auf den Querschnitten immer eine sehr dünne und dunkle Korkschicht und den etwas schwächer gefärbten Markstoff beobachten konnte. Es sei hier bemerkt, dass die aus den Chromatinkügelchen entstehenden Chromosomen zuerst rauh erscheinen (Fig. 7) und erst später, wahrscheinlich infolge des vollständigen Verschmelzens der Kügelchen untereinander, ganz grade, glatte Umrisse erhalten. Auf diese Weise erklärt es sich, dass, wenn das Verschmelzen der Chromatinkügelchen aus irgend einem Grunde gehemmt wird und gleichzeitig der Unterschied zwischen Färbung der Peripherie und des inneren Teils der Chromosomen wächst, diese eine quasi — schaumige Struktur erhalten können, welche sie natürlich in der Tat nicht besitzen.

Infolgedessen entsteht unwillkürlich die Frage, auf welche Weise sich das Linin in den Tochterzellen bilde. Ohne Zweifel zwangen den eben beschriebenen ähnliche Bilder Wilson zuzugeben, dass die Lininfäden aus dem Kernchromatin sich entwickeln. Mit dieser Meinung sind wir jedoch nicht einverstanden; da ein Teil der Lininkörnchen in eine innige Verbindung mit den Chromosomen eintritt, kann man eher denken, dass das Linin bei der Karyokinese in die Chromatinsubstanz einbezogen wird und dass folglich die Chromosomen komplizierte Gestaltungen darstellen, die nicht nur aus Chromatin, sondern auch aus Linin zusammengesetzt sind, wobei sich beide Substanzen zur Zeit der Ruhe des Kernes disassozieren.

Wenn wir jetzt zu dem Zellenkörper übergehen, so fällt vor allem die Anlage der Achromatinspindel in die Augen. Bekanntlich sind unsere Kenntnisse über diesen Vorgang trotz den beharrlichen Forschungen sehr vieler Autoren noch immer ziemlich mangelhaft und widersprechend. Wenn man sich mit den einschlägigen Literaturauskünften begnügen würde, geriete man auf einen völligen Wirrwarr in den Angaben einzelner Gelehrter. So vermutet Koelliker, dass die Fasern der Halbspindel eher vom Kern entstehen, während van der Stricht die peripherischen Teile der Spindel für protoplasmatische Gebilde hält und den mittleren Teil als Kernsaftprodukt auffasst. Ähnlich sind die Ansichten von Braus; in den einschichtigen Blastulen des Tritons fand er im Inneren des Kernes bei unversehrter Membran Fasern, die in Verbindung mit den Fäden treten, welche sich auf Kosten der Attraktionssphären entwickeln[1]), in den mehrschichtigen

[1]) Auf der Zeichnung von Braus (Taf. XV, Fig. 21), welche er zum Beweis der Entstehung des mittleren Teils der Spindel im Innern des Kernes anführt, sieht man kleine Lücken in der Mitte der Kernmembran, welche er geneigt ist, als Kunstprodukt zu betrachten (Messerartefakt). Dieser Erklärung widerspricht jedoch der Umstand, dass die Mehrzahl der abgebildeten Fasern

Blastulen dagegen liess er die ganze Spindel ihre Entstehung dem Protoplasma verdanken. Nach den Beobachtungen Eismonds können sich in den sich furchenden Eiern des Axolotls Spindeln sowohl kernigen als auch protoplasmatischen Charakters vorfinden. Auf unseren Präparaten, welche ganz gleiche Verhältnisse in den einschichtigen und mehrschichtigen Blastulen offenbaren, konnte man mit genügender Deutlichkeit alle Stadien der Bildung der Spindel verfolgen und sich besonders davon überzeugen, dass derjenige Teil der netzförmigen oder alveolären protoplasmatischen Masse als ihre Entstehungsquelle erscheint, welcher zwischen dem Kern und den beiden Zellencentren gelagert ist. Auf den angegebenen Stellen verwandelt sich das Protoplasma in Fasern, welche sich in zwei Halbspindeln gestalten, die den Kern umfangen, indem sie ausserhalb seiner noch unversehrten Membran liegen (Fig. 8, 9 und 10). Schon zu dieser Zeit erscheint zuweilen die Kernmembran nicht ununterbrochen, sondern es zeigen sich in ihr Lücken, durch welche die in die Länge wachsenden Fäden der Halbspindel hindurchdringen. Später bildet die Kernmembran vielzählige Falten und deformiert sich immer mehr und mehr, wobei die Zahl der Fasern, die in den Kernraum eindringen, sich entsprechend vermehrt (Figur 12). Endlich verschwindet die Kernmembran und die Fäden der Halbspindel treten mit den eben sich ausgebildeten Chromosomen in Verbindung (Figur 13). Da sich aber den letzteren die Fasern von zwei entgegengesetzten Seiten nähern, d. h. von einem und von dem anderen Zellencentrum, so schmelzen wahrscheinlich in diesem Moment die beiden Halbspindeln zusammen und bilden im Stadium des Mutterknäuels ein Ganzes. Dass das Liningerüst an diesem Prozess gar nicht teilnimmt,

sich ganz deutlich bis in das Gebiet des Zellenkörpers ausdehnt, was die Beobachtungen von Braus ihrer Beweiskraft beraubt und ebensogut die andere Erklärung zulässt, dass die im Kerninhalt sichtbaren Fäden von aussen eingedrungen sind.

folgt ohne weiteres daraus, dass das Linin noch früher, bei vollständig unversehrter Kernmembran in kleine Körnchen zerfällt, welche teilweise den Fasern sich anschmiegen, die in den Kern eingedrungen sind und ihnen ein körniges Aussehen verleihen, entsprechend dem mittleren Drittel der Achromatinspindel. Zugleich mit solchen typischen Bildern führen wir Figur 11 vor, wo der Zerfall des Linins sich verspätet und zur Zeit der Formierung der Spindel ein deutlich hervortretendes Netz bildet; aber auch in diesem Falle ist es nicht schwer zu beobachten, dass die Fäden der künftigen Spindel von aussen in den Kern eindringen und zum Linin keine direkten Beziehungen haben.

Ausser der Anlage der Spindel während der Chromosomenbildung vollführen sich sehr interessante Veränderungen in den homogenen Klümpchen, die die Centralkörperchen umgeben: ihre Substanz vakuolisiert sich, indem sie in eine Art dünnsten Schaumes sich verwandelt, wobei dieser Prozess, von der Peripherie zum Centrum fortschreitend, dazu führt, dass die homogene Masse allmählich an Umfang abnimmt, sich zu einem kleinen Rest reduziert und endlich ganz verschwindet (Fig. 8, 10, 11, 12 und 13).

Ist die Kernmembran geschwunden, so lagern sich die unregelmässig gebogenen Chromosomen ohne sichtbare Ordnung im Kerngebiet, indem sie die Figur eines Knäuels formieren, welche darauf durch das dem Mutterstern entsprechende Stadium vertreten wird. Dabei erwerben die Chromatinsegmente eine mehr oder weniger regelmässige Schleifenform, nehmen aber nach Braus im Gegensatz zu dem, was man in den Gewebszellen beobachtet, den ganzen Centralteil der Äquatorialebene der Zelle ein und geben deshalb nicht das typische Bild des Monasters.

Im Stadium des Knäuels erscheinen die Centralkörperchen an jedem Pole einzeln (Fig. 13), aber schon während der

Formierung des Muttersterns zerfällt ein jedes in zwei Teile (Fig. 14, 15 und 16). Wenn man die sie umgebenden Massen, welche zur Zeit den grössten Umfang erreichen und vollkommen die „Centrosomen" von Vejdowsky und Mrazek repräsentieren, aufmerksam beobachtet, so ist es leicht zu bemerken, dass sie ebenso wie die homogenen Klümpchen, auf Kosten welcher sie entstanden sind, ein schwaches Lichtbrechungsvermögen besitzen und Eisenhämatoxylin schlecht aufnehmen, dass sie weiterhin einerseits ohne scharfe Grenze in das benachbarte Protoplasmagerüst übergehen, anderseits sich unmittelbar in die achromatische Spindel fortsetzen. Die die Centralkörperchen umhüllenden Massen haben jetzt einen durchweg schaumigen Bau und bestehen aus geschlossenen Waben, deren Grösse in der Richtung zum Centrum sich allmählich verkleinert. Vergleicht man die auf die verschiedenen Momente dieses Stadiums sich beziehenden Bilder, so kann man sehen, dass die Gebilde an Umfang sich etwas vergrössern und dass dies von der Lockerheit ihrer Masse resp. von der Anquellung der sie bildenden Waben abhängt. In jedem Falle bleibt im Gegensatz zu dem, was Vejdowsky und Mrazek beschreiben und zeichnen, ihr allgemeines Aussehen unverändert: die Waben erscheinen in der Richtung zu den Centralkörperchen ausgedehnt, wobei die grössten von ihnen an der Peripherie, die engsten näher der Mitte, am Centrum, sich finden.

Im Monasterstadium erreicht die achromatische Spindel die Acme ihrer Entwickelung und verdient eine spezielle Beschreibung[1]). Auf Grund seiner Beobachtungen betrachtet

[1]) Wir teilen nicht die Ansicht von Eismond, der zufolge alle Versuche, die Eigentümlichkeiten der Spindel festzustellen, von keiner Bedeutung sind, da die spindelförmigen Figuren nur die Strukturanzeiger derjenigen Decentralisationserscheinungen seien, deren Grundlage die centrierten endokinetischen Prozesse molekularen Charakters bilden. In unserer früheren Arbeit (1905) haben wir nachgewiesen, dass die Spindelfäden auf Grund ihrer Eigenschaften, die sie als morphologische Organisationen besitzen, weder das Auseinandergehen der Centralkörperchen, noch die Verschiebung der Tochterchromosomen

Braus die Spindel als ein kompliziertes Gebäude, in welchem er unterscheidet einerseits Zugfasern in Form von dicken glatten Fäden, die von einer hellleuchtenden Hülle umgeben sind, und die in Form von mikrosomal gebauten feinsten Fibrillen spurlos in der zweiten Hälfte der Mitose verschwinden, anderseits Fasern, die in keine Verbindung mit den Chromosomen eintreten, die von einem Pol zum anderen ununterbrochen ziehen, und somit den Fäden der Centralspindel entsprechen. Dabei sind in den mehrschichtigen Blastulen, nach seiner Beschreibung, die einen und die anderen Fasern ohne besondere Ordnung vermengt, in den einschichtigen Blastulen aber nehmen die Zugfasern die Mitte der Spindel ein und die Fasern der zweiten Gattung ihre Peripherie. So kamen Braus' Beobachtungen in die Lehrbücher der Histologie (vgl. Ognew) und werden in denselben als Fälle eigenartiger Struktur der achromatischen Spindel zitiert. Jedoch das nähere Studium der entsprechenden Phasen der Mitose führt zu der Entscheidung, dass die von diesem Autor gefundenen Beziehungen der Wirklichkeit lange nicht entsprechen. Allem zuvor: was die Verteilung der Spindelfasern zueinander anbetrifft, so liegen sie im Knäuelstadium alle in gleicher Entfernung (Fig. 13). Mit dem Momente, wo die Chromosomen endgültig die Äquatorialebene einnehmen, kompliziert sich das Bild: während der grösste Teil der Spindelfasern sich gleichmässig lagert und beinahe in gleicher Entfernung dem Rande der Chromosomen sich anschmiegt, sammeln sich manche in Bündel (Fig. 15 u. 16), die bei dichter Nebeneinanderlagerung manchmal für unser Auge in ein Ganzes zusammenschmelzen und den Eindruck dicker Stränge machen (Fig. 14). Dass aber in Wirklichkeit

zu den Polen bewirken, dass es eher die Angriffsflächen sind, auf welche bei der Mitose die uns noch unbekannten Kräfte einwirken. Selbstverständlich kann man zur Erkenntnis dieser Kräfte nur auf Grund der subtilsten Untersuchung der mikroskopischen Bilder gelangen und insofern bietet die rein morphologische Erforschung der achromatischen Figuren ein besonderes Interesse.

solche Stränge oder Zugbänder Braus' nicht existieren, davon überzeugen uns zwei Umstände: erstens zerfallen sie auf Längsschnitten der Spindel in gewisser Entfernung von den Chromosomen in Fadenbündeln und zweitens unterscheidet man auf Querschnitten an Stelle der Fibrillen kleine Punkte, welche stellenweise in Häufchen sich sammeln. Hinzugefügt sei, dass die Lage der Fadenbündel in der Spindel streng festgelegt ist und dass sie immer den Stellen der Verbiegungen der Chromatinschleifen entsprechen, was besonders scharf bei der Bildung und dem späteren Auseinandergehen der Tochterchromosomen zu den Polen ins Auge fällt und bei deren Versetzung die Fadenbündel geradezu als Wegweiser dienen (Fig. 17 und 18). Weiterhin konnten wir trotz der sorgfältigsten Durchforschungen der Spindel in Längs- und Querschnitten keine Faser finden, die von einem Centralkörper bis zum anderen hinziehend nicht in Verbindung mit den Chromosomen treten und den Fäden der Centralspindel entsprechen sollte[1]). Wie man nach den Präparaten urteilen kann, befestigen sich alle Spindelfasern an den Chromosomen und in Anbetracht dessen entstand von selbst die Vermutung, es seien in diesem Falle nur Zugfasern vorhanden, eine Vermutung, die noch mehr berechtigt ist, weil es uns trotz der positiven Angaben von van der Stricht und Braus nicht gelang, die Centralspindel in den Prophasen der Mitose festzusetzen. Zur Entscheidung dieser Frage mussten wir uns zu der zweiten Hälfte der Teilung wenden, wenn zwischen den auseinandergehenden Tochterchromosomen sog. Verbindungsfasern erscheinen. Der Charakter und die Quelle der Entstehung der letzteren traten, wenigstens

[1]) In den seltenen Fällen, wo die Dotterkörperchen der karyokinetischen Figur sich nicht anschmiegen — und das beobachtet man öfters in einschichtigen Blastulen —, lagern sich nach aussen von der Spindel Radialstrahlen, welche in der Äquatorialebene der Zelle sich kreuzen; und eben diese Fasern, deren Vorhandensein van der Stricht erwähnt, wurden von Braus wahrscheinlich als Centralspindelfasern aufgefasst.



Fig 20

Fig 16.

Fig 15

Fig 12

Fig 11

Verlag von J. F. Bergmann in Wiesbaden

Lith. Anst. v. E. Wesser, Jena

in vielen Fällen, deshalb mit genügender Schärfe hervor, weil auf unseren Präparaten infolge des Zerfalls des Liningerüstes die Spindelfasern in ihrem mittleren Teile mit kleinen Körnchen bedeckt waren. Eben solch ein Aussehen hatten auch die Verbindungsfasern, wobei man feststellen konnte, dass sie die unmittelbare Fortsetzung der peripherischen Spindelfäden bilden, welche auf der anderen Seite der Chromosomen liegen, indem sie den Raum zwischen den letzteren und den Centralkörperchen mit den sie umhüllenden Massen ausfüllen.

Hieraus folgt, dass wir es in unserem Falle mit einer Spindel zu tun haben, die in dem Sinne sehr einfach konstruiert ist, dass sie aus Fasern, welche beide Zellencentren untereinander verbinden, besteht und zur selben Zeit den Chromosomen sich anschmiegen. Vom Vorhandensein komplizierter Differenzierungen der Spindel, von der Anwesenheit spezieller Zug- und Centralfasern in der Spindel konnten wir uns überhaupt nicht überzeugen, weder an den furchenden Eiern geschwänzter Amphibien, noch an vielen anderen von uns untersuchten Objekten[1]), und wir sind deswegen geneigt zu denken, dass bei der Teilung der Zellen, wenn nicht immer, so doch in den meisten Fällen, sich eine einzelne Kern- oder Centralspindel bildet, welche sich in verschiedenen Perioden der Karyokinese ansetzt, angefangen vom Moment des Auseinandergehens der Centralkörperchen (z. B. in den Spermatocyten der Tritonen und der Limnaea) bis zur Auflösung der Kern-

[1]) In der letzten Zeit beobachteten wir selbst in den Spermatocyten bei Dytiscus und Hydrophylus neben der Kernspindel und dazu ausserhalb der letzteren noch andere Arten Fasern, welche, ohne Unterbrechung von einem zum andern Pol hinziehend, in keine Verbindung mit den Chromosomen eintreten und zu Ende der Mitose zwischenzellige Brücken bildeten. Jedoch steht solch eine Centralspindel sensu strictiori, welche keinenfalls an Achromatinfibrillen, die von Braus und Korschelt unter diesem Namen beschrieben wurden, erinnert, höchstwahrscheinlich in Zusammenhang mit der eigenartigen, stark ausgedehnten stäbchenartigen Form der Centrosomen in den Zellen mancher Insekten.

membran und der Verbindung achromatischer Fäden mit den Chromosomen (z. B. in den Blastulen der Amphibien und den Spermatocyten der Helix pomat.). In Anbetracht der Bilder der mitotischen Teilung, welche wir in verschiedenen Zellen und bei verschiedenen Tieren beobachteten, vermuten wir, dass wir uns nicht besonders von der Wahrheit entfernen, wenn wir behaupten werden, dass das allgemeine Aussehen der Kernspindel von der Form und der Grösse der Chromatinelemente abhängt, dass sie aus einer Masse feinster Fibrillen im Falle eines grossen Umfangs der Chromosomen besteht, oder aus verhältnismässig wenigen, aber dickeren Fasern, deren Zahl völlig der Zahl der Chromatinsegmente entspricht, sobald die letzteren das Aussehen von Kügelchen oder kurzen Stäbchen und Klümpchen haben.

Indem wir zu den Schlussphasen der mitotischen Teilung übergehen, wollen wir bemerken, dass denselben bezüglich der uns interessierenden Frage über die Centrosomen eine besondere Bedeutung zukommt. Diese Phasen charakterisieren sich dadurch, dass die im vorausgegangenen Stadium auf dem Wege der Längsspaltung entstandenen Tochterchromosomen sich voneinander trennen, mit ihren Verbiegungspunkten zu den Centralkörperchen sich wenden und in der Richtung zu den letzteren ihren Platz ändern, indem sie auf den Fadenbündeln der Spindel sich bewegen. Aus Anlass solch einer Veränderung in der Lage der Chromosomenschleifen bleiben viele Spindelfasern, insbesondere die dem Schleifenrande sich anschmiegenden, ausser Funktion und verlaufen frei im Zwischenraume der Chromosomen. Bei der Verschiebung zu den Polen bleiben die Tochterchromosomen untereinander in Vereinigung mittels Verbindungsfasern, von welchen früher die Rede war. Hinzugefügt sei, dass diese Verbindungsfasern, die im Anfang sehr dünn und vielzählig sind, später sichtbar miteinander verschmelzen und die Grundlage verhältnismässig weniger dicker Stränge abgeben.

Die an jedem Pol in Zahl von zwei Körnchen liegenden Centralkörperchen fangen allmählich an sich auseinander zu schieben, und parallel damit vollführen sich Veränderungen in den sie umgebenden Centralmassen. Schon bei oberflächlicher Untersuchung ist es leicht zu bemerken, dass diese an Umfang allmählich abnehmenden Massen wie früher eine völlig schaumige Struktur haben und aus Waben bestehen, deren Grösse vom Centrum zur Peripherie wächst. Eingehenderes Studium zeigt, dass es in der einfachen Weise zustandekommt, dass die peripherischen Alveolen der Masse, indem sie aufquellen und sich vergrössern, den Umfang gewöhnlicher Waben resp. Maschen des benachbarten protoplasmatischen Gerüstes erhalten und in die letzteren sich verwandeln. Dabei kann man Schritt für Schritt verfolgen, wie die um jedes Centrum vorhandene Anhäufung sich in Protoplasma verwandelt und zu ihrer Vergrösserung führt; sobald die Anhäufung ad minimum reduziert ist, entstehen um die Centralkörperchen Radialstrahlen, welche jedoch keineswegs als Neubildungen aufgefasst werden dürfen, sondern als Effekt der eigenartigen Einrichtung des früheren pericentralen Konglomerats, welches trotz der Behauptung van der Strichts sich nicht teilt und zum Schluss als solches zu existieren aufhört (Fig. 18 und 21).

Das Schlussstadium der Mitose, welches den Anfang- und Endmoment dieses Prozesses verbindet und die Abschnürung des Zellkörpers vollendet, stellt unsere Figur 22 dar, auf welcher wir um die Centralkörperchen ein ähnlich centriertes Protoplasma wie im Anfangsstadium der Existenz junger Tochterzellen bemerken (vgl. Fig. 1).

Bei der endgültigen Übersicht der tatsächlichen Ergebnisse müssen wir auf den Umstand die Aufmerksamkeit lenken, dass die centralen Wabenmassen der hellen Felder in den Zellen von den meisten Forschern als Centrosomen anerkannt wurden. Bezüglich des von uns studierten Objektes steht auch Eis-

mond auf demselben Standpunkte: er weigert sich, den Centrosomen die Bedeutung der Zellencentren zuzuschreiben und verweist unter anderem zur Begründung seiner Meinung auf die verschiedene Form dieser Bildungen. Auf den Figuren 9, 17, 19 und 20 sind von uns manche eigenartige Bilder der Centralmassen in Beziehung zu den von Eismond dargestellten vorgeführt. Bezüglich derselben haben unsere Untersuchungen gezeigt, dass die auf Figur 20 reproduzierte Form ein Kunstprodukt darstellt, welches von der Trocknung der sich teilenden Eier vor deren Fixierung abhängt. Was aber andere Formen anbetrifft, so ist in dieser Beziehung von uns die Tatsache genau festgestellt, dass die Konfiguration der Centralmassen sich in direkter Abhängigkeit befindet von den unseres Erachtens raschen und abnormalen Veränderungen in den äusseren Umrissen der Zellenelemente. Solch ein Zusammenhang lässt sich deutlich aus unseren Figuren deduzieren.

Damit beenden wir die Beschreibung der festgestellten Tatsachen und wenden uns zu den daraus sich ergebenden Folgerungen. Hier kann man die Grundthese betonen, dass der aufeinanderfolgende Wechsel der mikroskopischen Bilder (die Erscheinung einer homogenen Substanz um die Centralkörperchen, ihre Vacuolisation und die Verwandlung zuerst in ein netz-wabiges Gerüst und nachher in echte Spindelfibrillen) anzuerkennen zwingt, dass von einer beständigen Protoplasmaorganisation nicht die Rede sein kann, und dass in ein und derselben Zelle eine Organisation in die andere in Abhängigkeit von dem physiologischen Zustand der Zellenelemente übergehen kann. Aber der Begriff von der Organisation, d. h. von dem groben Bau des Protoplasma, ist lange nicht mit der Vorstellung ihrer Mikrostruktur identisch. Und in dieser letzten Hinsicht führten einige unserer Präparate, an welchen der mikro-

somale Bestand der Spindelfasern und Fäden resp. der Plättchen des protoplasmatischen Gerüstes genügend deutlich hervortritt, zu der Voraussetzung, dass als Grundstrukturelemente, als Ausgangspunkt einer jeden Organisation des Protoplasmas feinste Körnchen gelten dürfen, die jedoch nichts Gemeinsames weder mit Altmanns Granula, noch mit Bendas Mitochondrien besitzen. (Vgl. M. Heidenhain, Zelle und Plasma.)

Das zweite Ergebnis der dargestellten Beobachtungen besteht darin, dass die die Centralkörperchen umgebende Masse als Centrosoma nicht angenommen werden darf, wie es in analogen Gebilden Vejdowsky, Mrazek und selbst Böveri (in den Eiern der Thalassema) annehmen zu müssen glauben. Für das Centrosoma sind charakteristisch: 1. gewisse physische Eigenschaften, speziell die Fähigkeit, das Eisenhämatoxylin zu behalten, 2. ihr Zusammenhang mit den protoplasmatischen Strahlen, 3. ihre Teilung, welche derjenigen des Kernes und des Zellkörpers vorangeht, und endlich 4. der Übergang der Tochtercentrosomen, wenngleich reduzierter, in neugebildete Tochterzellen. Allen diesen Forderungen kommen die wahren Centrosomen nach, die zuerst von van Beneden und Böveri bei Ascaris megalocephala und unlängst von uns in den Spermatocyten der Helix pomatia beschrieben wurden. Nicht so jedoch verhält sich die Sache bezüglich unserer Gebilde. Von all den genannten Merkzeichen ist nur eines den Centralsammlungen des Axolotls und Tritons eigen, nämlich die Vereinigung mit den Protoplasmastrahlen; dass diese Beschaffenheit jedoch an und für sich keine entscheidende Bedeutung haben kann, erhellt einerseits aus den Versuchen mit künstlicher Befruchtung, wo als Centrum des Zusammenkommens der Strahlen in den Zellen nicht selten der Kern dient und andererseits aus den Anfangsstadien der Entwickelung unserer Centralbildungen, wenn sie als homo-

gene Substanz dem Auge sich darstellen: es gelingt dann manchmal zu sehen, dass einzelne Radialstrahlen die Centralmasse durchbohren und die Centralkörperchen erreichen. Was jedoch die übrigen Merkzeichen, die für die Centrosomen charakteristisch sind, anbetrifft, so verfügen unsere Bildungen über keine derselben. So war es schon bemerkt worden, dass die in der Umgebung der Centralkörperchen sich ablagernde Masse kein starkes Lichtbrechungsvermögen hat und auf ungefärbten Präparaten beinahe ebenso wie das übrige Protoplasma aussieht, und dass sie ebenso leicht das Eisenhämatoxylin abgibt wie das letztere. Wir haben nie bemerkt, dass das beschriebene Gebilde in zwei Teile zerfällt: im Gegenteil, in gewissen Momenten der Karyokinese verliert es sozusagen seine Individualität und hört auf als solches zu existieren. Selbstverständlich kann bei solchem Verhalten nicht die Rede sein von Übergang der centralen Anhäufungen als besonderer Organe in die Tochterzellen. Umgekehrt, sämtliche histologische Tatsachen zwingen uns, in den untersuchten Centralmassen, ebenso wie in den völlig ihnen entsprechenden Centrosomen von Vejdowsky und Mrazek nur Attraktionssphären zu sehen, welche nach Eismonds richtiger Bemerkung (in seiner Anfangsarbeit) morphologisch nichts anderes als Bezirke des kondensierten Protoplasmas darstellen.

Was die physiologische Bedeutung der Sphären anbetrifft, so haben sie ohne jeglichen Zweifel eine unmittelbare Beziehung zu der Vergrösserung der protoplasmatischen Masse und stellen einen Herd jungen, noch undifferenzierten Protoplasmas dar. Ihre Entstehung kann man sich theoretisch am bequemsten derart vorstellen, dass in der Umgebung der Centralkörperchen zwei Prozesse vor sich gehen: Zunächst zieht zu ihnen aus den übrigen Teilen des Zellenkörpers eine feinkörnige, mehr oder weniger dichte Masse hin[1]) und später,

[1]) Sieht man bei Untersuchung von Blastomeren nach der Bendaschen Methode auf den peripherischen Spindelfasern und auf den Radialstrahlen

wenn die letztere ihre maximale Grösse erreicht hat, durchdringt sie eine Flüssigkeit, welche von der Peripherie der gleichartigen Substanz durchsickert, indem sie dieselbe in eine Menge Vacuolen oder in eine Art feinsten Schaums verwandelt, wobei dieser Prozess in die Tiefe sich verbreitet und zuletzt die Centralkörperchen erreicht. So erhält man Bilder, wie sie auf den Figuren 6, 8, 10, 11 und 12 dargestellt sind, auf denen die Peripherie der Centralmasse aus feinen Waben besteht, der mittlere Teil jedoch homogen bleibt; auf denen sich im Monasterstadium (Fig. 15) das Kaliber der Waben von der Peripherie zum Centrum verkleinert, — ein Verhältnis, das auch in den folgenden Phasen der Karyokinese (Fig. 18, 21 und 22) zutage tritt, nachdem die Masse, welche die Centralkörperchen umhüllt, allmählich als eine solche zu existieren aufhört und in ein gewöhnliches protoplasmatisches Netz oder in Schaum sich löst. Die von uns in dieser Richtung erhaltenen Ergebnisse stehen in vollem Gegensatz zu den Beobachtungen Vejdowskys und Mrazeks, nach welchen das Centrum der Sphäre von grösseren Waben als die Peripherie besetzt ist.

Bei genauer Erwägung des Charakters der Prozesse, die um den Centralkörperchen vor sich gehen, liesse sich somit behaupten, dass die hier auseinandergesetzten Beobachtungen, welche völlig mit den Resultaten der Forschungen anderer Autoren (insbesondere Henneguy, Wilson, Griffin, Vejdowsky und Mrazek) übereinstimmen, auch in der

vielfache charakteristisch gefärbte Mitochondrien in Gestalt feiner Körnchen, welche sich als dichter Haufen um die Sphären ansammeln, ohne jedoch in die letzteren einzudringen, so ist es schwer, sich vom Eindruck loszulösen, dass diese Mitochondrien keineswegs identisch mit dem Protoplasma selbst sind. Sie bezeichnen einigermassen die erste Etappe in ihrer Entwickelungsgeschichte, sie sind der architektonische Ausdruck des von der Zelle aufgenommenen und von ihr veränderten Nahrungsmaterials, welches auf den Radialstrahlen zu den Centralkörperchen hinströmt und in deren Nähe in junges, die Sphäre repräsentierendes Protoplasma sich verwandelt.

Hinsicht interessant sind, dass sie unsere Vorstellung über die Centralkörperchen erweitern, indem sie in ihnen nicht nur ein Organ der Zellteilung zu sehen veranlassen, sondern auch ein Centrum, um welches oder, richtiger gesagt, unter dessen Wirkung die Neubildung des Zellenprotoplasma zustande kommt. Dieser Prozess, welcher in grossen und rasch wachsenden Zellen, in den Blastomeren und auch in den Leucocyten und Spermatocyten, wo nach unserer Überzeugung die Rolle der Attraktionssphären sogenannte Idiosomen spielen, sehr deutlich ausgedrückt ist, findet wahrscheinlich auch in allen anderen Zellen statt, nur offenbart er sich dort minder klar. Anbei müssen wir von neuem zum Begriff über das Archiplasma als ursprüngliche protoplasmatische Substanz zurückkehren, auf dessen Vorhandensein Boveri hingewiesen hat, was aber zurzeit beinahe von keinem Forscher anerkannt wird aus dem Grunde, weil Boveri seinerzeit unter diesem Namen nichts anderes als ein Artefakt beschrieb, das von unzweckmässiger Behandlung der Objekte abhing[1]).

Wenn aber die Centralmassen nichts mehr als Sphären sind, so entsteht eine neue, sehr wichtige Frage, was eigentlich unsere Centralkörperchen, Centrosomen oder Centriolen darstellen? Zur Unterscheidung dieser beiden Gebilde schlägt Boveri folgende vier Kriterien vor: 1. ihre relative Grösse, 2. die Fähigkeit der Centriolen, das Eisenhämatoxylin besonders fest zu fixieren, 3. die zeitlich frühere Teilung der Centriolen, und endlich 4. die Verbindung mit den protoplasmatischen Strahlen nur der Centrosomen, aber nicht der Centriolen. Wie

[1]) Indem wir von Boveri den Begriff des Archiplasma übernehmen, halten wir das letztere im Gegensatz zu Boveri nicht für eine besondere spezifische Substanz, von welcher nur die Radialstrahlen und Spindelfasern ihren Ursprung nehmen; unseren Beobachtungen gemäss entstehen sowohl die Strahlen als auch die Spindelfibrillen von dem gewöhnlichen protoplasmatischen Gerüst, dessen erster, nicht differenzierter Zustand als Archiplasma bezeichnet werden kann.

wir schon erwähnten, fand Meves, indem er diese Merkzeichen auf die Centralkörperchen der Gewebe und Samen bildenden Zellen anwendete, dass diese Körperchen nicht den Centrosomen, wie man es vorher vermutete, sondern den Centriolen entsprechen, die auf solch eine Weise allein nur als Zellorgane erscheinen. Wenn man jedoch in die Argumentation von Meves sich vertieft, muss man anerkennen, dass die von ihm zugunsten seiner Anschauungen hergebrachten Gründe mindestens ziemlich anfechtbar erscheinen.

Anlässlich des ersten Kennzeichens bezieht er sich darauf, dass Centriolen bei Ascaris, so wie sie bei Boveri dargestellt sind, fast dieselbe Grösse wie die Centralkörperchen bei den Spermatogonien der Salamander besitzen. Indessen gewinnt der vorurteilsfreie Leser einen ganz anderen Eindruck, als wären die Centralkörperchen der Salamander sogar auf den Zeichnungen viel grösser, als die Centriolen sind, in der Tat aber ist der Unterschied zwischen denselben noch bedeutender. Schreibt weiterhin Meves nur den Centriolen die Fähigkeit mit dem Eisenhämatoxylin sich zu färben zu, so finden wir, auf eigene Forschungen gestützt, dass dieses Vermögen in geringerem Masse auch den Centrosomen eigen ist. An dieses Unterscheidungsmerkmal der Centrosomen hat sich die gegenwärtige Generation der Histologen dermassen gewöhnt, dass Meves seinen Gedanken ausführlicher begründen sollte, da auch die Centrosomen, welche in grösserer Zahl vorhanden sind und diese Eigenschaft nicht besitzen, unwillkürlich den Verdacht erwecken, als wären sie, wie in dem von uns studierten Falle, nicht einfache Sphären. Das von Boveri betonte dritte Merkzeichen besteht darin, dass die Centriolen sich früher als die Centrosomen teilen, wobei er auf Grund seiner Beobachtungen an ziemlich spärlichen Objekten glaubte, dass die doppelten Körnchen, welche im Stadium der Äquatorialplatte oder früher erscheinen, mit grosser Sicherheit als Centriolen

angenommen werden können. In Anbetracht dessen, dass Boveri seine Ansicht mit verschiedenen Erläuterungen begleitet, kann man wohl kaum mit Meves übereinstimmen, wenn er meint, dass die Centralkörperchen der Salamanderspermatocyten Centriolen darstellen deshalb, weil sie in dem der Äquatorialplatte entsprechenden Stadium sich teilen.

Gehen wir jetzt zu der Haupteigenschaft der Centrosomen über, nämlich zu ihrer direkten Verbindung mit den protoplasmatischen Strahlen. Zur Widerlegung dieser These stützt sich Meves auf die Spermatogonien der Salamander, in welchen die Fäserchen, indem sie von der Peripherie des Zellenkörpers gehen, nur das Idiosoma erreichen, in ihr Inneres nicht eindringen und sich nicht an in ihm befindliche Centralkörperchen befestigen. Hier begegnen wir einer falschen Schlussfolgerung. Unsere Beobachtungen an denselben Objekten und hauptsächlich an den Spermatocyten der Helix pomatia, wo die protoplasmatischen Fäden dicker sind als bei den Salamandern veranlassen uns zu behaupten, dass bei der ersten Erscheinung der Radialstrahlen das Idiosoma zerfällt und dass zwischen dessen Fragmenten die Radialstrahlen durchdringen, welche mit den Centralkörperchen in Verbindung treten. In dieser Beziehung haben ohne Zweifel eine viel grössere Bedeutung Hinweise entgegengesetzten Charakters, dass die Strahlen die Centrosomen durchdringen und die Centriolen erreichen können. Leider konnten wir nicht die Beobachtungen von Bouin und Blackman kontrollieren, da wir in Warschau keine entsprechenden Objekte (Scolopendren und Geophylen) besassen, aber jedenfalls stehen die Ergebnisse ihrer Erforschungen ganz isoliert da und erheischen deswegen eine besonders sorgfältige Kontrolle speziell in Anbetracht einer analogen Präzedenz bei den Regenwurmstudien. Bekanntlich stellte seinerzeit K. v. Kostanecki in den Blastomeren der Ascaris megalocephala eine ebensolche unmittelbare Verbin-

dung der Strahlen mit den Centriolen fest, die jedoch kurz darauf ganz mit Recht von E. Fürst als scheinbare angezweifelt wurde. Indem wir die erörterte Frage bezüglich unseres Objektes und auch des von Vejdowsky und Mrazek beschriebenen Falles prüfen, müssen wir bemerken, dass im Anfang der Karyokinese die protoplasmatischen Strahlen zu den Centralkörperchen herantreten, im Laufe dieses Prozesses sich von den letzteren durch die Attraktionssphären trennen, auf Kosten deren Elemente sich zum Schlusse neue Strahlungen formieren, die mit den Centralkörperchen in Verbindung treten. Falls wir den Gesichtspunkt von Boveri akzeptieren und zugeben, dass der Körper, welchem die Radialstrahlen sich nähern, ein Centrosoma ist, so können unsere Centralkörperchen, welche im Laufe der Mitose weder ihre Form noch ihre Grösse einigermassen bemerkbar ändern, und welche sich im Monasterstadium teilen, für Centrosomen angenommen werden.

Zweifellos wäre es für die Lehre über die Centrosomen ein starker Schlag, falls, wie Meves behauptet, tatsächlich nur die Centriolen in Samenfäden aus den Spermatocyten übergingen. Zur Prüfung dieser Schlussfolgerungen haben wir unsere früheren Präparate über die Spermatogenese der Helix pomatia dem sorgfältigsten Durchmustern unterworfen und haben uns überzeugt, dass Meves auch hier nicht ganz recht hat. Der Fehler seiner Beobachtungen erklärt sich damit, dass einerseits, wie Boveri gezeigt hat, die Grösse der Centriolen vom Grade der Entfärbung des Eisenhämatoxylins abhängig ist, und dass anderseits nach unseren Forschungen die Centrosomen den Fixierungsmitteln gegenüber sehr empfindlich sind und in den peripherischen Schichten der Objekte kleiner als in ihren Centralteilen erscheinen. Infolgedessen fanden wir auch manchmal in unseren Präparaten den von Meves beschriebenen analoge Verhältnisse. Als man aber infolge der oben erwähnten Erwägungen die männlichen Geschlechtszellen verschiedener

Organisationen nebeneinander stellte, die in ganz gleichen Bedingungen zu den Fixierungs- und Färbungsmitteln sich befanden, so zeigte es sich, dass die Centriolen immer kleiner als die Centrosomen sind und dass eben die letzteren und nicht nur allein die Centriolen an der Bildung des Mittelstückes der Spermatozoen teilnehmen. Wenn wir auf solch eine Weise die eben genannten Ergebnisse resumieren, so müssen wir zu der Schlussfolgerung gelangen, dass sowohl Meves Kritik, wie auch die Beobachtungen von Vejdowsky und Mrazek nicht genügen, um die Lehre über die Centrosomen als Zellenorgane zu erschüttern, welche wir um so bereitwilliger annehmen, da sie eine feste historische Basis besitzt[1]).

Wenn aber die Centralkörperchen der Blastomeren des Axolotls und Tritons Centrosomen darstellen, als was soll man dann die Centriolen betrachten? Wir persönlich sind überzeugt, dass im Innern der Centrosomen, wie klein sie auch sein mögen, sich immer Centriolen befinden, aber bei den gegenwärtigen Forschungsmitteln ist es manchmal unmöglich, dieselben zu entdecken. In dieser Beziehung ist folgender Umstand belehrend: Einem jeden, der Centrosomen an solchen Objekten studierte, wo neben den Centrosomen auch Centriolen zu bemerken sind, ist aus Erfahrung gut bekannt, dass man die Centriolen nur in dem Falle leicht in Präparaten erhalten kann, wenn die sie einschliessenden Centrosomen von mehr oder weniger bedeutender Grösse sind, dass bei der allmählichen Verkleinerung ihres Kalibers die Schwierigkeiten wachsen, und endlich beim Ruhen der Zellen, wenn die Centrosomen (bei

[1]) Es ist als durchaus misslungen zu betrachten der Versuch A. und K. E. Schreiners, die van Beneden und Neyt im Jahre 1887 bei Ascaris beschriebenen und abgebildeten „corpuscule central" im Sinne der Centriolen zu deuten. Berücksichtigt man die Grösse dieser Centralkörperchen und deren Behandlung durch die belgischen Autoren, so kann es keinem Zweifel unterliegen, dass die genannten Bildungen in der Wirklichkeit den Boverischen Centrosomen entsprechen.

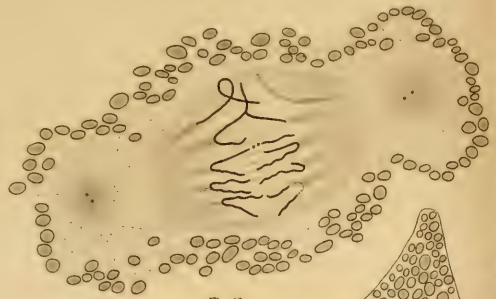

Fig. 18.

Fig. 21



Fig. 22.

Fig. 17.

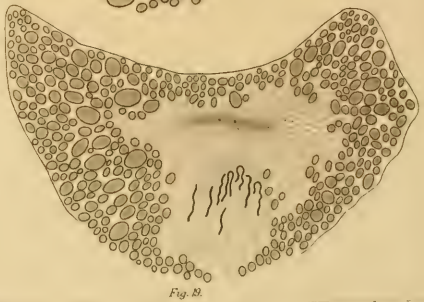

Fig. 19.

Verlag von J.F. Bergmann in Wiesbaden

Lith. Anst. v. K. Wesser, Jena

Ascaris und Helix zum Beispiel) die minimale Grösse erreichen, es gewöhnlich nicht gelingt, in solchen Centrosomen Centriolen zu entdecken[1]). Jedoch auch in diesem letzten Falle bemerkt man zwischen den kleinen Centrosomen und Centriolen, wie man die letzteren in anderen Phasen der Karyokinese beobachtet, einen scharfen Unterschied, welcher schwer auf den Zeichnungen zu reproduzieren ist. Deshalb ist es klar, dass, wenn man es mit unbedeutenden Centrosomen in den Blastomeren des Axolotls und Tritons zu tun hat, man ohne weiteres von Centriolen sprechen kann, indem man so sein histologisches Credo ausdrückt.

Sämtliche Abbildungen (ausser 7) sind mit Hilfe des Abbeschen Zeichenapparates (die Projektion auf dem Objekttisch) mit Zeiss' Ölapochromat 2 mm und Ocular compens. 6 entworfen worden; die Figur 7 hingegen mit Ölapochromat 1,5 mm und Ocular compens. 8. Unsere Abbildungen stellen die verschiedenen Stadien der Teilung der grösseren Blastomeren von Eiern des Axolotls dar, die mit unserer Flüssigkeit, welche aus Sublimat, Osmium und Essigsäure besteht, fixiert und in den Schnitten mit Eisenhämatoxylin gefärbt waren.

[1]) Mit dem Gesagten erklärt sich augenscheinlich auch jene im Grunde unrichtige Ansicht von Conklin, wonach sich das Centriol, indem es sich im Umfange vergrössert, bei der Mitose in ein Centrosoma verwandelt, welches sich später reduziert und das in ihm eingeschlossene Centriol befreit.

Literaturverzeichnis.

(Es sind nur die in der Abhandlung zitierten Arbeiten angeführt; die uns im Original nicht zugänglichen Arbeiten sind durch * gekennzeichnet.)

1. Benda, C., Mitochondriafärbung und andere Methoden zur Untersuchung der Zellsubstanzen. Verhandl. d. anatom. Gesellsch. XV. 1901.
2. — Die Mitochondria. Ergebn. f. Anat. u. Entwickelungsgesch. Bd. 12. 1903.
3.* van Beneden, E., Recherches sur les Dicyémides. Bullet. de l'Acad. Roy. de Belg. 2. ser. Tome 42. 1876.
4.* — et Neyt, Nouvelles recherches sur la fécondation et la division cellulaire. Ebenda. Ser. 4. Tome 14. 1887.
5.* Blackman, M. W., The Spermatogenesis of the Myriapods. Bullet. of the Museum of comp. Zoolog. at Hartw. College. Vol. 48. 1905.
6. Bouin, P., Centrosome et Centriole. Compt. rend. de la société. de biolog. Tome 55. 1903.
7. — Recherches sur la figure achromatique de la cytodierèse et sur le centrosome. Arch. de Zoolog. experim. 1904.
8.* Boveri, Th., Über den Anteil des Spermatozoon an der Teilung des Eies. Sitz.-Ber. d. Gesellsch. d. Morphol. und Physiol. in München. Bd. 3. 1887.
9.* — Die Befruchtung und Teilung des Eies von Ascaris megalocephala. Ebenda. Bd. 3. 1887.
10. Über das Verhalten der Centrosomen bei der Befruchtung des Seeigeleies nebst allgemeinen Bemerkungen über Centrosomen und Verwandtes. Verh. d. phys.-mediz. Gesellsch. zu Würzburg. N. F. Bd. 29. 1895.
11. — Zellenstudien. Heft 1, 2, 3 und 4. Jena 1887—1900.
12. Braus, H., Über Zellteilung und Wachstum des Tritoneies. Jenaische Zeitschr. f. Naturw. Bd. 29. 1895.
13. Eismond, J., Einige Beiträge zur Kenntnis der Attraktionssphären und Centrosomen. Anat. Anz. Bd. 10. 1894.
14. — Über die Natur der spindelförmigen Figuren bei der Caryokinese. Arbeit Gesellsch. d. Naturforsch. zu Warschau. 1896. (Russisch).
15. — Sur la structure des chromosomes. Bibliogr. anat. Fasc. 5. 1898.
16. — Über die Natur der sogenannten Centren der Zellen. Verh. d. anat. Gesellsch. 1900.

17. Conklin, E. G., Centrosome and sphere in the maturation, fertilization and Cleavage of Crepidula. Anat. Anz. Bd. 19. 1901.
18. Flemming, W., Über Teilung und Kernformen bei Leucocyten und über deren Attraktionssphären. Arch. f. mikr. Anat. Bd. 37. 1891.
19. — Attraktionssphären in Gewebszellen und Wanderzellen. Anat. Anz. 1901.
20. Fürst, E., Über Centrosomen bei Ascaris megalocephala. Arch. f. mikr. Anat. Bd. 52. 1898.
21. Griffin, B., Studies of the maturation, fertilization and Cleavage of Thalassema and Zirphaea. Journ. of Morphol. Vol. 15. 1899.
22. Heidenhain, M., Neue Untersuchungen über die Centralkörper und ihre Beziehungen zum Kern und Zellprotoplasma. Arch. f. mikr. Anat. Bd. 43. 1894.
23. — Über die Mikrocentren in den Geweben des Vogelembryos. Morph. Arb. Bd. 7. 1897.
24. — Plasma und Zelle. 1. und 2. Abt. Jena 1907—1910.
25. Henneguy, L. F., Nouvelles recherches sur la division cellulaire indirecte. Journ. de l'anatom. et de la physiol. Tome 27. 1891.
26. — Leçons sur la cellule. Paris 1896.
27. Hertwig, O., Beiträge zur Kenntnis der Bildung, Befruchtung und Teilung des tierischen Eies. Morphol. Jahrb. 1870.
28. Kölliker, A., Die Äquivalente der Attraktionssphären E. van Benedens bei Siredon. Anat. Anz. Bd. 4. 1889.
29. — Handbuch der Gewebelehre des Menschen. Bd. 1. Leipzig 1889.
30. Korschelt, E., Über Kernteilung, Eireifung und Befruchtung bei Ophryotrocha puerilis. Zeitschr. f. wiss. Zoolog. Bd. 60. 1895.
31. Kostanecki und Siedlecki, Über das Verhältnis der Centrosomen zum Protoplasma. Arch. f. mikr. Anat. Bd. 48. 1896.
32. Kostanecki, K., Cytologische Studien an künstlich parthenogetisch sich entwickelnden Eiern von Mactra. Ebenda. Bd. 64. 1904.
33. Lavdowski, M., Von der Entstehung der chromatischen und achromatischen Substanzen in den tierischen und pflanzlichen Zellen. Anat. Hefte. Bd. 4. 1894.
34. Meves, F., Über die Frage, ob die Centrosomen Boveris als allgemeine und dauernde Zellorgane aufzufassen sind. Verh. der anatom. Gesellsch. 1902.
35. — Über die olygopyrenen und apyrenen Spermien und über ihre Entstehung nach Beobachtungen an Paludina und Pygaera. Arch. f. mikr. Anat. Bd. 61. 1902.
36. Morgan, T. H., The production of arteficial astrosphaeren. Arch. f. Entw.-Mechan. Bd. 3. 1896.
37. — The action of salt solutions on the unfertilized and fertilized eggs of Arbacia and of other animals. Ebenda. Bd. 8. 1899.
38. Ognew, J., Kursus der normalen Histologie. 1. Abteilung. Moskau 1903. (Russisch).
39. Reinke, F., Über einige Versuche an frischen Geweben zur Darstellung histologischer Feinheiten. Anat. Anz. Bd. 8. 1893.
40. — Über einige weitere Resultate der Lysolwirkung. Ebenda. Bd. 8. 1893.

41. Rudnew, W., Einige Tatsachen zur Frage über die genetische Beziehung zwischen Amitose und Mitose. Le Physiolog. russe. Tome 1. 1899.
42. Schreiner, A. und K. E., Über die Entwickelung der männlichen Geschlechtszellen von Myxine glutinosa. Arch. de biolog. Tome 21. 1904.
43. — Antwort an Herrn Professor Dr. Th. Boveri in Würzburg. Anat. Anz. Bd. 17. 1905.
44. van der Stricht, O., Contribution à l'étude de la sphere attractive. Bull. de l'Acad. Roy. de Belg. Tome 23. 1892.
45. Tschassownikow, S., Über indirekte Zellteilung bei der Spermatogenese von Helix pomatia. Anatom. Hefte. Bd. 29. 1905.
46. Vejdowsky und Mrazek, Umbildung des Cytoplasma während der Befruchtung und Zellteilung. Nach Untersuchungen an Rhynchelmisei. Arch. f. mikroskop. Anatom. Bd. 63. 1903.
47. Wilson, E., Archoplasma, centrosome and chromatin in the sea-urchin egg. Journal of Morphol. Vol. 11. 1895.
48. — The Cell in Developement and inheritance (russ. Übers.). 1900.
49. — Experimental studies in Cytologie. Arch. f. Entwick.-Mechan. Bd. 12 und 13. 1901.
50. Zimmermann, K. W., Beiträge zur Kenntnis einiger Drüsen und Epithelien. Arch. f. mikrosk. Anat. Bd. 52. 1898.

Aus dem histologischen Laboratorium zu Helsingfors.
(Prof. Rud. Kolster.)

ÜBER DIE ENTWICKELUNG DER EPIDERMISFIBRILLEN IN DER MENSCHLICHEN SOHLENHAUT.

ANHANG: DIE BIZZOZEROSCHEN KNÖTCHEN

VON

Y. MEURMAN,
HELSINGFORS.

Mit 3 Textfiguren und 20 Figuren auf den Tafeln 13/16.

Seinen Aufsatz: „Über Epithelfasern in der Oberhaut der Daumenschwiele bei Rana fusca“ beendigt A. Nussbaum mit der Äusserung, dass über die Entstehung der Bizzozeroschen Knötchen, der Ranvierschen Fibrillen und der Herxheimerschen Fasern nur die Untersuchung einer hinreichend grossen Serie embryonalen Hautmaterials Aufschluss bringen kann. Demgemäss wurde die Frage auch zur Untersuchung in dem histologischen Laboratorium zu Helsingfors genommen, dessen Vorsteher, Professor Dr. Rud. Kolster, mir die Bearbeitung überliess, und seine Sammlung menschlicher Embryonen zu meiner Verfügung stellte. Ich bin ihm nicht nur hierfür, sondern auch für die wohlwollende Leitung und das grosse Interesse, mit dem er mir stets beigestanden, meine aufrichtigste Dankbarkeit schuldig.

Fibrillen und Interzellularbrücken im Epidermisgewebe sind schon seit vielen Jahren ein Gebiet für verschiedenartige Untersuchungen gewesen. Diese haben doch hauptsächlich die Epidermis der Erwachsenen behandelt, und bis zur neuesten Zeit sind systematische Untersuchungen über die Entstehung der faserigen Struktur sehr spärlich gewesen. Von diesen ist besonders diejenige Studničkas zu nennen, der sich mit der embryonalen Oberhaut der Vertebraten beschäftigt, darunter auch einige menschliche Föten berücksichtigt hat. Ich hoffe doch, dass auch meine Befunde zur Klärung der Frage dienen und etwaige noch nicht hervorgehobene Data zeigen werden.

Ich bediente mich fast ausschliesslich der Sohlenhaut und zwar menschlicher Föten von 7, 12, 19, 22, 25, 27, 30 cm Länge, eines Neugeborenen und eines Erwachsenen, die alle in 10%igem Formol fixiert waren. Die ca. 1 cm langen und 3—4 mm breiten Hautstückchen wurden nach Durchgang steigender Alkohole (60 bis 100%) in reines Chloroform gebracht oder in ein Gefäss, wo sie aus absolutem Alkohol in Chloroform sanken und darauf in reines Chloroform. Dann wurden sie in eine Mischung von Chloroform und Paraffin (1:3—4) übergeführt, wo sie ungefähr 20 Minuten verweilten, darauf in reines Paraffin von 52° C Schmelzpunkt, wo sie eine halbe Stunde bis 40 Minuten lagen. Trotz dieser kurzen Behandlung wurden einige Stücke ziemlich hart.

Die Dicke der Schnitte wechselte von 2—5 μ, die häufigste war 3—4 μ, aus technischen Gründen doch etwas vom Alter abhängig. Schnitte von 5 μ sind schon für viele Zwecke zu dick. Doch ist es hervorzuheben, dass es vorteilhaft ist, Schnitte verschiedener Dicke zu verfertigen. Das ausschliessliche Studium der dünnen kann zu einer unrichtigen Auffassung führen, indem man glauben könnte, dass es nicht mehrere Zellen durchziehende Fibrillen gäbe. Zu dicke werden entweder ungleich gefärbt oder können das Bild verwischen.

Die Schnittrichtung war senkrecht zur Oberfläche (Vertikalschnitte) oder parallel derselben (Tangentialschnitte). Besonders die letzteren wurden in Serien angefertigt. Ich will bemerken, wie auch schon Rosenstadt (34), dass die Tangentialschnitte ganz notwendig für die richtige Auffassung sind, und doch scheinen sie verhältnismässig wenig angewandt worden zu sein. Ihre Notwendigkeit wird namentlich durchs Studium der obersten abgeplatteten Zellenlagen bewiesen, von denen man kein klares Bild an Vertikalschnitten erhält.

Die Präparate wurden nach der Kromayerschen (17) und Unnaschen (47) Färbemethode gefärbt, neben einigen

Kontrollpräparaten, die vorwiegend mit Hämatoxylin und van Giesonscher Mischung behandelt wurden. — Statt des Methylvioletts 6 B, das Kromayer anrät, habe ich mit gutem Erfolg eine gesättigte Lösung von Methylviolett 2 B benutzt. Die Schnitte verweilten in Methylviolett-Anilinwassermischung gewöhnlich 4 Minuten. Die Dauer der Jodierung war 20 Sekunden bis 1 Minute. Zur Differenzierung wurde Anilinxylol 1:4 und 2:3 benutzt, je nach der Dicke der Schnitte und der Dauer des Jodierens. Die Farbe haftet nämlich um so energischer dem Gewebe an, je länger das Jodieren währt, und es ist demnach nicht vorteilhaft, zu lange mit Jod zu beizen. Auch ist das Haften der Farbe von der Schnittdicke abhängig und zwar so, dass es sogar unmöglich wird, an dicken Schnitten eine gewisse Grenze der Abfärbung zu überschreiten. Bei der Farbenentziehung habe ich bemerkt, dass sich die Epidermis an der Seite des Coriums leichter entfärben lässt, und so erhält man an etwas dickeren Schnitten (besonders beim Neugeborenen und dem Erwachsenen) ungleich gefärbte Zellenlagen. Trotz dieser kleinen Schwierigkeiten stellt man doch leichter nach der Kromayerschen als nach der Unnaschen Methode gelungene Präparate dar. Jene Methode habe ich sowohl mit als ohne Vorfärbungen angewandt. Diese wurden besonders mit Alauncarmin gemacht. Sehr schöne und gelungene Bilder lieferten auch diejenigen mit Magnesiacarmin, Safranin und Hämatoxylin.

Beim Färbeverfahren nach Unna (47) habe ich von seiner Wasserblau-Orcein-Mischung 10 Tropfen, von der Eosinlösung (in 80%igem Alkohol) 15—20 Tropfen und der Hydrochinonlösung 5 Tropfen gemischt. Mit der Mischung wurden die Schnitte nur 5 Minuten behandelt; dagegen, wie Unna anrät, mit Safraninlösung 10 und Kaliumbichromatlösung 20 Minuten. Trotz der rechten Mischung hat dieses Färbverfahren doch eine grosse Neigung zum Misslingen (vgl. Biach: Monats-

hefte f. pr. Derm. Bd. 49, 1909. S. 191). Die Differenzierung mit dem Alkohol abs. erweist sich als sehr schwer. Dieser darf nicht zu lange einwirken. Ich habe sehr schöne Präparate mit guten Kontrastfärbungen der Fibrillen und des übrigen Protoplasmas von jüngeren Embryonen (12, 19, 22 cm) erhalten, dagegen ist die Färbung weniger oft an den älteren Embryonen gelungen und noch schlechter beim Neugeborenen. Die gelungenen Präparate ergaben aber ausgezeichnete Bilder.

Embryo von 7 cm Länge.

Zur Untersuchung wurden nur vertikale Schnitte angewandt, welche nur nach Kromayer gefärbt waren. — Die Epidermis der Planta ist aus 2—3 Reihen von Zellen gebildet. Die Basalzellen sind unregelmässig kubisch, zum grössten Teil von den runden oder ovalen Kernen ausgefüllt. Gegen das Corium sind sie durch eine gleichmässige, ununterbrochene, schmale Linie begrenzt. Diese ist dunkler gefärbt als der Zellkörper. Beim Drehen der Mikrometerschraube kann sie teilweise verschwinden und an ihrer Stelle strecken sich stellenweise kurze, unregelmässige, plasmatische Fortsätze ins Corium. Zwischen den Basalzellen sieht man bald gar keine Grenzen, bald eine dünne Linie, bald Lücken, die von breiteren oder schmäleren plasmatischen Zellverbindungen durchzogen sind. Der Inhalt der Zellen ist plasmatisch (Studnička), färbt sich nach Kromayer nur wenig. Von etwaiger Struktur kann man kaum sprechen, doch sind zuweilen unregelmässige netzähnliche Verdichtungen zu sehen.

Die Zellen der oberen Reihe bzw. Reihen sind in tangentialer Richtung etwas länger, bläschenförmig und haben den Hauptteil ihres färbbaren Plasmas an den Wänden, so dass der Raum um den Kern leer erscheint. Er enthält wahrscheinlich Flüssigkeit, nach Ide (12) auch Glycogen, nach Studnička (42) „eine Anhäufung von Flüssigkeit und vielleicht

auch anderer Stoffe". Jedenfalls entbehrt er jeglicher Struktur, kann doch von einigen Plasmabälkchen durchzogen sein, welche den Kern mit gegenüberliegender Wand verbinden. Die dünnen Scheidewände sind aneinandergrenzenden Zellen gemeinsam; nur da, wo drei Zellen aneinanderstossen, sieht man zuweilen eine dreieckige Lücke. Als Andeutungen der späteren interzellularen Verbindungen dürfen wohl die dunkleren Punkte hier und da an den Wändenquerschnitten angesehen werden. Von der Oberfläche betrachtet, können im dünnen Plasma ganz vereinzelter Zellen nur einige grössere Maschen von ähnlichem Netzwerk wie in den Basalzellen wahrgenommen werden, grösstenteils ist es auffallend hell und hat keine regelmässige Struktur. Im Gegensatz zu den Basalzellen sind die Kerne hier mit ihrem grösseren Diameter in tangentialer Richtung gelagert.

Embryo von 12 cm Länge.

Ausser der Vertikalschnitte bediente ich mich auch in Serien gefertigter Flächenschnitte, welche so tangential als möglich geschnitten waren. Färbung nach Kromayer und Unna.

Die Zellen sind gewöhnlich in fünf Reihen übereinandergelagert (Fig. 1). Die Basalzellen sind beinahe gleich denjenigen des 7 cm langen Embryos. In manchen von diesen gibt es einige Bälkchen im Basalteil des Plasmas, zuweilen läuft auch eine Faser dem Zellrande entlang. Die Bälkchen im basalen Teil der Zellen zeigen sich an den Flächenschnitten als Pünktchen oder Fragmente. Im allgemeinen sind sie nicht sehr deutlich, weil sie sich nur schwach färben und das ganze Plasma der Basalzellen ziemlich stark die Farbe festhält. Die Interzellularräume sind enge Spalten von breiteren oder schmäleren plasmatischen Zellverbindungen durchzogen.

Die beinahe ununterbrochene Begrenzungslinie gegen das

Corium ist sehr deutlich. Diese besteht ganz sicher aus der unteren Fläche der Basalzellen, welche hier wahrscheinlich beinahe lückenlos miteinander zusammenhängen. Dass sie innig mit den Basalzellen zusammenhängt ist auch von Branca (4) konstatiert: „Accidentellement séparé du chorion l'épiderme emporte généralement avec elle la membrane basale." Von den oberen Zellen sind die Basalzellen gewöhnlich nicht durch einen Interzellularraum getrennt.

Die oberen Zellen, mit Ausnahme der oberflächlichsten, haben die Gestalt etwas abgeplatteter Bläschen ohne sichtbaren Inhalt. Manchmal vereinigen spärliche zarte Bälkchen die obere und die untere Wand miteinander. Der Kern ist wandständig am häufigsten an der oberen Wand (Ide [12]). Entweder ist er nicht an der gegen das Zellinnere gekehrten Seite von Plasma bedeckt oder ist dieses nur als sehr dünne eben sichtbare Lage vorhanden. Nur wo ein Protoplasmabälkchen sich befestigt, findet sich eine geringe Anhäufung. In der Plasmawand der Zelle sehen wir ein mehr oder weniger regelmässiges Netzwerk, mit dichten polygonalen Maschen und hervortretenden Knotenpunkten (Fig. 2). Die gemeinsamen Zellenwände (die Grenzschicht) enthalten „Brücken", welche meistens dünnen fadenförmigen Gebilden gleichen, zuweilen aber auch sich als breitere dunkelgefärbte Züge darstellen. Sie gleichen häufig einer Strickleiter.

Dieses ist somit beinahe dieselbe Struktur, welche Ide (12) an Zellen von 3—6 Monate alten Kalbsföten beschrieben hat und für reticuliert hielt. Foa (8) behauptet, dass diese Struktur nicht reticuliert wäre, sondern von lamellenförmigen Interzellularbrüchen herrühre. Dieser Anschauung schliesst sich auch Studnička (42) an, der die Pelliculen (Zellmembranen) strukturlos erklärt. Retterer (31, 32, 33) spricht von einer reticulierten Struktur.

Wenn der Schnitt die gemeinsame Zellwand (die Grenz-

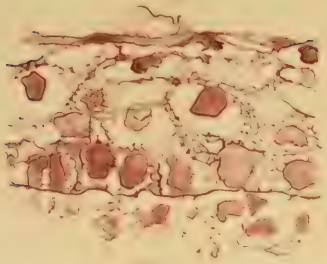

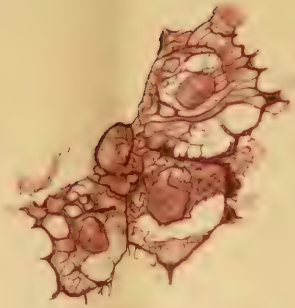

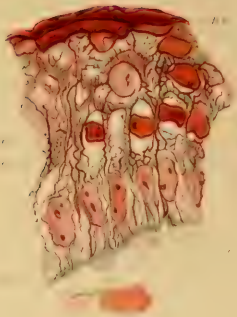

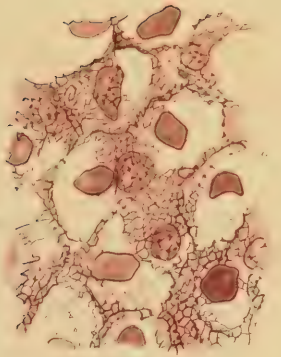

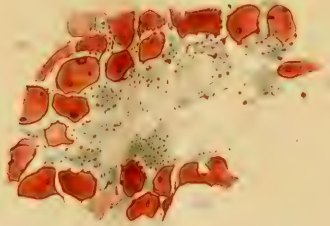

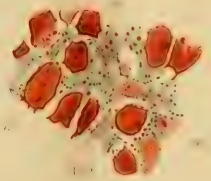

schicht) parallel mit deren Flächen getroffen hat, sieht man das oben beschriebene Netzwerk (Fig. 2). Gewöhnlich ändert sich das Bild nicht, obgleich die Blickebene mit der Mikrometerschraube durch die ganze Grenzschicht geschoben wird. Dieses Verhalten entspräche gut der Anschauung Foas (8), nach welcher die „Intercellularräume" in der jungen Epidermis von Alveolen gebaut wären. Es scheint doch wahrscheinlich, dass diese Alveolenwände nur einen mehr differenzierten Teil des Protoplasmas darstellen.



Textfigur 1.

Textfigur 2.

Ihren rundlichen Querschnitt erhalten die Brücken später nach Schulze (39), Foa (8) und Schubotz (38) so, dass die Alveolenwände in ihrer Mitte platzen und nur da, wo sie zusammenstossen, bestehen bleiben (vgl. Textfigur 1 a und b).

Schnitt a geht durch die Alveolenwände, im Schnitt b sind diese geplatzt und das vorher in ihnen enthaltene Plasma zieht sich zu den bleibenden Brücken zusammen, welche erst einen dreieckigen, dann allmählich einen rundlichen Querschnitt zeigen.

Derselbe Vorgang könnte aber auch zu einem wahren Netzwerk an der Oberfläche der Zellen führen. Textfig. 2 a stellt einen Querschnitt des „Interzellularraumes" dar.

Nach dem Platzen (b) sehen wir die Querschnitte der Netzfäden an der Oberfläche der Zelle. Diesem entsprechende Bilder sind auch beobachtet worden. Dieses Netzwerk, welches später noch weiteren Veränderungen ausgesetzt wird, scheint nach unseren Beobachtungen eine Zeitlang, nach diesen Bildern zu urteilen, auf der Zelloberfläche zu bestehen, so dass man wohl Ide (12) wenigstens teilweise recht geben muss. Studnička (42) will freilich ein solches Netzwerk nicht anerkennen und erklärt, indem er auf Foa (8) zurückweist, die Pelliculen (Zellmembranen) strukturlos.

Wahre Interzellularräume, welche mit besonderem Inhalt einzelne Zellen scharf abgrenzten, liegen nicht vor, sondern eine Art plasmodialen Gewebes, welche Auffassung sich derjenigen Retterers (31) nähert, welcher sich wie folgt äussert: „Il me semble que la substance intercellulaire est aussi vivante, aussi active que les cellules cornées (= épidermales), dont elle représente la zone cortiale fusionnée avec les zones analogues des cellules voisines."

Manche Autoren erwähnen das leere Aussehen der embryonalen Epidermiszellen über der Schicht der Basalzellen. Ide (12) sagt, dass der Raum wenigstens im frischen Zustande mit Glycogen gefüllt sei. Retterer (31) hat da eine granulierte Struktur mit Gentianaviolett und Thionin gefunden, nennt diese Hyaloplasma und junges Protoplasma (33), welchem er das Vermögen, neues Plasma mit deutlicher Struktur zu erzeugen, zuschreibt. Er glaubt z. B., bei einer Zellteilung die Entstehung einer Zellwand aus dem Hyaloplasma gesehen zu haben. Studnička (42) dagegen hat hier keine Struktur gesehen (nicht zu verwechseln mit seinem Endoplasma). Auch ich habe in diesem Raum keine Struktur nachweisen können, abgesehen von einigen zarten Protoplasmabälkchen, welche in verschiedener Richtung oder anostomosierend ihn durchziehen können.

Aufwärts werden die Zellen immer etwas mehr abgeplattet.

Je näher der Oberfläche die Zelle sich befindet, desto mehr centrale Bälkchen enthält sie. In vereinzelten Zellen habe ich sogar ein Band von parallelen, Fibrillen ähnlichen Bälkchen gefunden (Fig. 3). Einige Zellen dicht unter der Lage derjenigen mehr homogen gefärbten sind leer und auffallend gross.

Die noch kontinuierliche oberste dünne Lage ist von sehr abgeplatteten, stark gefärbten Zellen zusammengesetzt, an den Flächenschnitten sieht man das verdichtete Protoplasma in breitere radiale oder parallele Streifen geordnet (Fig. 3). Von den oberflächlichen Zellen schuppen viele ab. Dies geschieht so, dass ihre Ränder sich abheben und sie somit eine Schälchen ähnliche Gestalt annehmen. Manche von den letztgenannten haben einen hellen, wenig gefärbten, fein granulierten homogenen Inhalt.

Die abschuppenden und die darunter gelegenen Zellen mit ihrem verdichteten Inhalt entsprechen der epitrichialen Schicht. Diesen Namen hat Welcker (cit. nach Bowen [3]) als Analogon auch für die oberflächliche abschuppende Schicht des menschlichen Embryos benutzt, nachdem er vorher beim Embryo des Bradypus die Lage über den sich entwickelnden Haaren Epitrichium genannt. Bowen (3) hat sie bei den menschlichen Embryonen eingehend untersucht. Nach ihm ist sie eine distinkte histologische Zellschicht, welche im Alter von 2—3 Monaten entsteht und gewöhnlich im sechsten Monat verschwindet. Die analogen Zellen entwickeln sich später zu den eigentlichen Hornzellen.

Embryo von 19 cm Länge.

Die Epidermis (Fig. 4) besteht aus 7—8 Zellreihen. Die Grenze der Basalzellen gegen das Corium ist nicht viel geändert. An den nach Unna gefärbten Präparaten ist ihr Protoplasma blau. Der Farbenton akzentuiert sich gegen die Zellbasis, so dass die höchste Intensität gerade am Zellrande erreicht wird.

Dieser präsentiert sich somit als eine dünne Linie. Die Veränderung der Intensität geschieht innerhalb einer ziemlich schmalen Zone. Diese färbt sich auch mittels Kromayerscher Färbemethode dunkler als das übrige Protoplasma. Diese Ergebnisse sprechen auch zugunsten unserer schon oben angeführten Anschauung, dass es sich hier nur um eine verdichtete Randzone der Basalzellen handle, nicht um einen besonderen, mehr oder weniger selbständigen Gewebsteil.

Gewöhnlich sind die Basalzellen deutlich voneinander getrennt mittels verschieden breiter Interzellularräume. Auch die Breite der sie durchziehenden Protoplasmaverbindungen wechselt. Der Basalteil der Zelle ist breit, dann verjüngt sie sich etwas, um am unteren Pol des Kernes wieder zuzunehmen. Die Kuppe zeigt eine seichte Krümmung. Das Färbeverfahren Unnas ist bei den Basalzellen dem Studium der Struktur günstig, weil dies den Kontrast der Fibrillen gegen das übrige Protoplasma hervortreten lässt. Mittels der Färbung Kromayers werden die Fibrillen nur durch den stärkeren Farbenton unterschieden und dadurch die zarten, in der Entstehung begriffenen leicht übersehen.

Der Kern füllt den grössten Teil der Zelle aus. An seinen Seiten bildet das Protoplasma nur eine ganz dünne Zone, an der Kuppe und besonders an der Basis finden sich beträchtlichere Mengen. Von dessen blauer Farbe heben sich einige braunrote Fibrillen ab. Dem Zellrande entlang verläuft oft eine wellige Fibrille, die an der Coriumgrenze beginnt und sich an der Kuppe in die folgende Zelle fortsetzt. Von der Basis ziehen einige zum unteren Pol des Kernes, wo sie entweder abgeschnitten sind oder sich leicht beugend aus dem Gesichtsfelde verschwinden. Wenn der Schnitt den Kern nicht getroffen, sieht man sie häufig die ganze Länge der Zelle hindurch. Mitunter stellen sie schöne parallele, leicht wellige Gebilde dar, häufig aber vereinigen sie sich unter spitzen Winkeln, um

eventuell wieder auseinander zu laufen. So scheint z. B. eine Randfibrille sich bisweilen in zwei bis drei andere zu teilen. Seltener läuft eine Fibrille durch eine seitliche Protoplasmaverbindung zur nebenliegenden Basalzelle, um dort ihre Richtung aufwärts fortzusetzen.

Die Fibrillen beginnen entweder vom Basalrande oder etwas höher. Die Randfibrillen könnten mit der Kernmembran verwechselt werden, was aber bei einiger Aufmerksamkeit vermeidbar ist.

An Tangentialschnitten (Fig. 5 und 6) sieht man im basalen Teil der Zelle unregelmässig verstreute Punkte oder kurze Fragmente, Querschnitte resp. Schrägschnitte der Fibrillen. Wenn der Schnitt durch die Zellmitte gegangen, bilden sie in der dünnen Protoplasmaschicht um den Kern einen Ring. An der Kuppe laufen sie wieder auseinander.

Betreffend die Fibrillen der Basalzellen will ich noch erwähnen, dass sie relativ spärlich sind, auch habe ich sie nicht in allen Zellen gefunden. Soweit mir bekannt, finden sich nur wenige Angaben über die Fibrillen in den embryonalen Basalzellen. Ide (12), der 3—6 Monate alte Kalbsföten, und Retterer (31), der den Huf des Pferdeembryos untersucht hat, sprechen von einem mehr oder weniger homogenen, mit Granula versehenen Protoplasma. Auch Studnička (42), der neuerdings sehr eingehend u. a. die Entwickelung der Säugetieroberhaut erforscht hat, hebt besonders hervor, dass „im Unterschied zu der fötalen Epidermis" die „Tonofibrillen" bereits in den Basalzellen der fertigen Epidermis vorhanden sind. Nur Tischutkin (44) erwähnt sie indirekt, indem er in einzelnen Fällen Übergang der Fibrillen aus der tiefsten Lage der Malpighischen Schicht in das darunterliegende Bindegewebe beobachtet haben will.

Die Zellen der Reihe über den Basalzellen gleichen in vielen Beziehungen denjenigen des 12 cm langen Embryos.

Sie sehen leer aus und besitzen zuweilen in diesem Raum spärliche zarte Trabekeln, die eine rötliche Farbe angenommen haben (nach Unna) (Fig. 4 und 7) oder dickere und besser gefärbte, mehr oder weniger zackige Fibrillen. Die Trabekeln sind nach Studnička (42) die ersten Tonofibrillen (vgl. Embryo 12 cm). Der grösste Teil des Protoplasmas ist wandständig. Dessen Oberfläche zeigt nicht die regelmässige reticulierte Struktur wie früher. Von den eigentlichen Maschen sind nur vereinzelte zurückgeblieben. Weitaus die meisten sind zerrissen und die Fragmente ordnen sich zu zackigen Fibrillen (Fig. 7). Obgleich die Verlaufsrichtung beträchtlich wechselt, ist die aufwärtsstrebende doch die häufigste.

An den Präparaten nach Unna sind die „Interzellularräume" oder die Grenzschichten bläulich, wie das Protoplasma der Basalzellen. Deshalb ist die obere Grenze der letztgenannten schwierig zu unterscheiden. Die quer durchziehenden Brücken sind dunkel rotbraun. Flächenschnitte durch die Grenzschicht zeigen die Brückenquerschnitte so gut wie ausschliesslich als rotbraune Punkte ohne Verbindungen in blauer Umgebung (Fig. 8, Gr″).

Der grosse Unterschied im Habitus der Basalzellen und dem der nächst oberen Reihe zwingt uns die Frage auf, wie diese Veränderung zustande gekommen. So eine grosse Höhle kann sich doch nicht bilden, ohne dass ein Zwischenstadium vorkommt. Als solche betrachte ich Bilder, welche zuweilen an schräggefallenen Tangentialschnitten zur Beobachtung kommen. Die Basalzellen haben um den Kern nur eine dünne Protoplasmazone und sind miteinander durch radiale plasmatische Verbindungen vereinigt (Textfig. 3 a).

Die Zellen, die im Begriff sind, sich zu bläschenförmigen Zellen zu verwandeln, zeigen aber zuweilen radiale, von der Kernperipherie ausgehende Protoplasmazüge, die nicht direkt zur Peripherie des benachbarten Kernes, sondern zu einer

schmalen Protoplasmazone zwischen den zwei Kernen ziehen (Textfig. 3 b, vgl. auch Fig. 6). Manchmal kann diese „abgesonderte" Protoplasmazone, die bleibende Grenzschicht, beinahe einen geschlossenen Ring um den Kern bilden. Es treten somit Alveolen auf, die den Protoplasmaleib in zwei Teile sondern; den perinuclearen und den für zwei Kerne gemeinsamen (die Grenzschicht). Der letzte vergrössert sich rasch auf Kosten des ersteren. Dabei rücken die Fibrillenquerschnitte von der Kernperipherie längs der radialen Verbindungsbrücken zur Grenzschicht. Schliesslich sind der Hauptteil des Protoplasmas sowie die meisten Fibrillen wandständig geworden



a. b.

Textfigur 3.

und die oben beschriebene Grenzschichtstruktur mit ihren gefärbten Brücken aufgetreten[1]).

Diesen Vorgang, glaube ich, darf man nicht mit der Endoplasmasonderung Studničkas (42) verwechseln. Nach ihm soll eine innere Membran in der Zelle entstehen, die das Protoplasma in zwei besondere Plasmaarten, eine innere hellere und locker gebaute, und eine äussere mehr differenzierte sondert. Vom Endoplasma würde später auch neues Exoplasma gebildet. Ide (13), der früher auch die Hufanlage studierte, hat etwas Ähnliches wahrgenommen, ohne grösseres Gewicht darauf zu legen. Retterer (31) sieht in seinem „halbflüssigen Hyaloplasma" feine Granulationen und Filamente, die, vom wandständigen Plasma ausgehend, allmählich ver-

[1]) Der entsprechende Vorgang ist schon an den früheren Stadien zu beobachten.

schwinden. Die „Lignes refringentes“ (die Grenzschicht) dagegen sind nach ihm ein Resultat von der Aneinanderlagerung des peripheren reticulierten Protoplasmas der Zellen.

Eine Abgrenzung des Endoplasmas zu konstatieren ist mir nie gelungen. Weder mit der Unnaschen noch mit der Kromayerschen Methode habe ich ein besonderes Endoplasma nachweisen können. Zwar habe ich zarte Trabekeln oder sogar Fibrillen (vgl. oben; auch Studnička) im „leer aussehenden Raum“ gesehen, aber ihr Charakter, obgleich sie zuweilen schwächer gefärbt sind, ist durchaus derselbe wie der des übrigen färbbaren Protoplasmas. Es ist möglich, dass der centrale Teil weniger differenziert resp. mehr aktiv ist, doch sind diese zwei besonderen Plasmaarten nirgends an meinen Präparaten zu sehen. Der Kern, der nach Studnička vom Endoplasma umgeben ist, liegt einer Höhlenwand an und ist wenigstens an dieser Seite im Kontakt mit dem differenzierten Protoplasma.

Beim Vorschreiten der Zellen gegen die Hautoberfläche werden sie mehr und mehr abgeplattet (vgl. Fig. 7). Schon die obersten Reihen der nicht verhornten Epidermis bestehen aus polyedrischen, im Schnitt öfters fünfeckigen Zellen. Die Mitte, die den Kern umschliesst, ist dicker. Hand in Hand mit der äusseren geht auch eine innere Gestaltsveränderung vor sich. Es scheint als ob das Protoplasma von den Zellwänden aus centralwärts zunähme, wodurch sich der „leer aussehende Raum“ um den Kern vermindere (vgl. Fig. 8, 9, 10). Gegen ihn begrenzt sich das Protoplasma scharf. Färberisch verhält es sich anders als das der Basalzellen. Sowohl an den nach Unna als nach Kromayer behandelten Schnitten ist es hell, im ersten Falle schwach bläulich, im zweiten etwas rötlich. In den oberen Zellen ist die Grundfarbe etwas dunkler, was wohl von der hier dichteren Beschaffenheit abhängt. Der perinucleare Raum verkleinert sich in diesen Zellen, so dass

er entweder nur als ein schmaler Spaltraum hervortritt oder auch ganz verschwunden ist, wodurch das Protoplasma direkt der Kernmembran anliegt. — Es mag bemerkt werden, dass, obgleich der Kern in den mittleren Zellenlagen eine grössere Neigung als in den übrigen zu schrumpfen hat, der ganze perinucleare Raum doch wohl nicht auf diesen Vorgang zurückgeführt werden darf.

Im hellen Zelleninhalte sind die Fibrillen eingebettet (Fig. 9 und 10). In den bläschenförmigen Zellen der mittleren Schicht waren sie öfters als Fragmente zu sehen. Nun aber gelingt es, um so längere Strecken derselben auf einmal zu sehen, je dicker die Protoplasmazone im Zellinneren ist. So können sie zuweilen von den unteren zu den oberen „Interzellularbrücken" verfolgt werden (Fig. 7). Die verschiedene zu beobachtende Länge beruht darauf, dass sie nicht genau vertikal verlaufen und besonders in den oberen Zellenlagen mehr und mehr von dieser Richtung abweichen. Weil die Zellen nicht genau übereinander gelagert sind, schlagen die nach der Oberfläche strebenden Fibrillen schrägere Richtungen ein (Fig. 9). In den oberen platten Zellen bekommen sie somit beinahe einen transversalen Verlauf. Daraus erklärt es sich, warum man an Vertikalschnitten äusserst selten Fibrillen beobachtet, die diese Zellen ganz durchziehen.

Die einzelnen Fibrillen ordnen sich der Oberfläche zu mehr und mehr parallel an (Fig. 10). Es scheint, als ob wenigstens in den höheren Schichten die eigentlichen Anastomosen spärlich wären. Fibrillen können einander angelagert sein oder sich in spitzen Winkeln vereinigen (vgl. in den Basalzellen). Es ist wahrscheinlich, dass auch diese Bildungen sich später in entsprechende Fibrillen spalten.

An Tangentialschnitten (Fig. 9) stellen die Fibrillen sich in den nicht abgeplatteten Zellen als kürzere Fragmente und Querschnitte, seltener eine Strecke tangential verlaufend dar.

In den abgeplatteten dagegen (Fig. 10) sind zuweilen durch die ganze Zelle ziehende parallele Fibrillen zu sehen. An günstigen Zellen habe ich z. B. eine tangentiale „Fibrillenlamelle", d. i. ein abgeplattetes Fibrillenbündel, quer durch die Zelle über den Kern ziehen sehen und beim Drehen der Mikrometerschraube noch zwischen dieser und dem Kern ein zweites, deren Fibrillen die Verlaufsrichtung des ersten kreuzte. Das häufigste Bild aber ist das, wo die Fibrillen unter sich parallel eine Strecke weit von der Grenzschicht verlaufend sich in das ziemlich unanalysierbare Geflecht um den Kern verlieren. Dieser Wirrwarr entsteht dadurch, dass verschiedene Fibrillenlamellen[1]), nicht nur aus dem dünnen Randgebiete, sondern auch von der unteren Zellenwand kommend, sich in verschiedenen Richtungen kreuzen. Die meisten Kreuzungen müssen in der Nähe des Kernes liegen, weil der centrale Teil der Zelle für die meisten Systeme gemeinsam ist. Die häufigen Querschnitte (Fig. 10), die sehr deutlich an den nach Unna gefärbten Präparaten hervortreten, rühren davon her, dass die Fibrillen auch auf der oberen und unteren Wand, ehe sie sich den Verhältnissen des centralen Zellkörpers anpassen, parallel in beinahe vertikaler Richtung die Zellperipherie durchziehen.

Fibrillen in der embryonalen Oberhaut sind schon von früher bekannt, aber über ihre Gestalt und ihren Verlauf herrschen sehr divergierende Ansichten. Ide (12) spricht nur von einer reticulierten Struktur und betrachtet sie als Teile der Zellmembran. Später (13) erklärt er die fibrillenähnlichen Gebilde (Fibres unitives de Renaut) für besonders dicke Trabekeln, die mittels zarteren verbunden seien. Er hebt hervor, dass nur die dünnen Schnitte wahre Bilder liefern. Vom oben Geschilderten ist es verständlich, dass man leicht an

[1]) Die meisten Bündel in den abgeplatteten Zellen sind mehr oder weniger lamellenartig. Es ist eine notwendige Folge des Plattwerdens, weil nur so die Bündel in der dünnen Zone über und unter dem Kern Platz finden können.

dünnen Schnitten nur Fragmente der unregelmässigen embryonalen Fibrillen zu Gesicht bekommt, wenn man nicht auf das wandständige Protoplasma achtet. Unna (45) sieht nicht Fibrillen in der embryonalen Epidermis. Rabl (26) hat im Zahnfleisch eines 5 Monate alten menschlichen Fötus Fibrillen gefunden. Retterer (31) erwähnt reticulierte Filamente. In einem späteren Artikel (33) will er betonen, dass die feineren Anastomosen zwischen den gröberen Fibrillen sich nicht mit der Kromayerschen Methode färben lassen und hielt fest am reticulierten Bau des Cytoplasmas. Tischutkin (44), der Föten von Rind, Hammel und Schwein untersuchte, hat dagegen Fibrillen gefunden, die durch mehrere Zellen verlaufen. Ausserdem unterscheidet er dickere periphere und dünnere centrale Fibrillen. Kromayer (20) gibt ein Bild vom Neugeborenen mit deutlichen Fibrillen. Branca (4) hat beim Hühnerembryo nur in der Eischwiele, aber dort wirkliche, nicht anastomosierende intrazellulare Fibrillen gefunden. Studnička (42) hat deren Entstehung verfolgt. Nach ihm ordnet sich das Morphoplasma in feste Balken, in den Druckverhältnissen entsprechenden Richtungen. In oder aus diesen differenzieren sich vom gewöhnlichen Morphoplasmareticulum ziemlich abstechende „Tonofibrillen", die „ganz sicher den sogen. Protoplasmafasern der späteren Zellgenerationen entsprechen". In seiner schematischen Figur 6 bildet er sie ab. Der Verlauf ist ziemlich gerade aufwärtsstrebend durch die Zellen und deren Zwischenräume gegen die Hautoberfläche.

Ich habe schon oben beschrieben, wie der grösste Teil des Protoplasmas beim Übergang von den Basalzellen zu den überliegenden Zellen sich gegen die Wände zieht, wobei die interzellularen Räume verschwinden. Ich habe auch schon auf das tinktorielle Verhalten des Grenzschichtplasmas, das dem der Basalzellen erheblich gleicht, hingewiesen. Es geht somit hervor, dass der Inhalt der sogen. Interzellularräume — dieser

Name ist hier nicht ganz korrekt — nichts anderes ist, als wahres und zwar lebendes Protoplasma. Ich will hier noch auf den früher von mir citierten Satz Retterers verweisen. Im Grenzschichtplasma entwickeln sich die Interzellularbrücken, die, wie es vom früher Angeführten ersichtlich sein dürfte, nicht genau den gegenseitigen Verbindungen der Basalzellen entsprechen.

Das Grenzschichtplasma ist in der mittleren Zellschicht (Fig. 9) als eine ziemlich breite Zone vorhanden. Diese ist von den etwa zylinderförmigen Brücken quer durchzogen. In den entsprechenden Zellen sehen wir innerhalb der Grenzschicht nur sehr spärlich helles Plasma (vgl. oben). Wenn man nicht die fortsetzende Fibrille sieht, enden die Brücken gegen den perinuklearen Raum wie quer durchschnitten. Die meisten stehen wohl in Verbindung mit je einer zugehörigen Fibrille, obgleich dies nicht immer zu sehen ist. Wenn aber der Schnitt den Randteil der Grenzschicht tangential getroffen, ist es öfters der Fall. Geht er dabei durch deren Mitte, so sehen wir nur die Brückenquerschnitte regelmässig auf einem blaugefärbten Grunde verstreut (Unna, Präp.). Die reticulierte Struktur Ides ist hier nicht mehr sichtbar.

Gleichzeitig mit dem Vorschreiten der Zellen gegen die Oberfläche verjüngt sich die Grenzschicht (Fig. 9). Wo der perinukleare Raum sich vermindert, sieht man das Grenzschichtplasma als ein dunkleres Band das übrige Plasma zweier Nachbarzellen scheiden. An den nach Kromayer gefärbten Schnitten ist die Grenzschicht mitunter seitlich von einer haarfeinen Linie, die die Brückenenden unter sich verbindet, begrenzt. Hier sieht man oft deutlich, wie die Fibrille die Brücke fortsetzt. Letztere besitzt die Form eines kurzen, quer abgeschnittenen Stäbchens, das etwas kürzer als die Brücke der unteren Lagen ist. Ihre Dicke ist grösser als die der Fibrillen.

Zwischen den abgeplatteten Zellen (Fig. 10), wo die

Fibrillen annähernd tangential verlaufen, ist die Grenzschicht noch schmäler, mitunter sogar linienförmig. An den nach Unna behandelten Schnitten gleicht diese einer Blaustiftlinie, auf welcher die noch mehr verkürzten rotbraunen Brücken sitzen. Sie haben nun die Gestalt eines Ovals oder eines Punktes. Die Fibrillen verlassen diese zu beiden Seiten parallel. Das ganze Gebilde gleicht einer längeren Linie, die von vielen kürzeren rechtwinklig geschnitten wird und an den Kreuzungsstellen Knoten besitzt.

In einigen Zellen beginnen seitlich von der Grenzschicht zwischen den parallelen Fibrillen helle Lücken aufzutreten. Sie sind manchmal auf beiden Seiten vorhanden. In solchen Fällen scheinen die Fibrillen einen leeren Raum zu durchziehen, der durch die dünne Grenzschicht halbiert wäre (Fig. 11). Diese kann in seltenen Fällen fehlen.

Im Jahre 1888 publizierte Ide (12) einen Artikel über Zellmembranen in der Malpighischen Schicht. Hier hielt er die Brücken für Verbindungen zwischen den Zellmembranen, in denen er die reticulierte Struktur sah. In seinem folgenden Artikel (13) geht er auf die Genese der Interzellularbrücken ein und kommt zum Resultat, dass sie sich aus punktförmigen Gebilden (points brillants des Autors) entwickeln. Er bildet von einem Hautcarcinom vier nebeneinander liegende Zellen ab (seine Fig. 13), wo die drei von mir beschriebenen Entwickelungsstadien der Grenzschicht auf einmal zu sehen sind (meine Fig. 8, 9, 10). Ich kann mich seiner Auffassung von der Brückenentwickelung nicht anschliessen. Es dürfte aus dem oben Angeführten hervorgehen, dass die Punktform gerade zuwider der Ideschen Anschauung ein späteres Stadium darstellt. Meine Verbindungslinie der Punkte wäre seine noch nicht gespaltene Zellmembran.

Rabl (26) hat am Carcinom der Unterlippe eine Verbindungslinie zwischen den Bizzozeroschen Knötchen gesehen,

die er als eine Doppelmembran der Zelle deutet. Sie ist offenbar dasselbe Gebilde, wie meine auf eine Linie reduzierte Grenzschicht welche ja auch wie eine Membran die Zelle einschliesst. Ihre Flächenansicht ist 1: an den nach Unna gefärbten Schnitten dunkler blaugefärbt als der innere Teil der Zelle (Fig. 12), 2: wird sie von dem letzteren auch dadurch leicht unterschieden, dass auf ihr dickere Querschnitte als die der Fibrillen verstreut sind, die Brückenquerschnitte, 3: an tangentialen Schnitten durch dieselbe sieht man ein dunkles Grundgewebe ohne zwischenliegende helle Schicht direkt in quergeschnittene Grenzschichten übergehen.

Unna (47 und 48) sieht in der Verbindungslinie einen kapillären Lymphraum und deutet die helle Zone daneben für die schwer färbbare Zellmembran. Die Bizzozeroschen Knötchen sind die wahren Zellbrücken. Bering (1) schliesst sich ihm an.

Neuerdings hat Rosenstadt (34) auch eine Deutung der Verbindungslinie gegeben. Sie wäre eine im Interzellularraum verlaufende Fibrille, die Knötchen aber Querschnitte anders verlaufender. Dagegen ist hervorzuheben, dass sich nie Fibrillen an den Flächenansichten der Grenzschicht zwischen den Brückenquerschnitten beobachten lassen.

Wie sind die Veränderungen im Protoplasma der Epidermiszellen zu deuten? Welches ist die Beziehung des hellen Protoplasmas und der Grenzschicht zueinander? Wie verhält sich das Fibrillengerüst zu den Plasmaveränderungen? Alle diese Fragen sind nicht ganz leicht zu beantworten. Sicher ist, dass wirklich bedeutende Formveränderungen in den Zellen vor sich gehen.

Warum die Basalzellen in der nächsten Lage bläschenförmig werden, wissen wir nicht. Sie ist aber für gewisse embryonale Stadien charakteristisch. Die Basalzellen sind voneinander mehr oder weniger getrennt, haben aber protoplas-

matische Verbindungen. In der Lage der bläschenförmigen Zellen sieht es aus, als sei das Protoplasma für verschiedene Kerne gemeinsam, als sei hier eine Art von Syncytium vorhanden. In den oberen Lagen beginnen die einzelnen Zellen sich wieder gegeneinander zu markieren. Die Aneinanderlagerung des Protoplasmas der verschiedenen Zellen ist somit ein sekundärer Vorgang. Doch lässt dieser Vorgang auch später sichtbare Marken zurück: eine für zwei Zellen gemeinsame Protoplasmazone, die Grenzschicht. Diese bildet sich zurück unter gleichzeitiger Zunahme des inneren helleren Zellprotoplasmas. Es scheint mir wahrscheinlich, als wüchse dieses auf Kosten jener. Später aber, wo die Grenzschicht scharf begrenzt ist (wo die haarfeine Begrenzungslinie zu sehen ist) und wo sie beinahe zu einer Linie reduziert ist, ist dieser Prozess zu Ende gekommen. Dieser morphologischen Verschiedenheiten ungeachtet ist es wahrscheinlich, dass es sich hier nicht um zwei ihrer Natur nach verschiedene Substanzen handelt. Darauf scheinen die Ergebnisse bei den älteren Embryonen zu deuten. Auch das Verhalten der Fibrillen stimmt mit dieser Annahme überein.

Die Zellen der embryonalen Hornschicht und die dicht darunter gelegenen bieten verschiedenes Interessante. Zum Studium sind die Flachschnitte den Querschnitten weit überlegen. Sie bieten etwas verschiedene Bilder, je nachdem verschiedene Färbemethoden angewandt sind.

Die Zellen dicht unter der Hornschicht sind an den Präparaten nach U n n a etwas dunkler blaugefärbt als die tieferen und voll von dunklen Granula. Die Granulation auf dem blauen Grunde erstreckt sich bis an die knötchenförmigen Brücken. Diese sind dicht aneinander gelagert und bilden mit der äusserst reduzierten Grenzschicht nur eine dunkle Linie, die die Zelle von ihrem Nachbar trennt. Die dichten Granulationen auf dem relativ dunklen Hintergrunde machen es dem Untersucher bei-

nahe unmöglich zu entscheiden, ob auch Fibrillen vorkommen. Ausserdem ist es schwer, eine sichere Anschauung über die Lage der Granula zu gewinnen, besonders wegen der Dünnheit der Zellen. Einige rühren sicher von den knötchenförmigen Brücken auf der Oberfläche her, andere sind im Protoplasma eingebettet und können entweder Granula oder Fibrillenquerschnitte sein. Allmählich gewinnt die Zelle eine ungleichmässige schmutzigdunkle Farbe, dann beginnt z. B. von einem Rande eine Orangefärbung sich über die Zelle auszubreiten und mit jener zu mischen. Das Farbenchaos macht es unmöglich, eine deutliche Auffassung von der feineren Struktur zu erhalten. Das Studium der Hornzellen bringt wieder etwas Licht auf das Verhalten. Sie sind hellorange gefärbt, an dickeren Stellen homogen aussehend. An dünneren dagegen sieht man auf dem hellen Fond weniger lichtbrechende Granula und Fibrillen. Diese sind nicht so deutlich wie in den oberen Retezellen, ihr Verlauf und ihre Grösse zeigen doch, dass sie dieselben Gebilde darstellen.

An den nach Kromayer gefärbten Schnitten gewinnt die Zelle allmählich eine dunkelviolette Färbung, welche anfangs am häufigsten in der Nähe des Kernes auftritt. Die Hornzellen sind oft etwas blasser. Die Fibrillen sind in vielen Zellen zu sehen und in den Hornzellen deutlicher als mit der Unnaschen Färbung (Fig. 13).

Ältere Embryonen (von 22, 25, 27, 30 cm Länge).

Diese können wir in ein Kapital zusammenfassen. Es tritt nämlich eigentlich bei den älteren nichts Neues hinzu, vielmehr handelt es sich um die weitere Entwickelung schon präformierter Gebilde. Dabei steht der Embryo von 22 cm Länge näher demjenigen von 19 cm, als dem von 30 cm. Die Embryonen von 19 cm bis 30 cm Länge bilden alle eine kon-

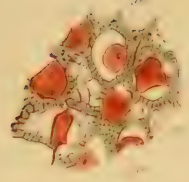

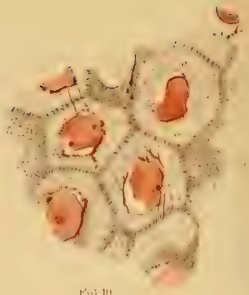

Fig 10

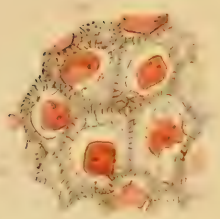

Fig 9

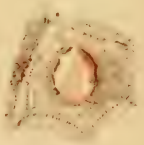



Fig 13

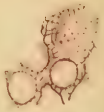

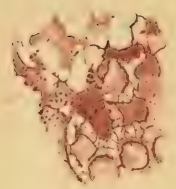

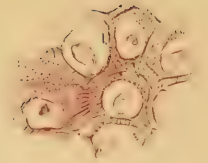

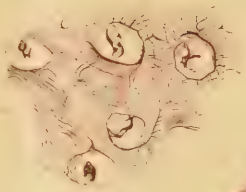

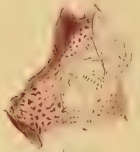

Fig 19

Fig 20

tinuierliche Reihe in der Entwickelung der Oberhautstruktur. Es ist jedoch besser, das erste deutliche Auftreten der Fibrillen gesondert zu behandeln.

Wie beim 19 cm langen Embryo bilden die Basalzellen mit ihren breiteren, zusammenstossenden Basalteilen eine scharfe Grenze gegen das Corium. An Vertikalschnitten sieht man häufiger Basalzellen, durch welche die Fibrillen von der Basis zur Kuppe kontinuierlich verlaufen. Viele von diesen können aufwärts verschieden weit verfolgt werden. Sie scheinen regelmässiger als vorher und „anastomosieren" seltener. Zuweilen sind die am Zellrande dicker. Die meisten erstrecken sich bis zum Basalrande der Zelle. Ihre basalen Enden scheinen oft aufgequollen oder von einer dunkleren Protoplasmazone umgeben. Diese sind wahrscheinlich analog mit den „Basalstäbchen" bei niederen Vertebraten (Studnicka [42]). Entsprechend dem Vertikalschnitte findet man oft am Tangentialschnitte (Fig. 14) die Fibrillen im niedersten Teil der Zelle auch in dunklere Protoplasmahaufen eingebettet. Es scheint annehmbar, dass die Fibrillen sich in diesen Protoplasmaverdichtungen differenzieren.

Die Verteilung der Fibrillen in der Zelle beobachtet man am besten auch an den Zellquerschnitten (Fig. 14). Im Basalteil sind sie durch das ganze Protoplasma verstreut, dann beginnen sie sich zur Zellperipherie zu ziehen. Am unteren Pol des Kernes lassen sie daher den centralen Teil frei. In der mittleren Partie bilden sie öfters einen Pünktchenring um den Kern (Fig. 14 und 15). Wenn aber das Zellplasma irgendwo eine dickere Lage bildet, können die Querschnitte in zwei (gewöhnlich unregelmässige) Reihen geordnet sein, umgeben jedoch nicht die ganze Zelle[1]). Wenn die Fibrillen am Kern vorbei gezogen sind, beginnen sie sich wieder über das ganze Zellgebiet zu verteilen (Fig. 15). Oft sieht man an der Zell-

[1]) Die randständigen liegen oft nur teilweise im Protoplasma (Fig. 15).

kuppe nicht reine Querschnitte, weil die Fibrillen gewöhnlich etwas divergierend die Zelle verlassen.

Die Interzellularräume zwischen den Basalzellen sind hell, die Brücken öfters schwach gefärbt und schmäler geworden. Wo die Seitenfläche der Zellen in den Schnitt gefallen, sieht man sie als Punkte in regelmässigen Abständen. Meistens lässt sich ein Fortsatz der Brücke nicht in die Zelle hinein verfolgen, wo dieses der Fall, sieht man die Fibrille sofort vertikalwärts umbiegen. Transversale Fibrillen sind in den Basalzellen nicht mit Sicherheit nachweisen. Mitunter fand sich zwischen den Basalzellen eine dickere Fibrille, die an ihrem basalen Ende sich in zwei oder drei Äste gespalten hatte. Diese verlief aber sicher nicht frei im Interzellularraum [1]), sondern gehörte einer Zellkante an, die sich zwischen die in den Schnitt gefallenen Basalzellen einschob. Die basale Verästelung ist wohl dadurch zustande gekommen, dass einige (2—3) Fibrillen sich eine Strecke lang aneinander angeschlossen haben (vgl. Rabl [27] und Weidenreich [49]).

Betreffs des Fibrillenverlaufes in den Basalzellen herrscht noch keine Einigkeit. Nussbaum (24) sieht sie in der Daumenschwiele des Frosches erst am unteren Pol des Kernes auftreten. Schridde (35) hat mit seinem Verfahren sie nicht in der Zellbasis färben können und behauptet, dass die anderen durch Schrägschnitte getäuscht seien. Nicht nur an Schrägschnitten, sondern auch an Schnitten, die genau der Länge nach die Zelle gespalten, lassen sich aber an meinen Präparaten Fibrillen bis zur Coriumgrenze verfolgen. Bis zur basalen Zellgrenze zu verfolgen sind sie nach Herxheimer (10) und Kromayer (15, 17, 18). Weidenreich (49) sieht sie gleich weit bis zu einer gleichmässigen Grenzlinie (vgl. meine verdichtete basale Randzone).

[1]) Das kann an dem Basalende gesehen werden, wo es färbbares Protoplasma zwischen den Verzweigungen gibt.

Die dicken Randfasern sollten nach Herxheimer und Müller (11) gefärbte Zellkonturen sein. Dieser Ansicht haben die meisten übrigen Forscher sich nicht angeschlossen. — Kromayer (18) erklärt sie als Sammelbilder von einzelnen Fasern. Rabl (27) und Weidenreich meinen, dass sie möglicherweise durch Verklebung einzelner Fasern entstanden seien. Auch sagt Rabl (l. c.), dass die dicksten und ihre Farbe am stärksten festhaltenden peripher verlaufen. In einigen Fällen können die peripheren dicken Fasern ganz sicher beim Drehen der Mikrometerschraube in einzelne Fibrillen zerlegt werden. Für andere scheint die Ansicht Rabls und Weidenreichs wahrscheinlich.

Interzellulare Fasern haben Unna (47, 48) und Nussbaum (24) gesehen. Ihr Vorkommen bestreitet Weidenreich (49). Er hat in den Brücken zwischen den Basalzellen Fibrillen wahrgenommen, nicht aber sie in die Zellen hinein verfolgen können. Nach Kromayer (16) senden sie feine Reiserchen durch die Seitenbrücken zu den benachbarten Zellen.

Wie es aus dem Obigen schon teilweise hervorgeht, machen einige Autoren einen Unterschied zwischen den dicken Randfasern (Spiralen Herxheimers, „geschlängelte Basalfasern" Kromayers) und den feineren centralen Fibrillen (Ranviers Faserung), in letzter Zeit besonders Nussbaum (24). Ich habe nie an meinen Präparaten von der embryonalen Sohlenhaut einen so auffallenden Unterschied gesehen, dass ich es gerechtfertigt halten könnte, von zwei Bildungen zu reden. Die Fibrillen in den Basalzellen sind dieselben Gebilde wie in den anderen können aber zuweilen ein wenig dicker und mehr gefärbt sein.

In der Zellreihe über der basalen Reihe vermindert sich die Kernhöhle allmählich bei zunehmendem Alter, verschwindet aber nicht ganz. Ich habe schon oben bemerkt, dass die Kerne

in den bläschenförmigen Zellen eine Neigung haben zu schrumpfen. Die Entstehung der Höhle ist auch so von Ranvier (cit. nach Retterer [33]) und Unna (47) beschrieben. Studnička (42) findet sie an verschieden fixiertem Material gleich gross und hält sie für physiologisch. Sie enthielte „Flüssigkeit und das geschrumpfte Endoplasma". Nach ihm sind die Höhlen so gross, dass sie nicht bloss durch Schrumpfen gebildet sein können. Dieser Ansicht schliesse ich mich an. Zwar habe ich bläschenförmige Zellen gefunden, in denen der Kern die ganze Höhle ausfüllt. Diese sind aber kleiner und wohl erst in Bildung aus den Basalzellen begriffen. Gewöhnlich ist die Kernhöhle so gross, dass es schwierig ist, sich vorzustellen, dass der Kern sie ganz ausgefüllt haben könne. Obgleich wohl die Kerne in diesen Zellen etwas zu schrumpfen pflegen, gibt es doch eine mehr oder weniger grosse perinucleare Cavität, die wahrscheinlich von Flüssigkeit gefüllt ist. Die Cavitäten vermindern sich nach der Oberfläche zu und sind oft nicht mehr in den oberen Zellenlagen zu sehen (vgl. Embryo 19).

Beim Vorschreiten des Alters verändert sich die Grenzschicht. Wir finden sie um so weniger gefärbt, je älter der Embryo ist. An ihre Stelle sind die Interzellularräume getreten. Diese Veränderung könnte auf doppeltem Wege zustande kommen. Erstens kann man sich vorstellen, dass die Grenzschicht entweder resorbiert wird oder sich kernwärts retrahiert. Zweitens ist es möglich, dass sich die frühere Grenzschicht nicht mehr ausbildet. Es scheint, als ob in Wirklichkeit die beiden Prozesse vor sich gingen, hauptsächlich doch auf etwas verschiedenem Gebiet: der erste in den höheren Zellschichten, der zweite in den niederen. Die einmal gebildete Grenzschicht wird mit den zugehörigen Zellen gegen die Oberfläche verschoben. Hierbei wird sie wahrscheinlich allmählich resorbiert, was daraus hervorgeht, dass sie weniger

färbbar wird. Bei dem 30 cm langen Embryo sehen wir sehr selten deutliche „Bänder" oder Brückenverbindungslinien. Dieses könnte aber schon zu einem Teil von der zweiten Entwickelungsveränderung abhängig sein. Es ist nämlich unmöglich zu bestimmen, bei der Betrachtung zweier Präparate von verschieden alten Embryonen, welche Zellen in der Malpighischen Schicht beim älteren Embryo dieselben sind, die im Alter des jüngeren diejenigen der zweiten, dritten usw. Reihe waren. Das Protoplasma älterer Basalzellen verschiebt sich bei der Zellteilung und Höhlenbildung nicht mehr so stark peripherwärts, dass es die Interzellularräume ausfüllte. Sie bleiben bestehen obgleich erst enger als zwischen den Basalzellen. Bei der Verminderung der Kernhöhle erweitern sie sich etwas, bald nimmt die Entwickelung doch ihren regelmässigen Verlauf, indem sie in den oberen Schichten sich wieder verengern, um schliesslich im Stratum granulosum zu verschwinden. Dabei verkürzen sich natürlich die Interzellularbrücken, wie schon oben beschrieben.

Es existiert ein annähernd reziprokes Verhältnis zwischen der Grösse der Kernhöhle und der Breite des Intercellularraumes. Je älter das Gewebe wird, um so kleiner wird die Kernhöhle in den neugebildeten Zellen der zweiten Reihe, und um so mehr lässt das Protoplasma den Interzellularraum frei. Auch färbt sich das Protoplasma im Stratum spinosum allmählich stärker und erreicht schliesslich die Farbenintensität der Basalzellen.

Die Fibrillen gewinnen an Färbbarkeit. Sie verlieren ihre scharfen Biegungen, Kontaktstellen und Anastomosen mit den benachbarten und ihren lockeren Charakter. Sie zeigen mehr und mehr einen schönen welligen Verlauf und ziehen parallel, unter sich in verschiedene Bündel angeordnet, je nachdem durch welche Brücken sie in die Zelle eintreten und sie verlassen. Sie beschränken sich nicht auf eine Zelle (vgl. Branca [4]),

sondern erstrecken sich durch mehrere (Ranvier [28], Renaut [30], Kromayer [18], Tischutkin [44], Polverini [25], Schridde [35], Rosenstadt [34] u. a.). Ich habe beim Embryo dieselbe Fibrille nur durch drei Zellen verfolgen können, längere kontinuierliche Strecken sind auch selten in der Planta des Erwachsenen zu beobachten. Dies beweist aber nicht, dass sie nur auf diese Zellen beschränkt wären. Vielmehr ist es wahrscheinlich, dass sie von den Basalzellen ausgehend die ganze Oberfläche durchlaufen. Ihre Verlaufsrichtung ist, mit einigen Ausnahmen, im untersten und mittleren Teil des Stratum Malpighi hauptsächlich aufwärtsstrebend, in den höheren Zellenlagen tangential (vgl. Embryo 19 cm und Fig. 16 und 17). In den Epidermisleisten zwischen den Coriumpapillen haben die Bündel mehrere Richtungen, was von der Verschiebung der neugebildeten Zellen abhängig ist. Ich habe weder Schriddes (35) Fibrillenovale noch ihren regelmässigen Verlauf in den drei Richtungen des Raumes, wie es von Rosenstadt (34) beschrieben ist, bestätigen können.

In der Zelle verteilen sich die Fibrillen auf das ganze Protoplasma, was besonders an Tangentialschnitten zu sehen ist (Fig. 16, 17). Die Dicke ihrer Lage um den Kern hängt von der Grösse der Kernhöhle ab. — Die Dicke der einzelnen Fibrillen ist etwas wechselnd. Jedoch sind die Variationen an meinen Präparationen nicht so gross wie Rabl (26) beschreibt, auch liegen die dickeren nicht stets an der Peripherie der Zellen wie Weidenreich (49) gefunden.

Die Zellen des Stratum granulosum werden allmählich mit Keratohyalinkörner gefüllt. Gewöhnlich gibt es von ihnen nur eine, seltener zwei Zellenlagen. Die isolierten Körner befinden sich oft auf einem verhältnismässig hellen Grunde. Es ist als hätte das Protoplasma etwas an Färbbarkeit verloren. Später werden die Zellen doch dunkler, wenn die Körner zusammen-

zuschmelzen beginnen. Wo sie nicht die ganze Zelle ausfüllen, findet man Fibrillen (Fig. 18). Diese sind gewöhnlich blasser als in den tieferen Zellenlagen. Entweder haben auch sie an Färbbarkeit eingebüsst oder ihr mikrochemisches Verhalten so geändert (vgl. Schridde [35]), dass die Differenzierungsflüssigkeit sie schneller der Farbe beraubt. So ist es leicht verständlich, dass sie nicht in den engen Spalträumen zwischen den Keratohyalinkörnern sichtbar werden.

Die Hornschicht wird dicker, die einzelnen Zellen erleiden aber keine grösseren Veränderungen. Ich verzichte hier auf eine genauere Beschreibung, weil sie nicht Gegenstand meiner Untersuchungen gewesen sind. Nur aufs Vorkommen der Fibrillen habe ich meine Aufmerksamkeit gerichtet. Ich habe schon erwähnt, dass ich beim 19 cm langen Embryo Fibrillen gefunden habe. Das ist natürlich auch der Fall bei den älteren. In allen Zellen sind sie nicht deutlich zu sehen, im Gegenteil sind sie nur in spärlichen gefärbt erhalten. Dies beruht sowohl auf ihrem veränderten mikrochemischen Verhalten (Branca [4], Schridde [35]), möchte auch etwas von der Differenzierung abhängig sein (vgl. auch Rabl [27]), oder dass sie vielleicht teilweise zusammengesintert sein können (Weidenreich [49]). Ich will bemerken, dass ich nicht die gröbere Streifung der Hornzellen mit den Fibrillen verwechsle. Dies sollen nach Kromayer (18) die Autoren tun, die das Persistieren der Fibrillen in der Hornschicht verteidigen. Ich habe zuweilen ganz deutliche Fibrillenbündel gesehen, und das sowohl an Präparaten, die nach Kromayer als nach Unna gefärbt waren. Die gröbere Streifung ist oft oberflächlich. Sie rührt vielleicht von den zusammengekitteten Fibrillen her (vgl. Weidenreich [49]).

Die Angaben der Autoren über das Vorkommen der Fibrillen im Str. granulosum und im Str. corneum sind verschieden. Nach Cajal (5), Herxheimer und Müller (11)

und Kromayer (16, 18) sind sie hier nicht vorhanden. Dagegen erwähnen Unna (46), Rabl (27), Weidenreich (49) (in Vola manus und Planta pedis), Tischutkin (44), Branca (4) und Schridde (35) einen positiven Befund. Ein Faserwerk in den Hornzellen ist von Bowen (3), Macleod (21) und Bering (1) erwähnt. Renaut (30) findet Fibrillen nur in denjenigen Hornzellen, unter denen es nicht ein Str. granulosum gibt.

Neugeborene und Erwachsene.

Das histologische Verhalten der Fusssohlenhaut des Neugeborenen und des Erwachsenen bietet so kleine Verschiedenheiten dar, dass es unnötig ist, sie gesondert zu behandeln. Auf eine genauere Beschreibung werde ich verzichten; teils ist die Struktur der Planta pedis der Erwachsenen von vielen anderen schon früher beschrieben, teils hat sie nur kleinere Veränderungen erlitten, die ich erwähnen werde. Einige Momente, die entweder im vorhergehenden weniger hervorgehoben oder erst bei diesem deutlich hervortreten, bedürfen noch der Besprechung.

Es herrschen verschiedene Ansichten über das Enden der Fibrillen gegen das Corium und über den Zusammenhang dieser und der Bindegewebsfasern. Viele nehmen an, dass es eine besondere Basalmembran zwischen den Basalzellen und der Cutis gebe. Schridde (36) hat sie mittels der Silberimprägnierungsmethode beinahe isoliert gefärbt erhalten. Nach ihm scheidet die Membran die Epidermis ganz und gar vom Corium ab, so dass die wurzelförmigen Protoplasmaausläufer der Basalzellen sich in die entsprechenden Grübchen der Membran senken. Nach Tischutkin (44) bilden die Fäserchen der basalen Zellschichte in einzelnen Fällen eine Basalmembran. Mir ist es weder mittels der Schriddeschen[1]) noch mittels

[1]) Die von Schridde 1906 beschriebene Methode habe ich an der Planta eines 27 cm langen Embryos versucht, weil die Grenze zwischen der Epidermis und dem Corium bei diesem deutlicher ist als z. B. bei dem Neugeborenen.

den anderen von mir angewandten Methoden gelungen, eine besondere Basalmembran darzustellen.

Nach Schridde (35) und Nussbaum (24) (Daumenschwiele des Frosches) nehmen die Fibrillen in den Basalzellen ihren Anfang etwas über der Cutisgrenze, nach Weidenreich (49) genau an derselben. Nach Kromayer (15) sind die Fortsätze der Basalzellen in toto gefärbt. Später beschreibt er eine besondere Grenzschicht, wo sich sowohl die Zylinderzellen als die Bindegewebsfasern anheften. Eine direkte Verbindung zwischen den Epidermisfibrillen und Bindegewebsfasern schildern u. a. Schuberg (37) und Krauss (14); der letztere hat die Reptilienhaut untersucht. Nach Schütz (40) dringen elastische Fasern von der Cutis in die Epidermis ein, können 2—3 Zellenlagen aufwärts verfolgt werden und lösen sich dann in die Streifung des Stachelmantels auf.

Gewöhnlich (Fig. 19) sieht man die Fibrillen den Basalrand der Zellen erreichen, wo sie dann gleich lang enden. An den Papillenspitzen überschreiten sie doch oft die Grenze, um sich eine Strecke abwärts in die Cutis zu strecken. Die Länge der Strecke ist gewöhnlich etwas kürzer als die halbe der Basalzellen. Einige können auch länger sein. Oft scheinen diese Ausläufer kontinuierlich in die Bindegewebsfasern überzugehen (Fig. 20). An einigen Stellen, wo das Messer das Corium von der Epidermis abgerissen hat, ist die untere Fläche der letzteren wie mit dichten Fransen bedeckt. An einigen Schnitten aus der Vola manus des Neugeborenen habe ich auch dicke Fasern vom Bindegewebe in die Epidermis ziehen gesehen. Diese scheinen nur an der Oberfläche der Basalzellen zu verlaufen, nicht aber in die Zelle hinein zu dringen.

Ob die Epidermisfibrillen in direktem Zusammenhang oder nur in Kontakt mit den Bindegewebsfasern stehen, ist infolge dieser Beobachtungen doch schwer zu entscheiden. Wie dem

auch sei, ist dieser Zusammenhang oder Kontakt ein später eintretender Fall, weil das Übergehen der Fibrillen bei Embryonen selten ist.

Eine spiralige Faserung ist in den Basalzellen allgemein beschrieben. Nach vielen Forschern ist diese Form Artefakt (Kromayer [15], Herxheimer und Müller [11], Schütz [41], Rabl [27], Unna [47, 48], Studnička [42]), als Ursache ist gewöhnlich die Schrumpfung hervorgehoben. Nach Weidenreich (49) und Nussbaum (24) ist die Spiralform kein Kunstprodukt.

Unna (48) erklärt weitläufig, wie die Fasern, die ganz oder teilweise frei vom Protoplasma verlaufen, nach der schrumpfenden Wirkung der Fixations- und anderen benutzten Flüssigkeiten innerhalb des engen Interzellularraumes die Spiralform annehmen müssen. Das Protoplasma schrumpfe nämlich mehr als die Fasern. Es scheint mir aber nicht wahrscheinlich, dass der enge Raum dabei eine grössere Rolle hätte. Falls die schrumpfende Wirkung verschiedener Agentien mehr das Protoplasma als das Faserwerk beeinflusst — was zu glauben ist —, so müssen, wie Unna sagt, die Fibrillen eine gewundene Form annehmen. Aber gerade das geschrumpfene Protoplasma (es bedarf nicht des engen Raumes) hindert sie, einen Bogen zu bilden, weil es sowohl an der Mitte und den übrigen Stellen, als an den Enden seine ziehende Wirkung ausübt. Die Unnasche Erklärung könnte nur für die „nackten Haftfasern" gelten. Freie (nackte) Fibrillen habe aber ich an meinen Präparaten von der normalen Planta nicht mit Sicherheit gesehen. Ich habe schon vorher bemerkt, dass es sich dann um eine scharfe isolierte Zellkante, eventuell mit in ihr erhaltener Fibrille handelt.

Nach Rosenstadt (34) beruht die Spiralform der Fibrillen auf die Entspannung der Haut. Er hat sie nicht an den

Stücken gesehen, die bei der Fixierung auf Korkplatten befestigt waren.

Mir scheint es, als ob die beiden Momente: die grössere Schrumpfung des Protoplasmas (Unna) und die veränderten Spannungsverhältnisse des losgeschnittenen Hautstückes, die Spiralform beeinflussen möchten. Übrigens sind spiralige Fibrillen oft auch im mittleren Str. spinosum zu finden.

Die Verteilung der Fibrillen im Protoplasma der Basalzellen ist schon oben bei den Embryonen besprochen. — Die meisten halten sowohl die Ranvier schen Fibrillen als die Herxheimerschen Fasern für protoplasmatische Bildungen. Dabei macht neuerdings Nussbaum (24) zwischen ihnen den folgenden Unterschied. Die „Herxheimerschen Fasern" seien nur in der äusseren Protoplasmaschicht der beiden unteren Zellenlagen, die „Ranvierschen Fibrillen" dagegen im ganzen Protoplasma gelegen und kommen gleichzeitig mit den „Fasern" auch in den untersten Zellenlagen vor. Das Methylviolett färbe die Fasern dunkler und der Farbstoff werde von ihnen länger zurückgehalten, was seinen Grund darin habe, dass die Fasern dicker sind. Die Fasern verlaufen geschlängelt, die Fibrillen in gleichmässigen Bogen. Die Bizzozeroschen Knötchen gehören nur zum interzellularen Teil der Fibrillen, nicht aber der Fasern. — Neuerdings haben Favre und Regaud (6) „Filamente" in den Basalzellen untersucht. Nach ihnen sind diese als Initialstadium der Fibrillen aufzufassen und besitzen den Charakter der Chondriosomen. Demnach unterscheiden sie sich von den Fibrillen unter anderem auch dadurch, dass sie nur mit speziellen Methoden gefärbt erhalten werden können.

Beim Neugeborenen habe ich nicht einen grösseren Unterschied zwischen den peripheren und den centralen Fibrillen der Basalzellen gefunden. Auch bieten sie oft eine Welligkeit

desselben Grades dar. Die Fibrillen der höheren Zellenlagen unterscheiden sich von ihnen relativ wenig. Beinahe dasselbe ist der Fall in der Planta des Erwachsenen. Dass die Fibrillen in den Basalzellen oft doch etwas dicker sind, beweist nicht, dass sie etwas anderes seien als die übrigen. Es ist ja natürlich, dass sie hier, wo sie jünger sind, etwas lockere Konsistenz haben. Vielleicht hat dies auch etwas mit ihrem färberischen Verhalten zu tun. Ich habe nämlich oft bei der Differenzierung Präparate erhalten, in denen die Fibrillen der untersten Zellenlagen beinahe entfärbt, die der mittleren und oberen noch deutlich tingiert waren, ein entgegengesetzter Befund zu Nussbaum. Einige von den dicken basalen Randfibrillen sind Sammelbilder (vgl. Kromayer [18] und oben).

Demnach halte ich die Fibrillen in den basalen (inklusive Herxheimersche Fasern) und in den übrigen Zellen der Stachelschicht (Ranvierschе Fibrillen) für dieselben Gebilde im Protoplasma der Epidermiszellen. Es können doch auch Fasern von der Cutis in die Epidermis eindringen. Ihr Verhalten zur Epithelfaserung bedarf noch näherer Untersuchungen.

Der Unterschied, den die Faserung bei den Neugeborenen und Erwachsenen von der der Embryonen aufweist, besteht im regelmässigen Verlauf der Fibrillen. Sie sind in ihren Bündeln mehr parallel untereinander und bringen dadurch auf einmal längere Strecken ins Gesichtsfeld. Dazu sind sie zahlreicher. Es ist, als ob beinahe der grössere Teil des Protoplasmas aus Fibrillen bestehe. Die Fibrillen des Erwachsenen sind etwas gröber als beim Neugeborenen. Oft sind am Zellrande ähnliche geschlängelte Randfibrillen wie in den Basalzellen zu finden.

Die Interzellularbrücken sind von gleicher Dicke wie die Fibrillen. Ich bin somit der Ansicht Weidenreichs (49), dass die Brücken nur von den Fibrillen gebildet werden. Die gleiche Dicke der Brücken schliesst doch nicht, wie er meint,

das Vorhandensein solcher Fibrillen, die sich durch mehrere Zellen erstrecken, aus. Im Gegensatz entstehen die Fibrillen nicht in der fertigen Epidermis, sondern gleichzeitig mit den zugehörigen Zellen.

Zusammenfassung.

Dass die Fibrillen nicht nur der Epidermis des Erwachsenen gehören, wissen wir von Aufsätzen vieler Forscher (Retterer [31, 33], Tischutkin [44], Branca [4], Rosenstadt [34] u. a.), und schon Ide (13) erwähnt in den Epidermiszellen des Hufes bei einem 4—5 Monate alten Kalbfötus ein „aspect fibrillaire particulier". Untersuchungen über ihre Ausbildung sind noch ziemlich spärlich und besonders fehlen uns Angaben über die Zeit, zu der sie gebildet werden. Retterer (31) sieht sie beim Pferdefötus (20 cm) auf Grund der „lignes réfringentes", d. i. unserer Grenzschicht, sich entwickeln, um von dort aus nach innen zu verlaufen. Später (33) erklärt er, dass das Netzwerk sich in eine Fibrillenlamelle umwandelt, wo die Fibrillen doch feine Anastomosen besitzen. Branca (4) beschreibt und bildet Fibrillen in der embryonalen Eischwiele des Hühnchens ab. Nach ihm entstehen sie auch aus dem Morphoplasmareticulum und zwar so, dass einige Querbälkchen verschwinden. Die Differenzierung beginnt in der Nähe des Kernes. Doch setzen sie sich hier nicht in die benachbarten Zellen fort, sondern gehören nur der Mutterzelle an. Die genauesten Data gibt Studnička (42). Die Tonofibrillen entstehen entweder im Endoplasma oder direkt im Exoplasma. Die Morphoplasmatrabekeln ordnen sich in bestimmten, den Druckverhältnissen entsprechenden Richtungen und die Fibrillen entwickeln

sich in oder aus ihnen. Die Tonofibrillen sind anfangs schwer von den gewöhnlichen Trabekeln zu unterscheiden, verlieren aber später ihre Anastomosen, bekommen einen gewellten Verlauf und setzen sich in die der benachbarten Zellen fort. Die Bündel entstehen wahrscheinlich durch Längsspaltung der Elementarfibrillen. Trotzdem sagt er, dass die Tonofibrillen (Protoplasmafasern) im embryonalen Epidermisgewebe noch fehlen! (S. 236.) Hier liegt ein Widerspruch vor, den ich mir nicht erklären kann. In den Basalzellen hat er nicht während der Embryonalzeit Fibrillenbildung gesehen.

In der letzten Zeit haben Favre und Regaud (6) und Firket (7) die Beziehung der Fibrillen zu den Mitochondrien untersucht. Dabei sind sie zur Auffassung gekommen, dass sich die Fibrillen aus Chondriosomen (Favre et Regaud) oder Chondrioconten (Firket) entwickeln.

In der Entwickelung der Epidermisstrukturen haben wir zweierlei Prozesse zu beachten. Erstens ist die Struktur der Zelle, bei deren Vorschreiten zur Hautoberfläche, gewissen Veränderungen unterworfen, zweitens verändern die Zellen aller Lagen ihren Charakter bei zunehmendem Alter. Dies gilt ja auch für die Basalzellen, die Keimzellen der Epidermis. Der Grund, auf dem die neuen Strukturen entstehen, wird also selbst allmählich verändert. Das Studium wird noch dadurch erschwert, dass wir nicht dieselbe Zelle von der Keimlage die Epidermis hindurch bis zu deren Abstossung verfolgen können, sondern sind gezwungen, Schnitte von verschieden langen Embryonen zu verfertigen. Dieselbe Länge entspricht doch nicht genau demselben Alter, und übrigens ist es auch unmöglich, zu bestimmen, wie hoch die Basalzellen eines jüngeren Embryo bei dem Alter eines älteren gelangt sind.

Alle Epidermiszellen des 7 cm langen Embryo sind ganz undifferenziert. Bei dem 12 cm langen Embryo sind die Basal-

zellen auch noch ohne Fibrillen. Dagegen besitzen die Zellen der mittleren Schichten ein polygonales Netzwerk an ihren Oberflächen. Die höher liegenden sind in ihrer Entwickelung so weit vorgeschritten, dass viele von ihnen parallele Bälkchen, Andeutungen der Fibrillen besitzen. Soweit ist die Richtung der Strukturentwickelung schon hier erkennbar. Die Strukturveränderung, die man bei sukzessiver Betrachtung der Zellen von der Basallage aufwärts wahrnimmt, gleicht in einem gewissen Grade derjenigen der Zellenreihe derselben Ordnung bei verschieden alten Embryonen. Fertige Fibrillenbündel findet man z. B. in einigen Zellen im oberen Teil der Malpighischen Schicht beim 19 cm langen Embryo. Die Zellen der zweiten Reihe bekommen aber viel später so regelmässige Fibrillen. Diese entstehen somit im Protoplasma, wenn die Zelle ein gewisses Alter erreicht. Das Protoplasma hat die Disposition, in sich Fibrillen zu erzeugen; die Fibrillen brauchen nicht in der Zelle präformiert zu sein, wenn sie noch der Basallage gehört.

Diese ersten „Primärfibrillen" müssen daher aus dem Morphoplasmareticulum entstammen. Auch bilden einige gerade Trabekeln, die die embryonalen bläschenförmigen Zellen durchziehen, den Anfang derselben. Einige Maschen des Netzwerks vereinigen sich so, dass mehr oder weniger parallele Trabekeln übrig bleiben. Der Prozess ist besonders in der zweiten und dritten Zellreihe beim 19 cm langen Embryo zu sehen. Doch gibt es in diesen Zellreihen einige Fibrillen, die schon in den Basalzellen präformiert waren. Dass aber dies nicht von allen gilt, geht daraus hervor, dass alle Basalzellen noch nicht Fibrillen enthalten. Die Primärfibrillen erlangen aber nicht denselben regelmässigen Verlauf, dieselben glatten Konturen und dieselbe Länge, die die späteren besitzen. Sie haben hie und da einige scharfe Knickungen und Anastomosen. Der kon-

tinuierliche Übergang zur benachbarten Zelle ist seltener so deutlich und fehlt oft.

Wie oben gesagt, sind die späteren Fibrillen (die wahren Protoplasmafasern) schon in den Basalzellen gebildet. Hier sehen wir immer mehr parallele, kaum anastomosierende (vielleicht hie und da zusammengeklebte) Fibrillen. Es ist demnach auch zu erwarten, wenn sie in die oberen Zellenlagen gelangen, dass ihre ursprüngliche gegenseitige Lage besser erhalten bleibt. Doch verändert sie sich noch etwas bei jüngeren Embryonen. Beim 19 cm langen Embryo z. B. sind die Zellen der zweiten Reihe noch so reich an Flüssigkeit, dass das Protoplasma gegen die Wände gedrückt und die sie verbindende Grenzschicht bildet. Es folgt hieraus, dass auch die Ordnung der Fibrillen etwas leidet. Wenn aber später das Protoplasma nicht mehr soviel peripherwärts verschoben wird, behalten die Fibrillen auch ihre gegenseitige Lage und die Epidermis gewinnt Schritt für Schritt die hübsche, regelmässige Fibrillenstruktur.

Mit dem Vorschreiten des Alters vermehren sich die Fibrillen. Es scheint mir schwer zu entscheiden, ob die Vermehrung durch Neubildung oder „durch Längsspaltung der Elementarfibrillen" zustande kommt. Ich glaube doch, dass dieses wenigstens hauptsächlich nur in den Basalzellen geschieht.

Von dem oben Angeführten ist es ersichtlich, dass je eine Brücke nur eine Fibrille enthält, und dass diese von Zelle zu Zelle ohne Diskontinuität verlaufen. Gegen das letzte von den meisten Verfassern anerkannte Verhalten ist neuerdings Merk (22) aufgetreten. Er will an isolierten Zellen nicht einmal Andeutungen von zellverbindenden Fasern gesehen haben. An einigen Präparaten, wo das Messer ein Stück von der Epidermis weggerissen hatte, sah ich aber deutlich abgerissene Fibrillen von der Zelloberfläche ausgehen. Übrigens sind die

kontinuierlichen Fibrillen gar zu deutlich an allen Schnittpräparaten, um bestritten werden zu können.

Es entstehen somit sukzessiv im Verlauf der Entwickelung:

Aus den nicht differenzierten Basalzellen bläschenförmige Zellen mit kaum noch differenziertem Protoplasma.

Aus den nicht differenzierten Basalzellen bläschenförmige Zellen mit polygonalem Morphoplasmareticulum; aus diesem allmählich unregelmässige kürzere Fibrillen (Primärfibrillen).

Im Protoplasma der Basalzellen parallele, sehr wenig oder gar nicht anastomosierende (zusammengeklebte) Fibrillen (die wahren Protoplasmafasern), die im Str. spinosum bei jüngeren Individuen bei der Verdrängung des Protoplasmas peripherwärts etwas unregelmässiger werden, bei älteren aber ihren parallelen Verlauf behalten. Das Auftreten der Fibrillen in den Basalzellen ist schon sehr deutlich beim 19 cm langen Embryo.

Gleichzeitig mit zunehmendem Alter vermehren sich die Fibrillen. Sie verlaufen kontinuierlich durch mehrere Zellen, wahrscheinlich durch die ganze Epidermis. Ihre Richtung ist hauptsächlich aufwärtsstrebend.

Ich habe schon oben die Veränderungen der Interzellularräume eingehend besprochen und werde hier die Sache nur kurz repetieren. Betreffs der näheren Details weise ich auf das oben Angeführte hin. Bei jüngeren Embryonen, bis zu den etwa 5 Monate alten, zieht sich das Protoplasma beim Übergang von den Basalzellen zu den Zellen des Str. spinosum

peripherwärts, so dass die Interzellularräume durch die Grenzschicht gefüllt werden und im Zellinneren eine grosse, zum Teil vom Kern gefüllte Cavität gebildet wird. In welchem Masse die Zellteilungsprozesse dabei beteiligt sind, lasse ich dahingestellt. Beim Vorschreiten der Zelle gegen die Oberfläche vermindert sich der perinucleare Raum. In älterer Epidermis werden die Cavitäten nicht mehr so gross, das Protoplasma füllt die Interzellularräume nicht mehr aus und beim Neugeborenen verengern sich diese nur allmählich in der Richtung gegen die Hornschicht.

Nach Mitrophanow (23) entstehen die Interzellularbrücken aus breiteren Protoplasmasträngen zwischen den Zellen, so dass jene in mehrere kleinere zerfallen. F. E. Schulze (39) beobachtete an lebenden Amphibienlarven, wie zwischen den Zellen Vacuolen entstanden und dass durch Platzen ihrer Wände die Brücken aus den Stellen hervorgingen, wo mehrere von diesen zusammenstiessen. Diese Ansicht ist nachdem von Foa (8) Schubotz (38) und Studnička (42) verteidigt. Es gibt aber schon sehr früh lamellenförmige Verbindungen zwischen den Zellen. Aus diesen gehen später durch Spaltung die drahtförmigen Interzellularbrücken hervor.

Anhang: Die Bizzozeroschen Knötchen.

Im Vorhergehenden habe ich die Frage über die Bizzozeroschen Knötchen nicht berührt, und doch ist ja dies ein Gebilde, das die meisten Epidermisforscher erwähnen.

Unter dem Bizzozeroschen Knötchen versteht man gewöhnlich eine feine knötchenförmige Verdickung an den Interzellularbrücken in der Mitte des Interzellularraumes. Doch ist es zu bemerken, dass auch die von verschiedenen Forschern gegebenen Data von ihrer Gestalt und Lage recht viel wechseln.

Dieses Gebilde, das zuerst von Bizzozero (2) be-

schrieben ist, kommt nach einigen Verfassern (Kromayer [19], Weidenreich [49]) überall in der Epidermis vor, nach anderen (Cajal [5], Schridde [35]) nicht zwischen den Basalzellen, nach Unna (47) auch zwischen den Hornzellen. Herxheimer und Müller (11) haben die Knötchen überhaupt nicht gesehen. — Auch ist es viel bestritten worden, ob die Knötchen vorzugsweise an langen oder an kurzen Brücken vorkommen. Die erste Ansicht ist u. a. von Cajal (5), die zweite von Ranvier (28) verteidigt.

Gleich verschieden sind die den Bizzozeroschen Knötchen gegebenen Deutungen. Weil Ranvier (28) diese nur an kurzen Brücken sah, deutete er sie als elastisches Organ. Nach Kromayer (19) sind sie als „Ausdruck" der Elastizität der ganzen Brücken aufzufassen. Seine Ansicht unterscheidet sich somit nur darin von der Ranvierschen, dass nicht nur das Knötchen, sondern auch die ganze Brücke ausdehnungsfähig sei. Reinke (29) meint, dass die Knötchen multiple Zwischenkörper vorstellen möchten. Dieser Ansicht nähert sich auch Rabl (26). Er hat eine Verbindungslinie zwischen den Knötchen gesehen, die er als eine Doppelmembran auffasst. Cajal (5) glaubt, dass jede Brücke von der Zellmembran umschlossen sei und dass die Knötchen (an langen Brücken) durch deren Zerreissung entstehen. Einige Knötchen können doch auch davon herrühren, dass zwei Brücken sehr nahe einander gelegen sind oder sich kreuzen. Dieses hebt besonders Henle (9) hervor, indem er sie für eine optische Täuschung erklärt. Sie entständen dadurch, dass über oder unter der eingestellten Brückenreihe eine andere verliefe, deren Brückenrichtung die der ersteren kreuze. Nach Unna (47, 48) sind die Knötchen auch eine optische Täuschung, nicht aber im Sinne Henles. Sie stellen nämlich die eigentlichen Brücken dar, welche den äusserst feinen kapillaren Spalt zwischen den Zellen durchziehen. Er hat auch den Spalt gefärbt gesehen (vgl.

Rabls Verbindungslinie). Die übrigen Teile der Brücke gehören zur Fibrille, die die homogene, schwer färbbare Doppelmembran (Interzellularraum der anderen) durchzieht. Der Ansicht Unnas schliesst sich Bering (1) an. Thompson (43) findet in der Nähe eines Epithelcarcinoms, dass die vom Str. germinativum aufsteigenden Fibrillen dicker sind als die Brücken in der normalen Epidermis und nicht Bizzozerosche Knötchen besässen. Dieses deute auf Entstehung derselben durch Schrumpfung.

Neuerdings hat Rosenstadt (34) sich mit der Sache beschäftigt. Auch er leugnet die Existenz der Knötchen, wie Henle und Unna. Diese sind nicht an den Brücken gelegen, sondern neben ihnen. Auch sah er sie nicht immer in der Mitte des Interzellularraumes. Nach ihm sind sie quergetroffene Fasern. Obgleich selten, hat er doch die Rablsche Verbindungslinie gesehen und behauptet, dass sie eine Faser sei. Es gibt nach ihm somit auch Fasern, die der Länge nach im Interzellularraum verliefen.

Die Verdickungen an den Zellbrücken sind nicht der embryonalen Epidermis fremde Gebilde. Sie beginnen um so mehr aufzutreten, je weniger die Stelle der Grenzschicht sich färbt, d. i. je heller die bleibenden Interzellularräume werden. Sie sind demgemäss schon bei den älteren Embryonen anzutreffen. Wie ist nun ihr Auftreten zu erklären? Wie kommen sie zustande?

Wir erinnern uns vom obigen, wie die Grenzschicht beim 19 cm langen Embryo zwischen den oberen abgeplatteten Zellen beinahe zu einer Linie reduziert war. Die Brücken hatten die Form eines Ovals oder eines Knötchens angenommen, zuweilen traten helle Lücken seitlich von der schmalen Grenzschicht hervor. Man könnte also denken, dass die ursprünglichen, durch die Grenzschicht ziehenden Brücken sich zu einem Knötchen verkürzten und, eine kurze Strecke der Fibrille, an den

beiden Seiten des Knötchens sich zu der bleibenden Brücke verwandele. Die Sache ist aber nicht so einfach, weil die Grenzschicht niemals in den unteren Zellenlagen der Malpighischen Schicht sich zu so schmaler Linie reduziert; sie wird nur weniger färbbar, ihre Breite erleidet aber nur kleine Veränderungen. Doch könnte man sich vorstellen, dass die Grenzschicht irgend eine Beziehung zu der Bildung der Verdickungen hätte. Vielleicht könnte ihr Rest als appositionelle Verdickung an der Brücke zurückbleiben. Obgleich dies möglich wäre, muss ich doch gestehen, dass ich keine endgültige Auffassung gewonnen habe, dieses besonders wegen der folgenden Beobachtungen, welche sich hauptsächlich auf Neugeborene und Erwachsene beziehen.

Nussbaum (24) hebt besonders hervor, dass die Knötchen an langen Brücken ganz gewiss seltener sind. Ich wurde schon vor einiger Zeit aufmerksam auf das Verhalten, dass ich beinahe niemals Knötchen an solchen Brücken fand, deren Fibrillen eine Strecke weit in den beiden benachbarten Zellen zu verfolgen waren. Auch an der Kuppe der Basalzellen waren die Knötchen selten (vgl. Thompson [43]). Weil die Fibrillen im mittleren Stratum spinosum hauptsächlich gegen die Oberfläche verlaufen, war dies der Fall besonders an vertikalen Brücken. Dagegen besassen die Brücken zwischen den oberen abgeplatteten Zellen oft Knötchen, so auch die vertikalen Interzellularräume, deren Fibrillen seltener in die Zelle hinein verfolgt werden konnten. Ich fand weiter — was schon andere früher bemerkt —, dass die Knötchen nicht immer in der Brückenmitte sassen (vgl. Kromayer [19], auch Rosenstadt [34]). Zuweilen waren sie ganz nahe der Zelloberfläche oder sogar an der Grenze. Ich will bemerken, dass ich sie immer an der Brücke selbst, niemals neben ihr, wie Rosenstadt, gesehen habe.

Dieses sind aber alles Sachen, die schon teilweise ge-

funden oder wenigstens in der Literatur angedeutet sind. Was ich aber noch nicht erwähnt gesehen habe, ist, dass die Knötchen oft beim Drehen der Mikrometerschraube längs den Brücken verschoben werden können. Wie ist nun dieses zu deuten?

Wir können zuweilen ein schräges Fibrillenbündel so geschnitten sehen, dass dieses uns auf einmal sein quergetroffenes Ende und eine Strecke der Fibrillen zeigt. Wenn nun die Mikrometerschraube gedreht wird, sieht es aus, als bewegten sich die einzelnen Fibrillenenden (ihre Querschnitte) längs den Fibrillen. In Wirklichkeit ist es aber nicht das quergetroffene Ende der Fibrille, das sich bewegt, sondern die optische Ebene, in welcher die für unser Auge eingestellte Ebene des Präparates („die Einstellungsebene") die Fibrille schneidet.

Gleiches wäre demnach das Verhalten mit den Knötchen an den Brücken. Die Brücken, an denen Knötchen gesehen werden, sind zur Einstellungsebene etwas schräg gestellt. Liegen aber die Brücken in der letzteren, zeigen sie keine Knötchen. Dieses erklärt das Verhalten, dass man die Knötchen da, wo längere Strecken von Fibrillen auf einmal, ohne die Schraube zu drehen, zu sehen sind, selten beobachtet. An den Stellen aber, wo man die von den Brücken ausgehenden Fibrillen nicht in den benachbarten Zellen sieht, ist ihr oberer Teil nahe der Zellperipherie geschnitten, der untere liegt aber nicht in der Einstellungsebene. Wo die optischen Querschnitte an den Brücken nur nach einer Seite verschoben werden können, beruht dies darauf, dass die Brücken wirklich abgeschnitten sind. So wird es auch leicht verständlich, dass sich die Knötchen bei aufmerksamer Betrachtung nicht immer in der Mitte des Interzellularraumes finden. — Doch beschreiben ja die meisten Verfasser sie in der Mitte der Brücken. Es scheint mir, als komme dies davon, dass die optischen Querschnitte leichter im helleren Interzellularraume gesehen werden als am mehr

gefärbten Zellrande. Darum sieht man auch nicht so deutlich solche Knötchenreihen in der Zelle. Doch kommt hierzu ein zweiter Faktor: Innerhalb der Zelle gibt es oft mehrere sich etwas kreuzende Fibrillenbündel, wogegen die Brücken im Interzellularraum annähernd parallel sind, weil sie annähernd senkrecht zu der Zelloberfläche verlaufen und diese keine Grübchen darbietet, sondern ihre Richtung verhältnismässig allmählich ändert. — Wie viele Forscher bemerkt, haben die Knötchen etwas wechselnde Gestalt: sie sind länger oder kürzer. Nach meiner Anschauung kann dies leicht so erklärt werden, dass dieses abhängig ist von der Neigung der Brücke zur Einstellungsebene. Je mehr parallel zu dieser sie ist, um so mehr langgezogen ist das Knötchen.

Obgleich manche Verdickungen an den Brücken auf diese Weise erklärt werden könnten, gibt es auch solche, die sich nicht beim Drehen der Mikrometerschraube verschieben oder andere Eigenschaften haben, die auf ihre wirkliche Existenz deuten. Vielleicht könnten sie auf der in der ersten Annahme angedeuteten Weise entstehen. Ich habe auch nur diese Beobachtungen erwähnen wollen, weil die Frage über die Bizzozeroschen Knötchen lange noch nicht als gelöst angesehen werden kann.

Helsingfors, den 27. Mai 1911.

Literaturverzeichnis.

1. Bering, Fr., Zur feineren Anatomie der Oberhaut. Monatsh. f. pr. Dermatologie. Bd. 39. S. 210. 1904.
2. Bizzozero, G., Sulla struttura degli epiteli pavimentosi stratificati. Centralbl. f. med. Wissensch. Bd. 9. (Ref. von Boll.) S. 482. 1871.
3. Bowen, J. T., The epitrichial layer of the human epidermis. Anat. Anz. Bd. 4. S. 412, 441. 1889.
4. Branca, A., Recherches sur la keratinisation. Journal de l'anat. et de la physiol. (Robin.) Ann. 43. p. 341, 433, 447.
5. Cajal, Ramon y, Contribution à l'étude des cellules anastomosées des épitheliums pavimenteux stratifiés. Int. Monatsh. f. Anat. u. Histol. Bd 3. p. 250. 1886.
6. Favre, M., et Regaud, Cl., Sur la nature des fibres d'Herxheimer ou filaments basaux de l'épiderme. Lyon médical. Tome 114. p. 1132.
7. Firket, J., Recherches sur la genèse des fibrilles épidermiques chez le poulet. Anat. Anz. Bd. 38. S. 537. 1911.
8. Foa, C., Über die feinere Struktur der geschichteten Pflasterepithelien. Arch. f. mikr. Anat. Bd. 55. 1900.
9. Henle, A., Das plasmatische Kanalsystem des stratum mucosum geschichteter Epithelien. Nachricht. Königl. wissensch. Ges. zu Göttingen. S. 400. 1887.
10. Herxheimer, K., Über eigentümliche Fasern in der Epidermis und im Epithel verschiedener Schleimhäute. Arch. f. Derm. u. Syph. Bd. 21. S. 645. 1889.
11. Herxheimer, K., und Müller, H., Über die Deutung der sog. Epidermisspiralen. Arch. f. Derm. u. Syph. Bd. 36. S. 93. 1896.
12. Ide, M., La membrane des cellules du corps muqueux de Malpighi. La Cellule. Tome 4. Fascic. 2. p. 403. 1888.
13. — Nouvelles observations sur les cellules épitheliales. La Cellule. Tome 5. p. 321. 1889.
14. Krauss, F., Der Zusammenhang zwischen Epidermis und Cutis bei Sauriern und Krokodilen. Arch. f. mikr. Anat. Bd. 64. S. 319. 1905.

15. Kromayer, E., Über die Deutung der von Herxheimer im Epithel beschriebenen Fasern. Arch. f. Derm. u. Syph. Bd. 22. S. 87. 1890.
16. — Zur pathologischen Anatomie der Psoriasis. Ibidem. S. 557.
17. — Die Protoplasmafaserung der Epithelzelle. Arch. f. mikr. Anat. Bd. 39. S. 142. 1892.
18. — Zur Epithelfaserfrage. Monatsh. f. pr. Derm. Bd. 24. S. 449. 1897.
19. — Einige epitheliale Gebilde in neuer Auffassung. Beiträge zur Pigmentfrage. Derm. Zeitschr. Bd. 4. S. 335. 1897.
20. — Die Desmoplasie der Epithelzellen in der menschlichen Haut. Monatsh. f. pr. Derm. Bd. 41. S. 477. 1905.
21. Macleod, Recent observations on the human stratum corneum. Journ. of Anat. and Phys. Vol. 36. (New Series vol. 16.) Proceedings of the anatomical Society of Great Britain and Ireland. VI. p. 1. May 1902.
22. Merk, L., Die Verbindung menschlicher Epithelzellen unter sich und mit dem Corium. Monatsh. f. pr. Derm. Bd. 38. S. 361. 1904.
23. Mitrophanow, P., Über die Intercellularlücken und Intercellularbrücken im Epithel. Zeitschr. f. wissensch. Zool. Bd. 41. S. 302. 1885.
24. Nussbaum, A., Über Epithelfasern in der Oberhaut der Daumenschwiele bei Rana fusca. Anat. Hefte. Bd. 39. S. 271. 1909.
25. Polverini, G., Contributo allo studio dei ponti intercellulari nello strato del Malpighi della cute umana. Sperimentale, Firenze 58 (1904). Ref. in Schwalbes Jahresber. Bd. 10. I. S. 180. 1904.
26. Rabl, H., Untersuchungen über die menschliche Oberhaut und ihre Anhangsgebilde mit besonderer Rücksicht auf die Verhornung. Arch. f. mikr. Anat. Bd. 48. S. 430. 1897.
27. — Bleiben die Protoplasmafasern in der Körnerschicht der Oberhaut erhalten? Arch. f. Derm. u. Syph. Bd. 41. S. 3. 1897.
28. Ranvier, L., Nouvelles recherches sur le mode d'union des cellules du corps muqueux de Malpighi. Compt. rend. de l'acad. des sciences. Tome 89. p. 667. 1879.
29. Reinke, F., Zellstudien. Arch. f. mikr. Akad. Bd. 43. S. 377. 1894.
30. Renaut, J., Sur l'évolution épidermique et l'évolution cornée des cellules du corps muqueux de Malphighi. Compt. rend. de l'acad. des sciences. Tome 104, 1. p. 244. 1887.
31. Retterer, E., Epithelium et Tissu réticulé. Journal de l'anat. et phys. Tome 33. p. 461. 1897.
32. — Structure et évolution du tégument externe. Ibidem. Ann. 40. 1904.
33. — De la structure de la cellule épidermique et des facteurs qui la modifient. Ibidem. Ann. 44. p. 470. 1908.
34. Rosenstadt, B., Protoplasmafasern in den Epidermiszellen. Arch. f. mikr. Anat. Bd. 75. S. 659. 1910.
35. Schridde, H., Die Protoplasmafasern der menschlichen Epidermiszellen. Arch. f. mikr. Anat. Bd. 67. S. 291. 1905.
36. — Über die Basalmembran der menschlichen Epidermis. Sitz.-Ber. d. Naturwissensch. Ges. S. 95. Marburg 1906.

37. Schuberg, Aug., Untersuchungen über Zellverbindungen. Zeitschr. f. wiss. Zool. Bd. 74. 1903.
38. Schubotz, H., Über Intercellularstrukturen und die Cuticula der Amphibienlarven. Arch. f. Biontologie. Bd. 1. (Ref. in Schwalbes Jahresber. Bd. 13, 1.) 1908.
39. Schulze, F. E., Über die Verbindung der Epithelzellen untereinander. Sitz.-Ber. d. Akad. Berlin. S. 971. 1896.
40. Schütz, J., Beiträge zur Pathologie der Psoriasis. Arch. f. Derm. u. Syph. Bd. 24. S. 758. 1892.
41. — Über den Nachweis eines Zusammenhangs der Epithelien mit dem darunterliegenden Bindegewebe in der Haut des Menschen. Ibidem. Bd. 36. S. 111. 1896.
42. Studnička, F. K., Vergleichende Untersuchungen über die Epidermis der Vertebraten. Anat. Hefte. Bd. 39. S. 5. 1909.
43. Thompson, R. L., A study of epidermal fibrils. Journ. of exper. medicine. 1901. August 1.
44. Tischutkin, N. P., Über die faserige Struktur der epithelialen Schichten der Haut und die hornige Metamorphose. Nachricht der Kaiserl. Milit. med. Akademie. Nr. 4. S. 373. 1901. (Russisch.)
45. Unna, P. G., Die Histopathologie der Hautkrankheiten. Orth. Joh. Lehrb. der spez. Pathol. Anatom. 8. Lieferung. Ergänzungsbd. II. Teil. S. 697. Berlin 1894.
46. — Keratohyalin. Monatsh. f. pr. Derm. Bd. 20. S. 69. 1895.
47. — Eine neue Darstellung der Epithelfasern und die Membran der Stachelzellen. Monatsh. f. pr. Derm. Bd. 37. S. 289, 337. 1903.
48. — Neue Tatsachen aus der feineren Anatomie der Oberhaut. Arbeiten aus Unnas Klinik. 1903—1907. Berlin 1908.
49. Weidenreich, F., Über Bau und Verhornung der menschlichen Oberhaut. Arch. f. mikr. Anat. Bd. 56. S. 169. 1900.

Erklärung der Abbildungen.

Für die sorgfältige Ausführung der Zeichnungen spreche ich Frl. Hjördis Nyberg meinen besten Dank aus.

Da alle Abbildungen bei elektrischer Beleuchtung gezeichnet wurden, weichen die Farbennuancen ein wenig von den bei Tageslicht beobachteten ab. Vergrösserung: Leitz' homog. Immersion 1/12. Kompensationsokular 12.

Die in den Figuren 1—3, 13—20 abgebildeten Schnitte sind nach Kromayer gefärbt, von diesen 16, 19 und 20 mit Karmalaun-, 14 und 15 mit Safranin-Vorfärbung, diejenige in den Figuren 4—12 nach Unna.

Fig. 1. Querschnitt aus der Sohlenhaut eines 12 cm langen menschlichen Embryos. B Z, Basalzellen; Gr, Grenzschicht; bl Z, bläschenförmige Zellen; a Z, abschuppende Zelle; C, Corium.

Fig. 2. Tangentialschnitt durch die mittleren Zellenlagen der Malpighischen Schicht von demselben Embryo. d K, durchschimmernder Kern.

Fig. 3. Tangentialschnitt durch die oberste abgeplattete Zelle der Sohlenhaut von demselben Embryo. f B, fibrillenähnliche Bälkchen.

Fig. 4. Querschnitt der Sohlenhaut eines 19 cm langen Embryos, die aufsteigenden Fibrillen besonders in den Basalzellen zeigend. v R, verdichtete Randzone der Basalzellen; g K, eingeschrumpfter Kern; t Gr, tangential getroffene Grenzschicht; H S, verhornte Zellen.

Fig. 5. Tangentialschnitt von demselben Embryo. Der Schnitt zeigt die basalen Teile der Basalzellen, die zahlreiche Fibrillenquerschnitte enthalten, Ein Teil des Coriums mitgetroffen. C K, Bindegewebskern im Corium; B Z'. Querschnitt einer Basalzelle unter dem Kern, Fibrillenquerschnitte enthaltend; B Z", zusammenhängende Basen der Basalzellen.

Fig. 6. Sonst wie der vorige; der Schnitt trifft aber den obersten und mittleren Teil der Basalzellen. K B Z, Kuppe einer Basalzelle quergetroffen; Gr, Grenzschicht in Bildung begriffen; F Q, Fibrillenquerschnitte.

Fig. 7. Querschnitt aus der Sohlenhaut desselben Embryos. Das Bild zeigt u. a., wie die Fibrillen in den unteren und mittleren Zellenlagen unregelmässige und zackige sind, in den oberen dagegen mehr parallel und geradlinig werden und einen mehr tangentialen Verlauf einschlagen. st. Br, kurze stäbchenförmige Brücken; Z, eine Zelle nahe ihrer Peripherie getroffen.

Fig. 8. Tangentialschnitt: derselbe Embryo. Einige bläschenförmige Zellen. Gr', quergetroffene Grenzschicht; Gr'', tangential getroffene Grenzschicht mit den Brückenquerschnitten.

Fig. 9. Tangentialschnitt: derselbe Embryo. Einige Zellen über den bläschenförmigen Zellen. Die Grenzschicht ist etwas schmäler geworden. Das hellere Protoplasma hat zugenommen. Grenzschichte mit kurzen stäbchenförmigen Brücken, woraus Fibrillen nur eine kurze Strecke parallel verlaufen.

Fig. 10. Tangentialschnitt: derselbe Embryo. Obere abgeplattete, noch nicht verhornte Zellen. Die Grenzschichte noch schmäler, die Brücken verkürzt, besitzen die Form eines Ovals oder eines Knötchens, lange Bündel von parallelen, tangentialen, wenig anastomosierenden Fibrillen. Gr, Grenzschicht zum Teil tangential getroffen; F Q, Fibrillenquerschnitte.

Fig. 11. Tangentialschnitt: derselbe Embryo. Eine abgeplattete Zelle nahe der Hornschicht. Die Grenzschicht ist beinahe zu einer blauen Linie reduziert. Stellenweise helle Lücken seitlich von ihr.

Fig. 12. Schnitt wie oben. Er geht grösstenteils durch die Grenzschicht einer Zelle aus den höheren Zellenlagen der Malpighischen Schicht.

Fig. 13. Embryo von 19 cm Länge. Verhornte Zellen, in denen parallele Fibrillen gesehen werden. K H, Kernhöhle, durch welche Fibrillen sichtbar sind.

Fig. 14. Tangentialschnitt aus der Sohlenhaut eines 22 cm langen Embryos. B Z', ein Haufen von zusammenhängenden Basen einiger Basalzellen mit zahlreichen dunklen Fibrillengrenzschnitten; B Z'', Basalzellen, in der Höhe des Kernes geschnitten, zeigen Zellbrücken und perinucleare Ringe von Fibrillenquerschnitten.

Fig. 15. Schnitt wie im vorigen. B Z, Basalzelle in der Höhe des Kernes K B Z, über demselben geschnitten.

Fig. 16. Tangentialschnitt aus der Sohlenhaut eines 30 cm langen Embryos. Mittlere Zellen der Malpighischen Schicht. Der Schnitt hat die Fibrillen hauptsächlich quergetroffen. An der Stelle der früheren Grenzschicht sieht man stellenweise hellere „Interzellularräume".

Fig. 17. Tangentialschnitt: derselbe Embryo. Obere platte Zellen der Malpighischen Schicht mit langen, hübschen, zahlreichen Fibrillenbündeln K H, Kernhöhle, über welcher ein zu drei Zellen gehörendes Bündel verläuft

Fig. 18. Tangentialschnitt: derselbe Embryo. Zellen mit Keratohyalingranula und Fibrillen. Q, Zellgrenze mit quergetroffenen Fibrillen; g K, ein geschrumpfter Kern in seiner Höhle.

Fig. 19. Querschnitt aus der Sohlenhaut eines Neugeborenen. B K, Intercellularräume, an deren Brücken Bizzozerosche Knötchen sichtbar sind; B, Kante einer Basalzelle.

Fig. 20. Neugeboren. Das Bild zeigt den Übergang einiger Fasern vom Corium zu einer Basalzelle. Der Schnitt geht schräg durch zwei Basalzellen (B Z' und B Z''), die auf einer Seite einer Coriumpapille sitzen und darum ihre Basen in ungleicher Höhe haben.

Aus dem histologischen Laboratorium zu Helsingfors.
(Prof. Rud. Kolster.)

BEOBACHTUNGEN

AN DER

TAUBENLEBER.

VON

HEDWIG BUCH,
HELSINGFORS.

Mit 14 Figuren auf den Tafeln 17/18.

Die meisten Forscher, welche sich mit Untersuchungen über den Bau der Leber in den verschiedenen Wirbeltierklassen beschäftigt haben, beschreiben dieses Organ bei den niederen Wirbeltieren und den Säugetieren; die Vogelleber wird als eine Übergangsform zwischen derjenigen von den Reptilien und den Säugetieren meist gar nicht erwähnt. Die vorliegenden Untersuchungen, welche auf Anregung des Herrn Professor R. Kolster und unter seiner Leitung ausgeführt wurden, beabsichtigten ursprünglich eine Erforschung des intrahepatischen Bindegewebes, sowie der Anordnung der Gallenkapillaren; auch das Verhalten von den sogen. v. Kupfferschen Sternzellen, welche bei Vögeln bereits nachgewiesen worden, sollte festgestellt werden. Da sich aber bei Durchforschung der Literatur die oben erwähnte Tatsache ergab, so wurde das Programm etwas erweitert, und an die genannten Untersuchungen knüpfte sich noch die verschiedener anderer Strukturverhältnisse in der Leber der Taube an.

Soweit sich aus der mir zugänglichen Literatur entnehmen lässt, haben folgende Forscher sich mit Untersuchungen der Vogelleber beschäftigt. Der erste ist Beale (3), welcher die Tubuli der Vogelleber aus zwei bis drei Reihen Zellen bestehend fand; auch vermutet Beale die Existenz einer Basalmembran, welche die den Tubulus bildenden Zellreihen umgebe.

Kurz darauf erwähnt Leydig (14) in seinem Lehrbuch der Histologie, dass die Membran der Leberzelle bei Amphibien und Vögeln eine so zarte Hülle sei, dass sie nach Wasserzusatz alsbald vergehe.

Sehr eingehende Untersuchungen über die Leber der Wirbeltiere vom Menschen bis zum Fisch hat Eberth (6) gemacht; von Vögeln benutzte er die Taube und das Huhn. Er untersucht das Bindegewebe in den Läppchen; das intralobuläre fehle ganz unter anderem beim Huhn; weiterhin behauptet Eberth, an den Gallenkapillaren eine doppelt konturierte strukturlose Membrana propria wahrgenommen zu haben, welche er für eine fortgesetzte Cuticularausscheidung des Epithels der verschiedenen Abzugsröhren hält; freilich sei diese Membran unter anderem bei den Vögeln eine äusserst zarte, schwer nachweisbare Lage und fehle bei den Fischen ganz. Was die Übergangskanäle der Vogelleber betreffe, so erinnere diese durch die reichliche Anastomosierung der Zellenbalken und die Verästelung der feinsten Gallenwege sehr an die Säugetierleber. Eine periphere, an der dem Blutstrom zugekehrten Seite der Leberzelle befindliche Lagerung des Kernes vermisst Eberth bei Säugern und Vögeln. Auch Lahousse (12) fand eine derartige Lage des Kernes nur in gewissen Stadien der Verdauung. Im übrigen untersucht Lahousse die Struktur der Leberzellen und das Verhalten der Blutkapillaren in verschiedenen Stadien des Hungerns bei Wirbeltieren, darunter der Taube.

Vergleichend-anatomische Studien der Leber von den niedersten bis zu den höchsten Wirbeltieren haben Shore und Jones (22) vorgenommen. Die Leber der erwachsenen Taube finden sie so kompakt, und die Zellkonturen so undeutlich, dass sie sehr wenig von der feineren Struktur sehen können. Bei jungen Küchlein hingegen sei die Anordnung deutlich tubulär mit fünf Reihen Zellen im Tubulus. Die Tubuli

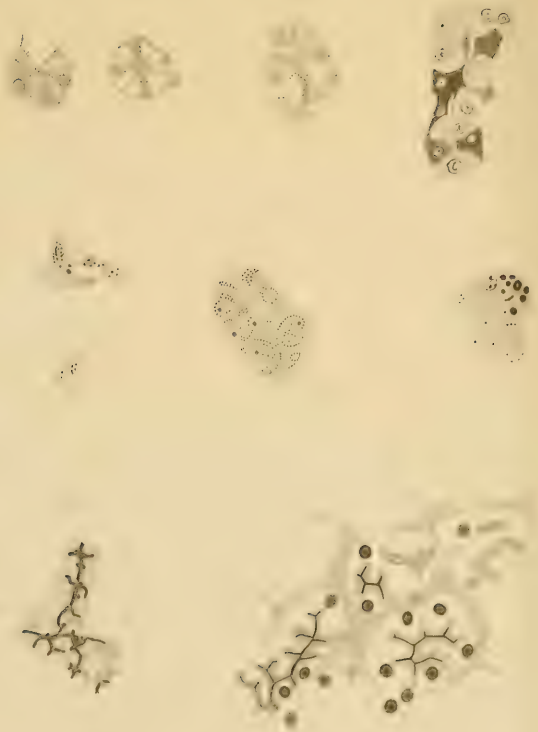

bilden ein dichtes Netz, und ihre Lumina seien deutlich. Die Zellen haben einen wabigen Bau mit vielen hellen Lücken, welche Fetttröpfchen enthalten. Die Blutkapillaren seien klein; grössere Gefässstämme seien ziemlich gleichmässig verteilt, und um dieselben lasse sich die Andeutung einer radiären Anordnung erkennen; eine Einteilung in intra- und interlobuläre Venen lasse sich jedoch nicht unterscheiden.

Nach dem Erscheinen der Arbeiten v. Kupffers (10 und 11) über die Sternzellen wurde in den verschiedensten Tierklassen nach solchen geforscht, meistens auch mit positivem Resultat, wenigstens was die höheren Wirbeltiere betrifft. So hat Rothe (24) Sternzellen beim Sperling gefunden, Nathan (18) bei der Taube, dem Zeisig, der Grasmücke, doch fand er sie recht wenig entwickelt, besonders bei der letzteren. Pilliet (19) findet Pigmentzellen im unmittelbaren Kontakt der Venen bei einer jungen Ente und einem Bussard. Zu den Untersuchungen über die „Sternzellen" sind auch Minkowsky und Naunyns (17) pathologisch-anatomische Versuche an mit AsH_3 vergifteten Enten und Gänsen zu zählen.

Zu meinen Untersuchungen habe ich ausschliesslich Tauben benutzt. Für allgemeine Untersuchungen fixierte ich Leberstücke teils in Alkohol, teils in Formol, Helligs Lösung oder Sublimatessigsäure. Letztere, welche mir am richtigsten die Verhältnisse in diesen Lebern zu bewahren scheint, bestand aus gesättigter Sublimatlösung, zu welcher Eisessig bis zu einer Konzentration von 5% hinzugefügt worden. Die 5 μ dicken Schnitte wurden zu Übersichtszwecken mit Hämatoxylin und van Giesons Lösung gefärbt. Um die Granula zu färben, benutzte ich Biondi-Heidenhains Farblösung; teils färbte ich sie auch mit Methylenblau und Eosin, nach vorheriger 4—5tägiger Beizung in 2%iger $K_2Cr_2O_7$-Lösung.

Ausserdem wurden einige besonders kleine Stücke von jeder Leber in Flemmingscher Lösung fixiert und nach

Bendas Angaben für Mitochondriafärbung behandelt, bevor sie in Paraffin eingebettet wurden; die 4—5 μ dicken Schnitte wurden dann auch nach Benda gefärbt und eingeschlossen. Da die Resultate nicht ganz deutlich waren, wurden andere Schnitte nach Weigert weiterbehandelt, d. h. nach Entfernung des Paraffins usw. wurden sie auf 24 Stunden in 4%ige Eisenammoniakalaunlösung oder in gesättigte Cu-Acetatlösung gestellt, nach Spülung mit Wasser 24 Stunden lang in Weigerts Hämatoxylin gefärbt, schliesslich unter dem Mikroskop in Boraxferrocyankalium differenziert und schnell in Wasser gespült. Auf diese Art behandelte Präparate zeigten sehr deutlich die feineren Strukturverhältnisse der Leberzellen, namentlich die sogenannten Nebenkörper[1]).

Zum Studium der Sternzellen wurden mir von Herrn Prof. Kolster einige von ihm durch intravenöse Injektion von Collargollösung imprägnierte Lebern freundlichst zur Verfügung gestellt. Die 1%ige Lösung war den Tieren in die V. jugularis eingespritzt worden, worauf sie sofort oder spätestens nach 2 Stunden getötet wurden und die Lebern in Formol fixiert. Von den auf gewöhnliche Art eingebetteten Stücken wurden 5—7 μ dicke Schnitte verfertigt, welche teils in Hansens Hämatoxylin, teils ausserdem in van Giesons Lösung nachgefärbt und auf gewöhnliche Art eingeschlossen wurden.

Zur Untersuchung des Glykogens wurden in Alkohol fixierte Stücke in Celloidin eingebettet und zur Orientierung Schnitte mit Lugols Lösung gefärbt. Um Dauerpräparate zu erhalten, färbte ich die ca. 10—15 μ dicken Schnitte nach der von Best später angegebenen Modifikation seiner Methode, worauf die Präparate wie gewöhnlich in Balsam eingeschlossen wurden. Diese Karminfärbung des Glykogens bewährte sich vortrefflich und gab deutliche Bilder.

[1]) Am besten wurden aber die Mitochondrien nach einer von Prof. Kolster ausgearbeiteten Methode gefärbt.

Zur Imprägnation der Gallenkapillaren habe ich mich sowohl Kopschs wie auch der Golgi-Methoden bedient. Mit ersterer erhielt ich stellenweise eine ziemlich vollständige Imprägnation, welche besonders in 10—15 μ dicken Schnitten einigermassen brauchbare Bilder lieferte. Um unter dem Deckglase sich erhaltende Präparate zu bekommen, fixierte ich alle Präparate nach Zimmermanns Angaben und färbte sie darauf mit Hämatoxylin. Die Golgische Imprägnation führte ich erst so aus, dass ich die Stücke, nachdem sie ca. 8 Tage in $K_2Cr_2O_7$-Lösung gelegen hatten, in 0,1%ige Sublimatlösung überführte und in dieser, welche anfangs jeden Tag, später einmal wöchentlich erneuert wurde, 2 Monate liegen liess, bevor sie in Paraffin eingeschlossen wurden. Da jedoch diese Methode leider zu gar keinem Resultat führte, und auch die übrigen Präparate verschiedenes zu wünschen übrig liessen, versuchte ich noch die schnelle Golgi-Methode, d. h. Fixierung in einer Mischung von 4 Teilen 3,5%iger $K_2Cr_2O_7$-Lösung und 1 Teil 1%iger Osmiumsäure drei Tage lang; darauf wurden die Stücke in 0,75%ige $AgNO_3$-Lösung gebracht und nach 2 Tagen mit dem Rasiermesser geschnitten. Dieser Art angefertigt, waren die Schnitte leider ungleichmässig dick; es fanden sich aber auch genügend dünne Stellen, und hier zeigte es sich, dass die Imprägnation ziemlich vollständig gelungen war und recht deutliche Bilder lieferte. Diese Methode scheint mir demnach die sicherste zu sein und besitzt ausserdem den Vorzug der kurzen Zeitdauer, innerhalb welcher die Imprägnation vollendet ist; ein Nachteil liegt freilich darin, dass solche Präparate eine Einbettung nicht gut vertragen.

Zur Darstellung des Bindegewebes habe ich teils die von Zimmermann modifizierte Methode von Bielschoffsky, teils Trypsinverdauung angewandt. Erstere erwies sich als sehr anwendbar bei Formolfixation, dagegen konnte ich nach Alkoholfixation keine Imprägnation erzielen; zu erwähnen ist,

dass die Schnitte mit Eiweissglycerin auf die Gläser geklebt werden mussten, da sie sich sonst trotz sorgfältigster Vorbereitungen immer ablösten. Es gelang bei dieser durchaus unberechenbaren Imprägnation sogar einmal, gleichzeitig mit dem Bindegewebe auch einen Teil der Gallenkapillaren darzustellen, was eine deutlichere Übersicht über das Verhältnis beider zueinander gestattete.

Die Digestionsmethode gelang nur an in Alkohol fixiertem Material, und zwar mussten die Präparate 20—24 Stunden lang bei ca. 37° C in der Digestionsflüssigkeit stehen. Soda war in einer Konzentration von 0,1% vorhanden; vom Pankreatin (Grübler) durften nur sehr kleine Mengen verwendet werden. Die fertig digerierten Präparate wurden vorsichtig in Wasser gespült, darauf mit Mallorys Hämatoxylin gefärbt und auf gewöhnliche Art eingeschlossen. Die mit dieser Methode erhaltenen Bilder zeigten durchgehend feinere Fasern, sowie grössere zusammenhängende Mengen derselben als die imprägnierten, so dass dieselben zu Übersichtszwecken geeigneter sein dürften; letztere eignen sich dadurch, dass die Zellen erhalten bleiben, besser zur detaillierten Forschung, obgleich die Resultate durch feine Metallniederschläge zwischen den Fasern etwas getrübt sein dürften, auch sind stellenweise gerade die feinsten Fäserchen überhaupt nicht zum Vorschein gekommen.

Die Taubenleber besteht, wie Shore und Jones (22) sowie andere Forscher hervorheben, aus miteinander vielfach anastomosierenden Zellenschläuchen. Eine deutliche Läppchenbildung mit radiärer Anordnung der Schläuche um eine V. centralis herum ist fast gar nicht zu erkennen, dagegen findet sich, wie dieselben Forscher, die Küchelleber betreffend, erwähnen, eine deutlich radiäre Anordnung um etwas grössere Blutgefässe herum. Was die Anordnung der Schläuche an der Leberoberfläche betrifft, so habe ich kein einheitliches Verhalten nachweisen können; streckenweise schienen alle

Schläuche senkrecht gegen die Oberfläche zu stehen, an anderen Stellen waren alle ihr parallel, und wieder an anderen Stellen lagen sie in den verschiedensten Richtungen, kurz da war keine Gesetzmässigkeit zu erkennen. An quergeschnittenen Schläuchen zeigt es sich deutlich, dass diese meistens aus vier, manchmal auch fünf Reihen Zellen bestehen, nicht, wie Beale angibt, aus zwei bis drei. In der Mitte ist oft ein kleines Lumen sichtbar (Abb. 1 a).

In der Umgebung der Blutgefässe sieht man vielfach Anhäufungen von Lymphkörperchen; ausserdem finden sich im Parenchym der Taubenleber hie und da ähnliche Massen vor, scheinbar gänzlich isoliert, da sie nur von Kapillaren umgeben sind, und ein Zusammenhang mit irgend einem grösseren Gefässe sich nirgends nachweisen lässt. Diese Gebilde haben zwar einen recht bedeutenden Umfang im Verhältnis zu den umgebenden Tubuli; da sie aber keineswegs scharf begrenzt sind und auch die von ihnen erfüllten Räume von keinem Endothel ausgekleidet sind, hat man es wahrscheinlich mit bedeutend erweiterten Saftspalten im Sinne Mareschs (16) zu tun. Da auch die Anhäufungen von Lymphkörperchen an den Blutgefässen oft so gross sind, dass kleine Gallenkanälchen in ihnen eingebettet liegen, könnten vielleicht diese grossen Saftlücken als etwas der Taubenleber Charakteristisches aufzufassen sein. Maresch erwähnt zwar, dass die perikapillären Saftspalten sich bei Ödem vergrössern, da aber die oben erwähnten Verhältnisse in fast allen von mir untersuchten Lebern sich gleich waren, dürfte ein ödematöser Zustand bei ihnen auszuschliessen sein.

Die feineren Strukturverhältnisse in der Taubenleber sind schwer zu unterscheiden wegen der schon von Leydig erwähnten grossen Zartheit der Zellhüllen. Da diese Hülle, wie Langley (13), Lahousse u. a. betonen, kein selbständiges Gebilde ist sondern als die periphere Verdichtung des proto-

plasmatischen Netzwerkes, mit welchem die Zellen zusammenhängen, aufzufassen ist, so wird es oft zur Unmöglichkeit, die Zellen gegeneinander abzugrenzen.

Über die Lage des Zellkernes in der Taubenleber sind verschiedene einander widersprechende Ansichten geäussert worden. Ich habe durchweg gefunden, dass die Zellkerne sich an der Peripherie der dem Blutstrome zugekehrten Seite der Zelle befanden. Diese Lagerung, welche mir demnach als die Regel erscheint, während eine zentrale mehr zufällig vorkommt, vermisst Eberth ganz bei der Taube; Lahousse findet sie wieder nur bei Tieren, welche 5—6 Stunden nach der Fütterung getötet wurden. Die Granula sind bei diesen an dem gegen das Lumen grenzenden Ende angehäuft; eine derartige „Innenzone" nun habe ich bei Tieren gefunden, welche unmittelbar nach der Fütterung getötet wurden. Das eine dieser Tiere hatte den ganzen Tag lang zu fressen bekommen, also ca. 8—10 Stunden, das andere hatte 48 Stunden gehungert und darauf 5 Stunden zu fressen bekommen. Die Schnitte von diesem letzteren bieten ein von den anderen gänzlich verschiedenes Bild: der Kern liegt fast ganz an der Peripherie der Zelle; diese ist erfüllt von grossen Vacuolen, in welchen ein ganz feines Fädchennetz zu erkennen ist; zwischen den Vacuolen ziehen sich gröbere Protoplasmafäden vom Kerne ausstrahlend nach verschiedenen Richtungen, besonders gegen das an die Gallenkapillare (das Lumen des Schlauches) grenzende Ende der Zelle hin. In derselben Richtung zieht sich auch ein dunkler Streifen von Granula, welcher zusammen mit gleichartigen der Nachbarzellen ein sternförmiges Bild in quergeschnittenen Schläuchen ergibt (Figg. 2 und 1 b).

Ganz übersät mit Granula sind die Zellen von Tieren, welche 24 bis 48 Stunden gehungert haben; ebenso beschreibt Lahousse die Zellen nach $3^1/_2$ tägigem Fasten, nur mit dem wichtigen Unterschied, dass er die Granula um den zentralen

Kern gehäuft findet und am Rande ringsum ein von Granula freies Gebiet, in welchem ein feines Fädchennetz zu erkennen ist; gerade in solchen Präparaten fand ich den Kern am ausgeprägtesten peripher, während die Granula in manchen Zellen in der Tat ein Randgebiet frei liessen (Fig. 4); nur konnte ich auch mit der stärksten Vergrösserung kein Netzwerk darin erkennen. Es dürften dies vielleicht Jugendstadien der Zellen und nicht auf der Verdauung beruhende Veränderungen sein. Merkwürdig erscheint es, dass ein Hungertag mehr ($3^1/_2$ Tage nach Lahousse) so grosse Veränderungen in der Lage des Zellkernes hervorrufen kann, da die Bilder, welche man nach je 24- und 48stündigem Hungern erhält, keine durchgreifenden Verschiedenheiten untereinander zeigen. Diese Veränderungen könnten aber auf einem Vorgang beruhen entsprechend der von Grützner in den Magendrüsenzellen gefundenen, von Grober (8) bestätigten Rückresorption der Granula nach mehrtägigem Hungern.

In allen Präparaten, mit Ausnahme der oben erwähnten Vacuolen enthaltenden, findet man sonst, entsprechend Adlers (1) Untersuchungen an Föten- und Kinderlebern, Zellen in den verschiedensten Stadien der Entwickelung dicht nebeneinander und voneinander scharf abgegrenzt. Dadurch erhält man ganz ähnliche Bilder, wie Cohn sie bei verschiedenen Säugetieren beschreibt, also einerseits grosse, runde, scharf abgegrenzte Zellen mit groben Körnern gefüllt und daneben, im selben Acinus, kleinere, dunkle, polygonale Zellen, welche von einer anscheinend homogenen Masse vollständig erfüllt sind. Letztere haben auch bei der Taube eine gewisse Vorliebe für die nächste Umgebung der Blutgefässe und entsenden hin und wieder radiäre Ausläufer in das Innere des Parenchyms; da bei diesen Ausläufern aber dunkle Zellen mit hellen abwechseln, so erhält man eine eigenartige, Korallenriffen ähnliche Anordnung der ersteren; der grösste Teil des Parenchyms

besteht jedoch aus Zellen entsprechend denen (Fig. 3), welche Cohn als Übergangsformen zwischen beiden bezeichnen möchte, da sie annähernd die Grösse und Form der hellen haben, aber dunkler gefärbt sind. Bei einem Tiere finden sich an einzelnen Stellen, meist auch in der Umgebung von Blutgefässen, ganze Zellkomplexe, welche sich wesentlich von dem benachbarten Gewebe unterscheiden: die Zellen sind verschwommen, fast gar nicht voneinander abzugrenzen, auch haben sie offenbar an vielen Stellen die Blutkapillaren fast vollständig zusammengedrückt; da diese also meist so eng sind, dass man kaum eine Spalte findet, und sie nur auf ganz kurze Strecken ihren gewöhnlichen Umfang haben, um sich ziemlich plötzlich wieder zu verengern, so ist eine Abgrenzung des Parenchyms in Schläuche überhaupt nicht zu unterscheiden; die Zellen selbst erscheinen anders gefärbt und von ziemlich groben Körnchen vollständig gefüllt (Abb. 5). Da aber auch die nach 48stündigem Fasten und 5stündigem Füttern erhaltene Leber solche Bezirke enthält, so hat in diesen vielleicht die durch die Verdauung bedingte Veränderung der Struktur angefangen, da auch dieses Tier nach 24stündigem Hungern 3 Stunden gefressen hatte, obgleich Lahousse erwähnt, dass 5 Stunden nach der Fütterung neben den stark vergrösserten Zellen auch die Kapillaren gedehnt erscheinen.

Die meisten Granula der Leberzellen sind azidophil; mit Biondi-Heidenhains Farbgemisch werden die gröberen Körner in den grossen hellen Zellen violett gefärbt; die feinen Körnchen der kleineren Zellen dagegen erscheinen dunkelrot.

Ausser diesen Granula findet man in den Zellen einzelne Körnchen, welche sich in Grösse und Beschaffenheit wesentlich von den Granula unterscheiden, sich nach Bendas Methode färben lassen und offenbar seinen „Nebenkörpern“ entsprechen; in Zellen, wo man ein fädiges Gerüst erkennen kann, treten sie stets als ein Bestandteil desselben auf, sind

jedoch selbst rundlich (Fig. 6). In Zellen, deren übriger Inhalt dieses Gerüst verdeckt, findet man die Körperchen — meist zu Gruppen vereinigt (Fig. 7) — teils in der unmittelbaren Umgebung des Kernes, den sie dann oft wie ein Kranz umzingeln, teils an der Peripherie der Zelle, jedoch so, dass die äusserste Schicht der Zellwand frei von ihnen ist, die Zellgrenzen sich in diesen Präparaten also oft als helle Streifen unterscheiden lassen. Ob die Körperchen vom Hungern oder von der Verdauung beeinflusst werden, konnte ich nicht mit Bestimmtheit nachweisen, es scheint aber, als ob nach 48 stünd. Hungern die Körperchen etwas grösser und vielleicht auch etwas zahlreicher sind als sonst (Fig. 8).

Von den übrigen Zelleinschlüssen sind das Fett und das Glykogen die wichtigsten. Ersteres findet sich in einzelnen Zellen in Gestalt von grösseren oder kleineren Tropfen, welche einen grossen Teil der Zelle einnehmen können (Fig. 9). An anderen Stellen sind ganze Gruppen von Zellen von Fett derart ausgefüllt, dass sie vollständig ihr charakteristisches Aussehen verloren haben und wie typisches Fettgewebe aussehen. Solche Inseln finden sich hie und da im Leberparenchym und unterscheiden sich scharf von diesem. Bemerkenswert ist dieses gruppenweise Auftreten des Fettes, indem immer einige benachbarte Zellen es besonders reichlich enthalten, und dann wieder grosse Gebiete anscheinend ohne sind.

Das Vorhandensein von Glykogen in der Taubenleber habe ich nur in einem Falle feststellen können. In derselben Leber, deren Zellen bei anderer Fixation grosse Vacuolen aufwiesen, lässt sich nach wasserfreier Fixation an deren Stelle eine reichliche Glykogenablagerung nachweisen; dieselbe ist, übereinstimmend mit Afanassjews (2) und anderer Angaben, ziemlich gleichmässig auf alle Zellen und Zellschläuche verteilt. Bei Übersicht der Präparate fällt die merkwürdig regelmässige parallele Lagerung von kleinen Streifen auf, welche das in der

Nähe der Zellkerne zusammengeballte Glykogen bildet, und welche nach Petersen (25) auf das Zurückweichen des Glykogens vor dem eindringenden Alkohol zurückzuführen ist. Vergleicht man diese Präparate und jene, wo das Glykogen aufgelöst ist, mit den anderen, glykogenfreien, so kann man sich des Gedankens nicht erwehren, den auch Langley ausgesprochen hat, dass nämlich die Abnahme der Granula Hand in Hand gehe mit einer Zunahme des Glykogens, obgleich Langley auch zugibt, dass Veränderungen im Verhalten des einen eintreten können, ohne dass das andere davon berührt erscheine.

Diese glykogenhaltige Leber stammt von einem Tiere, das nach 48stündigem Hungern 5 Stunden zu fressen bekommen hatte; die übrigen, in denen keine Spur von Glykogen nachweisbar war, stammen von Tieren, die 24—48 Stunden gehungert; eines wurde darauf 3 Stunden lang gefüttert. Hieraus geht hervor, dass das Glykogen beim Fasten verschwindet, und zwar in der Taubenleber innerhalb der ersten 24 Stunden; andererseits ist eine Verdauungsarbeit von mehreren Stunden, nach meinen Untersuchungen 4—5, nötig, um eine Ablagerung wieder eintreten zu lassen, da diese nach 3 Stunden noch nicht ihren Anfang genommen hatte.

Nach intravenöser Injektion von Kollargollösung finden sich in dem Endothel der Pfortaderkapillaren überall Zellen, welche vollständig schwarz erscheinen; sie haben verschiedene, recht unregelmässige Form und sind ungleichmässig mit schwarzen Körnern gefüllt; an vielen Stellen kann man im Endothel lange schwarz gepunktete Ausläufer von dem Hauptkörper der Zelle erkennen; vielfach sieht man in den Kapillaren nur diese gepunkteten Streifen ohne Zellkörper, was mir sehr für die Annahme eines Netzwerkes, in dessen Knotenpunkten die Zellkörper liegen, zu sprechen scheint (Fig. 10 und 11).

Die Phagozytose scheint ungemein schnell einzutreten,

denn bei dem Tier, welches unmittelbar nach der Injektion getötet wurde, ist die Farbstoffaufnahme fast ebenso vollkommen wie in dem anderen; ein greifbarer Unterschied ist nicht wahrzunehmen; höchstens sind die Ausläufer der Zellen, die gepunkteten Streifen, in geringerer Ausbreitung vorhanden. Möglicherweise sind auch die Zellen etwas öfter unvollkommen gefüllt als in dem späteren Stadium. In solchen Zellen kann man den hellen Kern erkennen; derselbe ist fast ebenso gross wie derjenige der Leberzellen, manchmal in der Mitte der Zelle, oft aber auch an einem Ende, oder richtiger in einer Ecke gelegen; in manchen Fällen glaube ich zwei Kerne dicht nebeneinander wahrgenommen zu haben. Die Farbstoffaufnahme scheint zuerst in der nächsten Umgebung des Kernes vor sich zu gehen; denn wo sie nicht vollständig eingetreten ist, sieht man immer den Kern von einem dichten schwarzen Gürtel umgeben, während der übrige Zellkörper von grösseren oder kleineren Körnern und Klumpen unregelmässig erfüllt ist.

Die Gallenkapillaren, ihre Anordnung und Beschaffenheit sind schon vielfach Gegenstand der eingehendsten Untersuchungen gewesen. Wie schon hervorgehoben, wird die Vogelleber als Übergangsform zwischen den Reptilien und Säugern betrachtet, und in der Tat tritt dieses besonders in der Anordnung der Gallenkapillaren deutlich hervor. In längsgeschnittenen Tubuli sieht man einen Kapillarstamm, von dem abwechselnd nach beiden Seiten Äste abgehen, welche zwischen die Zellen eindringen (Fig. 13). Diese Äste können teils blind endigen, teils bilden sie ein Netzwerk, dessen Maschen wie bei den niederen Wirbeltieren mehrere Zellen umspannen; es kommen aber auch kleinere Maschen vor, teils so gross, dass sie eine ganze Zelle umspinnen, teils aber noch kleinere, welche nur auf der Fläche einer Zelle liegen können. Ein solches Verhalten beschreiben auch Hering (26) und besonders Braus (4); dieser erwähnt, dass er in der Säugetierleber so

kleine Maschen von Gallenkapillaren beobachtet, dass sie unmöglich eine ganze Zelle, sondern höchstens einen Teil einer solchen umfassen können; wie ersichtlich, ganz übereinstimmend mit meinen Beobachtungen an der Taubenleber.

Kleine sackförmige Ausbuchtungen der Kapillaren gegen die Leberzellen, wie Lahousse sie beschreibt, habe ich vielfach beobachtet, und zwar kommen sie oft vor an Stellen, wo einige Kapillaren sich sozusagen kreuzen, oder wo mehrere Seitenäste auf einmal abgehen. In einem einzigen Falle habe ich ein Bild gesehen, das etwas an v. Kupffers gestielte Sekretvacuolen erinnerte; da aber diese dann zwei Stiele gehabt hätte und das ganze nicht mit den Angaben der verschiedenen Verfasser übereinstimmt — zwei feingepunktete Linien die von einer Kapillare ausgehend gegen einen dunklen Fleck in der Nähe eines Zellkernes konvergieren, welcher Fleck mindestens ebenso gross wie der Kern und nicht scharf begrenzt ist (Fig. 12 b), so halte ich das Ganze für ein Produkt eines bei Imprägnationspräparaten leider so oft vorkommenden Niederschlages.

Auch in einer anderen Beziehung kann das Imprägnationsverfahren trügerische Bilder geben; in einigen Fällen können nämlich doppelt konturierte Membranen an den Gallenkapillaren wahrgenommen werden, was auf eine unvollkommene Füllung derselben mit Imprägnationsmasse zurückzuführen sein dürfte, da Eberths Behauptung, dass eine solche Membran existiere, von vielen Forschern erfolgreich widerlegt worden ist. In anderen Fällen imprägniert sich die Substanz zwischen den Zellen, wobei eigentümlich blätterige Gebilde entstehen.

Das interlobuläre Bindegewebe der Taubenleber besteht, wie das der übrigen höheren Wirbeltiere, aus gröberen sowie aus ganz feinen Fasern. Die gröberen zweigen sich von der Adventitia der Blutgefässe sowie von der Glissonschen Kapsel ab und folgen grösstenteils der Richtung der Blut-

kapillaren. Um die Blutgefässe sind sie also radiär gelegen, umschliessen aber bald bogenförmig einen Zellenschlauch, so dass längliche Maschen von Radiärfasern gebildet werden; manchmal sieht man auch — entsprechend dem Verhalten der Radiärfasern der Säugetierleber — längere Fasern, welche an einigen solchen Maschen vorbeiziehen, bevor sie sich umbiegen und auffasern. Zu bemerken ist, dass in digerierten Präparaten nie ein vollständig in sich geschlossener Ring von ihnen gebildet wird; dass man dergleichen hin und wieder in Imprägnationspräparaten sieht, beruht offenbar auf einem feinkörnigen Metallniederschlag, welcher den Zwischenraum zwischen einzelnen Fasern ausfüllt (Fig. 14).

Zwischen die Leberzellen eindringende intralobuläre Fasern sind nach Mall (15), falls sie vorkommen, fast unmöglich von den interlobulären zu unterscheiden; ich habe zwar stellenweise feine Fäserchen beobachtet, welche sich ausserhalb der die Fasernetze begrenzenden Stützfasern, quer gegen deren Richtung, eine ganz kurze Strecke ausbreiten, wage aber nicht zu behaupten, dass diese interlobulär seien.

In nicht vollständig reinen Digestionspräparaten bleibt bei Färbung mit Mallorys Hämatoxylin zwischen den Gitterfasern ein hellblauer Farbton bestehen; es dürfte dieses die von Mall und anderen erwähnte strukturlose Kittsubstanz sein, welche die Zwischenräume zwischen den Gitterfasern ausfüllt.

Im ganzen habe ich die Beobachtung gemacht, dass ein oder zwei Fastentage überraschend wenig auf die allgemeinen Strukturverhältnisse Einfluss haben. Es herrscht in der Leber offenbar dieselbe Arbeitsteilung der Zellen, wie sie in anderen Drüsen bekannt ist, denn Veränderungen z. B. im Fettgehalt oder der Beschaffenheit der Granula sind stets nur in kleineren oder grösseren Gruppen von Zellen sichtbar. Bemerkenswert ist ferner, dass solche Gruppen oder ganze Komplexe von Zellen, welche in Anordnung oder Bau vom ganzen abweichen,

also sowohl durch die Verdauung beeinflusste als auch jugendliche Elemente, meist in der Nähe von Blutgefässen zu finden sind, gewöhnlich in ihrer nächsten Umgebung. Diese Anordnung der jungen Zellen steht offenbar in Übereinstimmung mit Malls Befund, dass das Centrum der „portalen Einheit" der Punkt sei, wo die regenerativen oder Zuwachsprozesse der Leber vor sich gehen. Faktisch glaube ich auch nur an solchen Stellen mehr als einen Kern in den Zellen wahrgenommen zu haben, während Mall bestimmt behauptet, karyokinetische Figuren an solchen Punkten gesehen zu haben — eine wohl recht seltene Beobachtung an diesem Organe unter ähnlichen Bedingungen. Andererseits ist es einleuchtend, dass Veränderungen, die durch die Verdauung hervorgerufen werden, zuerst in der nächsten Umgebung der Pfortaderäste zum Vorschein kommen müssen.

Literaturverzeichnis.

1. Adler, Über helle Zellen in der menschl. Leber. Beitr. pathol. Anat. S. 127—168. Jena 1904.
2. Afanassjew, Arch. f. d. ges. Physiol. Bd. 30. S. 385. 1883.
3. Beale, L., On some points in the Struct. of the liver. Phil. Trans. Referat. 1856.
4. Braus, H, Untersuchungen zur vergleichenden Histologie der Leber der Wirbeltiere. Habilitationsschrift. Jena 1896.
5. Cohn, Referat in Adlers Aufs. s. oben.
6. Eberth, Arch. pathol. Anat. u. Physiol. Bd. 39. Heft 1. S. 70—89. 1867. Arch. mikrosk. Anat. Bd. ?. S. 423—440.
7. Disse, J., Über die Lymphbahnen der Säugetierleber. Arch. mikrosk. Anat. Bd. 36. S. 203—224. 1890.
8. Grober, Deutsch. Arch. für klin. Med. Bd. 83. S. 309. Referat. 1905.
9. Hoehl, Arch. Anat u. Physiol. anat. Abt. S. 133—152. 1897.
10. v. Kupffer, Über Sternzellen in der Leber. Arch. mikrosk. Anat. Bd. 12. Heft 2. S. 352—358. 1876.
11. — Über die sogenannten Sternzellen der Säugetierleber. Arch. mikrosk. Anat. Bd. 54. Heft 2. S. 254. 1899.
12. Lahousse, Contributions à l'étude des modifications morphologiques de la cellule hépatique pendant la sécrétion. Arch. de biol. Tome 7. p. 167. 1887.
13. Langley, Proceedings of the Royal Soc. Vol. 34. p. 20—26. 1882.
14. Leydig, Ref. in Oppel, Lehrb. vergl. mikrosk. Anat. d. Wirbeltiere. III. Teil. S. 916.
15. Mall, A study of the structure un of the liver. The american journal. of anat. Vol. 5. p. 227. 1906.
16. Maresch, Über die Gitterfasern der Leber usw. Centralbl. f. allgem. Path. u. pathol. Anat. S. 641. 1905.
17. Minkowsky u. Naunyn, Arch. experim. Pathol. Bd. 21. 1886.
18. Nathan, La cellule de Kupffer. Journ. de l'anat. et de la physiol. Année 44. p. 208. 1908.
19. Pilliet[1]), Journ. de l'anat. et de la physiol. Année 25. p. 264—276. 1889.

[1]) Compte rendu de la Société de Biologie. Sér. 10. Tome II.

20. Oppel, Lehrb. d. vergl. mikrosk. Anat. der Wirbeltiere. III. Teil.
21. Schilling, Virchows Arch. Bd. 196. Zur Morphol., Biol. u. Path. der v. Kuppf. Sternz. usw.
22. Shore and Jones, Journ. of physiol. Vol. 10. p. 408—428.
23. Mayer, S., Über die sogen. Sternzellen der Leber usw. Anat. Anz. Nr. 7. Bd. 16. S. 180—192. 1899.
24. Rothe, Ref. in Oppel, Lehrb. vergl. mikrosk. Anatomie der Wirbeltiere. III. Teil.
25. Petersen, O., Über die Lagerung des Glycogens usw. Anat. Anzeiger Nr. 2 u. 3. Bd. 25.
26. Hering, Refer. in Oppel wie oben.

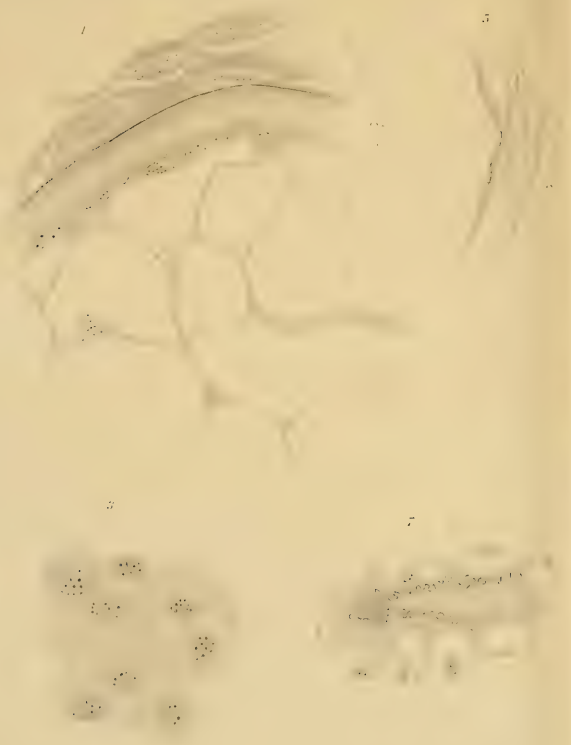

Erklärung der Abbildungen.

Fig. 1. Quergeschnittene Zellschläuche; die Zellen enthalten Vacuolen. Stammen von einem Tiere, das nach 48stündigem Hungern 5 Stunden gefüttert worden. Sublimatfix. Biondi-Ehrl. Leitz Oc. 4. Immers. 1/12.

Fig. 2. Wie Fig. 1. Zellen mit grossen Vacuolen. Sublimatfix. Methylenblau-Eosin.

Fig. 3. Sog. „helle Zellen" des Lebergewebes. Zwischen den Zellen zeigen sich Gallenkapillaren. Präp. stammt von einem Tiere, das nach 24stündigem Hungern 3 Stunden gefüttert worden. Sublimatfix Biondi-Ehrl. Leitz Oc. 4. Immers. 1/12.

Fig. 4. Zellen in verschiedenen Entwickelungsstadien nebeneinander. Das Tier hatte 24 Studen gehungert. Formolfix. Biondi-Ehrl. Leitz Oc. 4. Immers. 1/12.

Fig. 5. Zellen mit verschwommenen Grenzen; die Blutkapillaren sind zusammengedrückt. Das Tier wurde nach 24stündigem Hungern 3 Stunden lang gefüttert. Formolfix. Biondi-Ehrl. Leitz Oc. 4. Obj. 6.

Fig. 6. Mitochondrien im fädigen Gerüst und in der Wandschicht der Zellen. Dasselbe Tier wie in Fig. 1. Bendas Fixierung. Cu-acetat-Beizung. Weigerts Färbung. Leitz Oc. 4. Immers. 1/12.

Fig. 7. Gruppen von Mitochondrien in den Leberzellen nach 24stündigem Hungern. Bendas Fix. Weigerts Färbung nach Eisenalaun-Beizung. Leitz Oc. 4. Immers. 1/12.

Fig. 8. Mitochondrien in den Leberzellen nach 48stündigem Hungern. Formolfix. Prof. Kolsters Färbungsmethode. Leitz Oc. 4. Immers. 1/12.

Fig. 9. Fetttropfen und einzelne Mitochondrien; die Zellgrenzen teilweise etwas verschwommen. Das Tier hatte 24 Stunden gehungert. Bendas Mitochondrienfärbung. Leitz Oc. 4. Immers. 1/12.

Fig. 10. Phagozytäre Zellen des Kapillarendothels. Collargolinjektion. Formolfix. Delaf.-Hämatox. Vergrössert 800 mal. Unmittelbar nach der Injektion.

Fig. 11. Wie Fig. 10, jedoch 2 Stunden nach der Inj. Man sieht die gepunkteten Ausläufer der „Sternzellen" im Endothel der Blutkapillaren. Leitz Oc. 4. Obj. 8.

Fig. 12. Gallenkapillaren. a) Ganz kleine Maschen, b) siehe den Text. c) sackförmige Ausbuchtung der Kapillarwand. Kopsch' Methode. Leitz Oc. 4. Obj. 6.

Fig. 13. Gitterfasern und Gallenkapillaren. Silbermethode von Bielschoffsky-Zimmermann. Leitz Zeichenapparat Oc. 4. Obj. 6.

Fig. 14. Gitterfasern nach Pankreatinverdauung. Mallorys-Hämatoxylin. Leitz Zeichenapparat Oc. 2. Obj. 6.

Aus dem Institute für normale Anatomie der kgl. Universität Turin.
(Vorst.: Prof. Romeo Fusari.)

ÜBER DIE EVOLUTIVEN UND INVOLUTIVEN VORGÄNGE DER CHORDA DORSALIS IN DER WIRBELSÄULE

MIT

BESONDERER BERÜCKSICHTIGUNG DER AMNIOTEN[1]).

—

VERGLEICHEND HISTOLOGISCHE UNTERSUCHUNGEN

VON

DR. ANGELO BRUNI.
ASSISTENT.

Mit 2 Textfiguren und 16 Figuren auf den Tafeln 19/22.

[1]) Ins Deutsche übertragen von Dr. med. K. Rühl (Turin).

. . . . eine Erscheinung, die in einer unteren Abteilung herrscht, nicht plötzlich aufhört, sondern, wenn auch mit allmählich sich minderndem Werte, noch lange fortdauert.

C. Gegenbaur, Untersuch. z. vergl. Anat. d. Wirbelsäule. 1862. S. 87.)

I. Einleitung und historischer Überblick.

Man kann jedenfalls nicht behaupten, dass das Chordagewebe zu den wenig erforschten gehört. Seine besondere Konfiguration, seine Bedeutung als Skeletorgan bei den niedern Wirbeltieren, seine noch heute fragliche Entstehung aus den Blastodermblättern haben von jeher die Aufmerksamkeit der Forscher auf sich gezogen. Bei der Wahl des Materials für die Untersuchung dieses Organs haben die Autoren sich mit Vorliebe der Anamnien bedient, weil bei diesen die Chorda dorsalis das am meisten charakteristische Aussehen besitzt. Weniger haben sie sich mit der Chorda der Amnioten beschäftigt, bei welchen dieses Organ, seiner ursprünglichen Funktion beraubt, dazu bestimmt ist, zum grossen Teil während des fötalen Lebens zu verschwinden, auch ein weniger typisches Aussehen hat und gleichsam nur noch eine blosse historische Reminiszenz darstellt. Zwar haben sich ältere Anatomen, Zoologen und Histologen ausführlich damit beschäftigt, aber später wurde das Studium der Chorda der höheren Wirbeltiere fast dreissig Jahre lang vernachlässigt. Wenn man von dem Werk Williams' (1908, 139) absieht, findet man in den neueren Werken nur fragmentarische und beiläufige Angaben, die sicherlich nicht genügen, um ein Bild von den

histologischen Veränderungen zu geben, welche im Chordalgewebe in der Reihe der Wirbeltiere eingetreten sind, besonders von den Amphibien bis hinauf zu den Säugetieren.

Ich habe es deshalb nicht für überflüssig gehalten, einige Untersuchungen über die histologische Evolution der Chorda dorsalis während der Ontogenese in den drei Klassen der Amnioten vorzunehmen, wobei ich auch einige Daten über die Amphibien sammelte, um auf Grund persönlicher Erfahrung einen Vergleich zwischen der Chorda dorsalis der Amnioten und derjenigen der Anamnien ziehen zu können.

Ich gehe hier nicht auf den Ursprung der Chorda ein, weil mir ein geeignetes Material fehlte, um zu einer Schlussfolgerung über eine so schwierige und verwickelte Frage zu gelangen. Bekanntlich ist bis jetzt noch die Frage ungelöst, ob die Chorda vom Entoderm abstammt, wie die meisten annehmen, oder vom Ectoderm oder von beiden zusammen, oder endlich vom Mesoderm. Histologisch ist die Chorda als ein für sich bestehendes Gewebe anzusehen (Ussow [134], v. Ebner [32], Schaffer [1910, 116]), welches sich auf Grund einiger Charaktere dem Epithelialgewebe nähert, auf Grund anderer den Geweben mesodermischen Ursprungs.

So gehe ich auch nicht näher auf die genaue Topographie der Chorda in bezug auf die verschiedenen Teile der Wirbelsäule ein, weil in dieser Hinsicht schon sehr genaue Angaben in älteren und neueren Arbeiten vorliegen und ich denselben nichts Neues hinzufügen könnte.

Die Tatsache, welche die Chorda dorsalis bei den Wirbeltieren im allgemeinen, mit Ausnahme des Amphioxus, charakterisiert, ist die, dass die Elemente, aus denen sie besteht, grosse Vacuolen enthalten, die mit einer wässerigen, völlig farblosen Flüssigkeit ausgefüllt sind, welche dem Gewebe ein Aussehen verleihen, als ob es aus mehr oder weniger feinen Bälkchen gebildet wäre, deren Zwischenräume die

Vacuolen darstellen. In den ersten Perioden des Embryonallebens jedoch, wenn die Chorda erst eben als selbständiges Organ aufgetreten ist, fehlen diese Vacuolen gänzlich; sie fehlen ferner, auch wenn das Organ zu voller Entwickelung gelangt ist, am Umfang oder sind dort wenigstens selten; deshalb hat man auch den centralen Hauptteil der vacuolisierten Chorda dorsalis durch den Namen gelatinöser Körper von dem dünnen peripherischen Teil unterscheiden wollen, welch letzterem die verschiedenen Autoren Namen wie Chordaepithel (Gegenbaur [43]) oder epitheliomorphe Schicht (Grassi [51]) oder Randschicht (H. Albrecht [1]) gegeben haben. Obwohl nun die Bezeichnung Chordaepithel vielleicht als die am wenigsten zweckmässige erscheint, weil bis jetzt die epitheliale Natur dieser Schicht noch nicht in erschöpfender Weise nachgewiesen ist, so ist sie doch die am meisten gebrauchte; der Kürze halber und mit dem nötigen Vorbehalt können wir sie also weiter verwenden. Ausserhalb dieser Randschicht befindet sich eine mehr oder weniger komplexe Hülle, welche man Chordascheide nennt.

In einem kurzen historischen Überblick über den Gegenstand, der uns hier beschäftigt, müssen wir noch von dem Verhalten der Chorda vor der Vacuolisierung und in dem Augenblick, in dem diese eintritt, sprechen, dann von dem gelatinösen Körper der Chorda, von dem sogenannten Chordaepithel und von der Chordascheide bei den verschiedenen Klassen der Wirbeltiere. Dann müssen wir noch erwähnen, was über gewisse besondere Modifikationen des typischen Chordagewebes, die beim Fortschreiten der Entwickelung auftreten, bekannt ist: wie z. B. über den sogenannten Chordastrang, eine Art Schnur oder Band von fibrösem Aussehen, welches sich, besonders bei den Anamnien, im Centrum des gelatinösen Körpers bildet: über gewisse aus Stachelzellen gebildete Häutchen, ähnlich denjenigen der Epidermis, welche längs des Verlaufs der

Chorda bei einigen Fischen auftreten: über den sogenannten Chordaknorpel, welcher bei vielen höheren Anamnien und niederen Amnioten gewöhnlich in der vertebralen Portion der Chorda auftritt usw.

Über das Chordagewebe vor der Vacuolisierung und über die Vacuolisierung der Chorda.

Cyclostomen und Fische. Balfour (4) fand bei den Elasmobranchien, dass die Chorda dorsalis vor der Vacuolisierung aus in der Längsrichtung abgeplatteten Zellen besteht, die reich an albuminoiden Kügelchen sind und an ihrer Peripherie kleine Vacuolen besitzen. Diese Zellen gelangen von der Peripherie ans Centrum der Chorda. Später verschwinden die albuminoiden Körnchen nach und nach, während sich im Körper der Zellen die endgültigen Vacuolen entwickeln, so dass der grösste Teil des Protoplasmas der Zellen mit den Kernen gezwungen ist, nach dem Centrum der Chorda zu zu wandern. Der Rest des Protoplasmas sammelt sich an der Peripherie an. Später jedoch erfolgt eine neue Wanderung der Kerne: sie begeben sich an die Peripherie, wo sie mit dem sie begleitenden und dem bereits daselbst befindlichen Protoplasma das sogen. Chordaepithel bilden. Bei einigen Fischen sollen aber die Dinge sich in einfacherer Weise abspielen, so beim Torpedo, wo Verf. glaubt, man könne mit Sicherheit nachweisen, dass sich in jeder Zelle nur eine einzige Vacuole bilde und wo die erste Wanderung der Kerne nach dem Centrum zu fehlt.

Goette (47) fand ebenfalls, dass die noch nicht vacuolisierten Chordazellen in der Längsrichtung abgeplattet und nach Art einer Geldrolle angeordnet sind und bestätigte viele der Angaben Balfours. Im Augenblick der Vacuolisierung sollen sich mehrere Vacuolen in einer einzigen Zelle bilden.

Klaatsch (67) bestätigte die Anordnung der noch nicht vacuolisierten Zellen in Geldrollenform und behauptete den intracellulären Ursprung der Vacuolen. So auch Schauinsland (118) für die Holocephalen. Nach diesem Autor findet man in dem Augenblick, wo in den Zellen in der Nähe des Kernes die Vacuolen erscheinen (welche bei ihrer Entwickelung den grössten Teil der Kerne und des Protoplasmas nach der Peripherie drängen, wo sie das Chordaepithel bilden), neben den gewöhnlichen Kernen von rundlicher Form andere sehr färbbare in Stäbchenform, welche er für modifizierte Kerne der ursprünglichen, noch nicht vacuolisierten Zellen hält oder, weniger wahrscheinlich, für Kerne von Zellen, die von den benachbarten Vacuolen komprimiert sind. Boeke (16—18) wies ebenfalls für die Muränoiden das Stadium der Geldrollenform nach. Da er später beobachtete, dass nach Bildung der Chorda dorsalis die Caryokinese bis zum Auftreten der Vacuolisierung fehlt (eine Tatsache, die von Henneguy [59] für alle Anamnien bestätigt wurde), und da er ferner sah, dass die sehr deutlich sichtbaren Centrosomen sich alle längs der Achse anordnen, so nahm er an, dass in dieser Periode, in welcher die Chordazellen in Geldrollenform angeordnet sind (Geldrollenstadium nach Goette, Amphioxusstadium nach Klaatsch), in der Chorda ein zentriertes System von Spannungen vorhanden ist, augenscheinlich dargestellt durch die protoplasmatischen Fasern, die von den Centrosomen ausstrahlen, welches jedwede Modifikation verhindert. Boeke wies auch nach, dass in den Querschnitten der Chorda nicht, wie in den Längsschnitten, die Zellgrenzen sichtbar sind, und beschrieb feine protoplasmatische Strahlen, welche sichtbar sind, solange die Vacuolisierung nicht zu weit vorgeschritten ist, und welche sich bis zur Chordascheide verfolgen lassen, auf welcher sie sich mit einem kleinen Fuss anheften.

Amphibien. Bei den Amphibien stellt sich die Chorda vor der Vacuolisierung ungefähr so dar wie bei den Fischen. Schon W. Müller (94) hatte gefunden, dass die Zellen eine cylindrische oder cubische Form haben, wenn sich im Innern des pigmentierten Protoplasmas helle Räume als erstes Anzeichen der Vacuolisierung bilden, lange bevor Goette (46 49) die völlige Übereinstimmung in der Struktur und Entwickelung der Chorda bei allen Anamnien nachgewiesen und Klaatsch (68) hier die Anordnung der Zellen in Geldrollenform bestätigt hatte. Über den Prozess der Vacuolisierung machten auch Field (36) und Bergfeldt (11) Angaben. Der erstere behauptet, dass die Vacuolen sowohl innerhalb der Zellen, als zwischen denselben entstehen; der letztere stellte fest, dass sie im centralen Teil der Chorda entstehen und sich dann schnell ausbreiten, einige bis zur Berührung mit der Scheide. Zwischen den Vacuolen sollen protoplasmatische Scheidewände bestehen bleiben, die sich allmählich reduzieren, so dass schliesslich nur noch ein wenig Protoplasma an den Knotenpunkten der die Vacuolen trennenden Scheidewände zurückbleibt: der mit dem grössten Teil der Kerne nach der Peripherie gedrängte Rest soll dann das Chordaepithel bilden.

Reptilien. Für diese Klasse fehlen besondere Angaben über die Periode der Vacuolisierung.

Vögel. Bezüglich der Vögel hatte dagegen schon v. Baer (2—3) behauptet, dass die Chorda anfangs aus einer einfachen Schicht undurchsichtiger Kügelchen besteht, die sich später verdickt und an den knorpeligen Strang erinnert, der bei einigen Knorpelfischen die Achse der Wirbelsäule bildet. Auch Rambaud und Renault (102) sprechen von einer einzigen Schicht Zellen, die in den ersten Lebensperioden die Chorda dorsalis beim Huhn bilden, und sich später stark vermehren, und W. Müller (94) machte auch auf die Abspaltung dieser Zellen in der Längsrichtung aufmerksam. Dursy (31) ist der Meinung,

dass die Zellen sich nicht vacuolisieren, dass sich hingegen zwischen denselben eine helle Substanz bildet. Foster und Balfour (37) nehmen an, dass die Chorda zu Anfang aus mesoblastischen Zellen bestehe mit ziemlich regelmässiger strahlenförmiger Anordnung, und dass später, vom Centrum ausgehend, in den Zellen Vacuolen auftreten. Infolge der Vacuolisierung reduziere sich das Protoplasma der einzelnen Zellen auf einen peripherischen Schleier. Koelliker (73) beobachtete, dass beim Huhn die Vacuolisierung am dritten oder vierten Tage der Bebrütung beginnt, mit anscheinender Bildung eines Netzes von Zellen mit dazwischen liegenden Hohlräumen; in Wirklichkeit handelt es sich aber um polyedrische Zellen, die von vorn nach hinten etwas abgeplattet sind und einen serösen Inhalt haben.

Säugetiere. Fast alle Autoren, die Gelegenheit hatten, die Chorda kleiner Embryonen vom Menschen oder von anderen Säugetieren zu beobachten, stimmen darin überein, dass sie nach dem Verschwinden des Chordakanals (der auch bei den Säugetieren vorhanden ist nach Lieberkühn [80], van Beneden [10], Strahl [128], Bertacchini [14], Eternod [35], Minot [89] und anderen), aus runden oder polygonalen, sehr nahe beieinander liegenden Zellen besteht (Luschka [83], Robin [109], Dursy [31], Hasse und Schwarck [53], Heiberg [58], Koelliker [72—76], Froriep [38—39], Selenka [127], Chiarugi [24], Carlier [22], Bertacchini [12—14], Dorello [30], Weiss [137] usw.). Nur Löwe (82) sagt, dass diese Zellen beim Kaninchen gross sind, ähnlich den Knorpelzellen mit einer Kapsel, und Williams (139) fand, dass sie beim Schwein anfangs keilförmig sind und von solcher Anordnung, dass ihre äussere Wand eine dünne Scheide bildet. Diese Anordnung erinnert bis zu einem gewissen Grade an die Geldrollenform bei den niederen Wirbeltieren. Nach Luschka beginnt beim Men-

schen die Vacuolisierung nach der siebten Woche, und beim Kalbsembryo von 7 cm, mit dem Auftreten von Tröpfchen im Innern der Zellen. Dursy nimmt den intercellulären Ursprung der Vacuolen an. Koelliker fand, dass die Vacuolisierung, wie bei den Vögeln, ohne Zerstörung der Zellenindividualität vor sich geht. Williams dagegen beobachtete, dass die in den in der Längsrichtung abgeplatteten Zellen entstandenen Vacuolen sehr bald die Zellwände durchbrechen, und dass dann die Zellen sich durch Brücken aus Cytoplasma miteinander verbinden und ein Netz bilden. Der Inhalt der Vacuolen (nach Ansicht des Autors Mucin) füllt zum Teil die Maschen des Netzes aus, entweicht zum Teil daraus und verdickt die schleimige Scheide, die nach dem Autor die Chorda der Säugetiere umgibt.

Über den gelatinösen Körper der Chorda.

Cyclostomen und Fische. Schon in den Werken der älteren Histologen finden wir das charakteristische Aussehen des sogenannten gelatinösen Körpers der Chorda bei den niederen Wirbeltieren genau beschrieben und durch Abbildungen erläutert. Es handelt sich um ein Netzwerk von ziemlich regelmässig angeordneten Bälkchen, dessen Maschen um so grösser sind, je näher sie dem Centrum der Chorda liegen. In den Maschen befindet sich eine farblose Flüssigkeit, die von einem dünnen, aus Protoplasma gebildeten Schleier umgeben ist; an einer der Wandungen der Masche sitzt ein abgeplatteter Kern (J. Müller [93], Schwann [125], Leydig [79]). Das Gebälk, welches das Gerüst dieser alveolären Struktur bildet, wäre hiernach aus den Zellmembranen gebildet und, wie viele annehmen, aus einer intercellularen Substanz. Auch der grösste Teil der modernen Autoren folgt der älteren Meinung, dass jede Höhlung mit ihrem Inhalt die Bedeutung einer Zelle habe (Gegenbaur [43—45], W. Mül-

ler [94], Koelliker [69—70], Perepelkine [98], Schneider [129], Retzius [108], Grassi [51], Lwoff [84], Scheel [119], Renaut [107], v. Ebner [32—34], Ussow [134], H. Albrecht [1], Studnička [129—133]). Nur Goette [47] behauptete, die Wände der Vacuolen seien nicht aus Zellmembranen gebildet, weil jede Zelle mehrere Alveolen bilden könne, da in jeder derselben sich nicht nur eine einzige Vacuole entwickle. Nach der Mehrzahl der Autoren sind die Zellmembranen miteinander verschmolzen und diese Verschmelzung ist eine so innige, dass ihre Trennung nur schwierig gelingt nach Retzius und H. Albrecht. Dagegen hält Klaatsch (67) die Wand der Vacuolen für doppelt und Studnička beobachtete intercellulare Räume. Die Struktur der Zellmembranen soll manchmal fibrillär sein (Schwann, Retzius) was von v. Ebner in Abrede gestellt wird. Die Porenkanäle, die nach W. Müller in den Zellmembranen existieren sollen, werden von Retzius geleugnet. Sehr umstritten ist das Vorhandensein einer intercellulären Substanz. Leydig [79] fand sie in reichlicher Menge zwischen den centralen Zellen der Chorda und betrachtete sie als eine je nach ihrer örtlichen Lage mehr oder weniger faserige Bindesubstanz. Gegenbaur (43—45) meint, die Zellmembran der Autoren habe die Bedeutung einer von den Zellen abgesonderten intercellulären Substanz. Nach der Meinung Scheels (119) befindet sich zwischen den benachbarten Membranen zweier Zellen eine cementierende Substanz. Studnička (129—131) leugnet die Existenz einer intercellularen Substanz. Das, was die anderen Autoren als Zellmembran und intercellulare Substanz deuteten, wäre nichts anderes als das Esoplasma der Chordazellen. Weil die Esoplasmen der benachbarten Zellen nicht von innen nach aussen wachsen, sondern von aussen nach innen auf Kosten des Alveoleninhalts, so werden sie gemeinsam und erlangen den Wert einer Grundsubstanz; man könnte

daher eine Parallele mit dem Knorpelgewebe aufstellen, wenn nicht inmitten der Esoplasmen selbst intercelluläre Vacuolen zum Vorschein kämen, welche intercellulare Räume und Brücken bilden, ähnlich denen, die man in den Epithelien antrifft. Auch die Struktur dieser Esoplasmen wird fibrillär und die Fibrillen gehen durch die Brücken von einer Zelle zur anderen über, genau so, wie dies in den Epithelien der Fall ist. Diese wichtige Frage, ob das Gewebe der Chorda dorsalis knorpelartiger Natur ist, wie man früher annahm und wie auch Koelliker (74) behauptet, indem er es in die Gruppen der sogenannten cellularen Knorpel einreiht, oder nicht vielmehr epithelialer Natur, wie seine allgemeiner angenommene Abstammung vom Entoderm glauben machen könnte, ist sehr umstritten. Perepelkine (98), Lwoff (84), v. Ebner (32—34), Studnička (129—133) traten gegen Koelliker auf. Bei dem heutigen Stande unserer Kenntnisse ist es besser, das Chordagewebe als ein Gewebe für sich aufzufassen, welches wegen einiger Charaktere dem Epithelialgewebe nahesteht, wegen anderer dem Bindegewebe. Schaffer (116) hat es neuerdings, zusammen mit vielen anderen Geweben mit vesiculären Elementen, unter dem Namen chordoides Stützgewebe klassifiziert, in der Annahme, dass es nicht mit dem Knorpelgewebe zu vergleichen sei, sondern einen phylogenetischen Vorläufer desselben darstelle.

Amphibien. Viele Autoren, die Gelegenheit hatten, die Chorda in der Reihe der Ichthiopsiden zu studieren, beobachteten, dass die Struktur des gelatinösen Körpers der Amphibien derjenigen der Fische entspricht. So Schwann (125), der jedoch bemerkte, obwohl er diese Übereinstimmung behauptet, dass bei den Amphibien ausser der intercellularen Substanz zwischen den Zellmembranen auch wahre Intercellularräume existieren, Gegenbaur (43), W. Müller, Koelliker, Goette, Lwoff (der einzige Beobachter, der

die Behauptung aufstellte, dass der Inhalt der Vacuolen ein zum Teil gasförmiges degeneratives Produkt der Zelle sei), v. Ebner, Klaatsch. Krauss (76), welcher in neuerer Zeit in dieser Klasse die Bildung des Chordaknorpels studierte, kam zu der allgemeinen Schlussfolgerung, dass das Chordagewebe, obwohl epithelialen Ursprungs, als Larvalknorpel bezeichnet werden könne, weil es die Fähigkeit besitzt, sich durch einfache chemisch-strukturale Metaplasie in Knorpel umzuwandeln, da ihm die von Studnička angeführten Beweise nicht ausreichend erschienen, um es dem Epithelialgewebe näher zu stellen. Studnička dagegen erweiterte die älteren Forschungen über die Amphibien, fügte neue hinzu und blieb bei seiner Meinung.

Reptilien. Ausser den klassischen Forschungen Gegenbaurs (43), dem zufolge die Struktur des gelatinösen Körpers der Chorda bei den Reptilien derjenigen gleich ist, die man bei den Anamnien antrifft und einigen wenigen Daten, die von den Autoren gesammelt wurden, welche sich mit der Entwickelung der Wirbel bei diesen Vertebraten beschäftigten (Rathke [104—106], Corning [26], Goette [49—50]), besitzen wir einige interessante Beobachtungen von Schauinsland (117—118), die sich auf das Vorhandensein kernförmiger Partikel beziehen, welche reichlich im centralen Teil der vacuolisierten Chorda auftreten und wie die Kerne, aber auch in anderer Weise, färbbar sind. Derartige Bildungen wurden schon von Klaatsch bei Amphioxus gesehen und nicht gedeutet. Schauinsland hält sie für degenerierende Überbleibsel von Chordazellen, welche nicht den Vacuolisierungsprozess durchgemacht haben.

Vögel. Gegenbaur (43) nimmt an, dass auch bei den Vögeln der gelatinöse Körper der Chorda aus Zellen mit flüssigem Inhalt bestehe, die durch intercellulare, von den Zellen ausgeschiedene Substanz getrennt sind. Rambaud

und Renault (120) sagen, dass die Zellen durch Intervalle in Gruppen geschieden sind; Rathke (106) spricht nur von hellen vesicularen Zellen; Dursy (31) schreibt die bienenzellenartige Struktur kleinen Bälkchen aus Zellen zu, die durch die sich in den Maschen entwickelnde Flüssigkeit zusammengepresst sind. W. Müller (94) findet auch hier polyedrische, mit einer Zellmembran mit Porenkanälen ausgestattete gelatinöse Zellen, und von sehr nahe beieinander liegenden Zellen ohne intercellulare Substanz spricht Schwarck (126), obwohl in den Figurentafeln ein protoplasmatisches Netz mit Kernen, aber ohne Zellabgrenzung zu sehen ist. Nach Koelliker (73—75) findet man nur polyedrische Zellen mit serösem Inhalt. Männich (85) beschreibt beim Pinguin nur das bienenzellenartige Aussehen und fügt hinzu, dass bei fortschreitender Entwickelung die Kerne immer undeutlicher werden und die Chorda das Aussehen von Holundermark annimmt.

Säugetiere. Donders (29) stellte fest, dass die Zwischenwirbelscheiben beim reifen menschlichen Fötus in den centralen Zweidritteln mit einer Substanz ausgefüllt sind, die dem Glaskörper gleicht. Es wären dies Zellen, die bei der Berührung mit Wasser aufquellen, rund werden und sich deutlich voneinander trennen, mit einem Kern ausgestattet und von einer amorphen halbflüssigen Substanz umgeben sind. Nach der Peripherie zu wird diese Grundsubstanz mehr körnig, auch feinfaserig und die Zellen erscheinen schmäler und in Reihen angeordnet. Dieser Beobachter schliesst die endogene Vermehrung der Zellen aus, welche später von vielen angenommen wurde. Virchow (136), obwohl er annahm, dass der Nucleus pulposus beim Menschen aus Knorpel mit erweichter Grundsubstanz bestehe, beschreibt dort mehr oder weniger grosse vesiculäre Zellenanhäufungen, die in einer klaren homogenen, zuweilen colloidale Körnchen enthaltenden Substanz liegen. H. Müller (92) nahm an, dass die Tumoren des Clivus und

Foldout

Here

des Zahnfortsatzes, die von Virchow als Physaliphorae betrachtet wurden, Tumoren der Chorda seien, und in ähnlicher Weise wies Luschka (83) in der zweiten Auflage seines Lehrbuches über die Halbgelenke unter Berichtigung früherer Meinungen und Bestätigung derjenigen Virchows nach, dass der Nucleus pulposus beim Neugeborenen aus Chordazellen besteht, die in den Maschen eines Bälkchennetzes liegen, das seinerseits aus Aussprossungen des fibrösen Gewebes des Annulus fibrosus und des Knorpelgewebes der Wirbelkörperenden nach dem Innern des Nucleus pulposus selbst besteht. In einem zehn Wochen alten menschlichen Embryo konnte er neben dem allmählichen Verschwinden der Chorda in der Vertebralgegend Erscheinungen der Zunahme und Metamorphose der Chorda in den intervertebralen Gebieten feststellen. Es sollte sich in der Tat um eine Zellenvermehrung durch Teilung und endogene Produktion handeln. Nachdem sich durch die Tätigkeit der dem Annulus fibrosus benachbarten Gewebe und des Vertebralkörpers ein Netz aus feinfaserigen Bälkchen gebildet hat, reich an verzweigten und anastomosierten Bindegewebskörperchen, findet man in den Maschen dieses Netzes Zellenanhäufungen von verschiedener Form (kugel-, schlauch-, keulenförmig, in Bälkchenform wie bei den Leberzellen), in denen die Zellen mit doppelt umrissenen Wänden so nahe aneinander gerückt sind, dass ihre Membranen den Anblick eines wie ein Knäuel aufgewickelten Netzes darbieten, dessen Maschen einen homogenen Inhalt haben. Einige dieser Anhäufungen sind von einer Membran umschlossen, welche zuweilen eine Aussonderung der Zellenmasse ist, die demnach danach strebt, sich gegen die umgebenden Teile abzugrenzen, in anderen Fällen jedoch würde sie dem Autor zufolge sicherlich der Membran einer mit Tochterzellen gefüllten Mutterzelle entsprechen. Der Autor spricht auch von den platten Epithelzellen ähnlichen Zellen mit feinen Körnchen und einem Kern mit dunklen Umrissen.

Der Nachweis Luschkas, dass das Gewebe des Nucleus pulposus zum Teil von dem Gewebe der Chorda dorsalis abstammt, erschien Jäger (63) nicht ausreichend. Doch konnte Robin (109) eine wertvolle Bestätigung derselben beibringen. Er nimmt an, dass die Chordazellen immer isoliert sind, auch wenn sie es nicht immer zu sein scheinen: mit dem Fortschreiten der Vacuolisierung der Zellen teilt sich das Chordagewebe in Gruppen. Der Autor leugnet das Bestehen einer endogenen Vermehrung der Zellen. Die Zunahme des Gewebes erfolge ausschliesslich durch direkte Zellteilungen. Dursy (31) dagegen behauptete, dass wie beim Huhn das durch eine zwischen den Zellen gebildete zähflüssige Substanz zusammengepresste Chordagewebe der intervertebralen Erweiterungen sich darauf beschränke, Zellenbälkchen und später einfache Fäserchen zu bilden, so dass man nicht annehmen könne, dass die Chorda sich dauernd an der Bildung des Nucleus pulposus beteilige. W. Müller nimmt an, dass die Chorda bei den Säugetieren einen aus Glaszellen gebildeten gelatinösen Körper besitzt wie bei den übrigen Wirbeltieren. Hasse und Schwarck (53) bringen eine vorzügliche Abbildung des vacuolisierten Chordagewebes der Säugetiere, obwohl sie der Meinung sind, dass es sich um eine besondere Erweichung des perichordalen Knorpels handle, welche nach dem Verschwinden der Chorda eintrete. Löwe (82) beschreibt bei den intervertebralen Erweiterungen in Föten von Mäusen und Kaninchen ein bälkchenartiges Aussehen mit Fibrillen: die Kerne und Zellen verschwänden unter Umwandlung in ein Blastem. Das Netz als Ganzes betrachtet hätte die Form eines Bades mit weiteren Maschen am Umfang. Leboucq (78) konnte feststellen, dass bei den Säugetieren sowohl das Chordagewebe, wie auch das benachbarte umgebende Gewebe der Zwischenwirbelscheibe, sich dissoziiert und dass die Zellen sich durch eine besondere Entartung in Bläschen verwandeln, die

mit einer hellen Flüssigkeit angefüllt sind. Bei den Wiederkäuern und den Nagetieren schreitet diese Erscheinung, die der Autor als Assimilation bezeichnet, bis zu einem Grade vor, dass man nicht unterscheiden kann, was von der Chorda und was von dem Gewebe der Zwischenwirbelscheibe abstammt. Beim Menschen ist die Erscheinung weniger ausgesprochen und die Überreste der Chorda sind noch nach der Geburt sichtbar. Koelliker (73) behauptet, dass die Chorda noch in dem Nucleus pulposus des Neugeborenen und des Erwachsenen existiert und aus netzförmigen cellulären Inseln oder Abschnitten besteht, mit Hohlräumen, die eine Flüssigkeit enthalten. In den intervertebralen Erweiterungen vom Fötus der Katze, des Hundes, des Kalbes fand er, dass die Chorda aus einem Netz von fibrillärem Gewebe besteht, mit Kernen ohne deutliche Zellkörper, beim Fötus des Schafes aus Inseln und Zellnestern, die sich mit von Tochterzellen angefüllten Mutterzellen vergleichen lassen; beim Fötus des Schweines, wo die intervertebralen Erweiterungen aussergewöhnlich gross sind, könnte man mit Hilfe gewisser Reagenzien (Wasser, Alkohol) ein aus sternförmigen Zellen mit dazwischen liegenden Intervallen gebildetes Netz beobachten. Mit anderen Reagenzien (Essigsäure, Ätzkali) sähe man runde oder polyedrische Zellen, besonders an der Peripherie. Bei Embryonen des Kaninchens wären die Chordazellen abgeplattet. Nach Renault (107) besteht das Chordagewebe bei den Säugetieren wie bei den anderen Vertebraten aus deutlich unterscheidbaren Zellen, von denen jede von einem esoplastischen kapselähnlichen Gebilde von glänzendem Aussehen umgeben ist, so wie er es auch in Epithelialgeweben beobachtet hat. Williams studierte das Chordagewebe hauptsächlich bei Embryonen und Föten vom Schwein. Er fand, dass in den intervertebralen Dilatationen zu einem gegebenen Zeitpunkt (Fötus von 150 mm) sehr zahlreiche Caryokinesen vorhanden sind und meint sogar, dass

die Mitose die einzige Vermehrungsart der Kerne sei. Bei der Vacuolisierung zerschmelzen die Chordazellen zu einem netzförmigen Syncytium, dessen Maschen von den Vacuolen gebildet werden. Der Inhalt der Vacuolen bestände nach ihm aus Mucin, welches bei seiner Ausdehnung bei den erwachsenen Subjekten das Syncytialgewebe zu isolierten Massen zerteilte. Diese Massen teilten sich weiter und in jeder von ihnen träten wahre, unter sich verbundene Zellen auf, die nach der Ausdrucksweise des Autors aus einer kleinen Menge syncytialen Protoplasmas entständen. Jede dieser Zellen enthielte gewöhnlich zwei, manchmal aber eine oder drei Vacuolen. Williams leugnet die Verschmelzung des notochordalen mit dem umliegenden Gewebe. Demnach wäre das Chordagewebe anfangs cellular, dann syncytial, ähnlich dem mucösen Bindegewebe, dann von neuem cellular und sehr ähnlich dem Knorpelgewebe. Schon Carlier (22) hatte im Jahre 1890 beim Schaf beobachtet, dass die anfangs runden Chordazellen spindelförmig wurden oder eine unregelmässige Gestalt annahmen und dann knorpelartig wurden.

Auch bezüglich des Chordagewebes der Säugetiere trat die Frage auf, ob es sich um ein Binde- oder um ein Epithelialgewebe handle. Mihalkovics (87), dem Ranvier (103), Renaut (107) und viele andere folgten, war der eifrigste Verfechter der epithelialen Natur, wobei er sich auf verschiedene Betrachtungen stützt, und zwar: auf den Ursprung der Chorda, die nach ihm vom Mesoderma unabhängig ist; auf die Tatsache, dass eine glasige Scheide, wie man sie ähnlich zwischen Epithel und Bindegewebe antrifft, sie vom Mesoblast isoliert; auf das Fehlen einer Grundsubstanz zwischen seinen Zellen; auf die Form der Zellen, die den Epithelzellen nicht unähnlich sind; auf die Tatsache, dass sich im Protoplasma durch Entartung Vacuolen bilden, wie es gewöhnlich in den Epithelien vorkommt, und dass die Chordazellen an den Stellen, wo sie

komprimiert sind, eine Art Verhornung erleiden können, indem sie den Kern verlieren, sich abplatten, sich atrophisieren, genau so wie es in den Epithelien geschieht.

Über das Chordaepithel.

Cyclostomen und Fische. In der Umgebung des gelatinösen Körpers der Chorda beschreiben alte Forscher bei den niederen Wirbeltieren eine Protoplasmaschicht mit Kernen und ohne Vacuolen, welche für das Wachstum des gelatinösen Körpers sorgt (Goette, Grassi), und welche ausserdem auch für die Regeneration der ganzen Chorda und ihrer Scheide bei den Anamnien sorgt (Barfurth [8—9], Nusbaum und Sidoriak [97]). Dies ist das, was Gegenbaur Chordaepithel genannt hat wegen der Ähnlichkeit, die er zwischen den Zellen dieser Schicht und den epithelialen zu finden glaubte. Die Benennungen: epitheliomorphe Schicht (Grassi) und Randschicht (H. Albrecht) sind vorzuziehen, weil sie die Frage nach der Vergleichbarkeit mit den Epithelien offen lassen. Unter den älteren Histologen hatte Schwann (125) diese Bemerkung gemacht. Alle Forscher stimmen darin überein, dass sie bei den erwachsenen Individuen diese Schicht als aus wohlunterschiedenen Zellen bestehend annehmen (Gegenbaur [43], W. Müller [94], Goette [46—48], Retzius [108], Grassi [51], Hasse [56], v. Ebner [32—34], Ussow [134], Boeke [16]). Sie bildet sich, wenn die Vacuolisierung der Zellen eintritt; kurz nach ihrer Bildung lässt sie vielen Beobachtern zufolge keine wohl individualisierten Zellen erkennen. Schon W. Müller hatte ausgesprochen, dass die Zellmembranen des Chordaepithels wenig deutlich sind. Goette beschreibt eine gekernte Protoplasmaschicht, ebenso auch Schauinsland und Ussow.

Amphibien. Das anfangs hohe Chordaepithel plattet

sich später ab (W. Müller [94], Bergfeldt [11]) und verhält sich im übrigen wie bei den Fischen, mit dem Unterschied, dass es, wenigstens bei den Anura, kleine Vacuolen aufweisen kann (Gegenbaur [43], Bergfeld). Die Forscher sind nicht einig über die Existenz von Zellbegrenzungen in dem Protoplasma, welches das Chordaepithel der Amphibien bildet. In der Tat leugnet Goette sie unbedingt, Hasse (54—55) sagt, die Begrenzungen seien nicht deutlich und ebenso Field (36) und Kapelkin (64), welche das Verschwinden der Zellgrenzen dem Druck zuschreiben, den der gelatinöse Körper auf das Chordaepithel ausübt. Viele Autoren finden häufige Mitosen in dieser Schicht. Bergfeldt behauptet, dass diese nur hier und nie im gelatinösen Körper vorkommen.

Reptilien. Für diese Klasse liegen keine besonderen Daten vor.

Vögel. Aus den spärlichen Notizen, die wir hier haben, geht hervor, dass das Chordaepithel, wenn überhaupt vorhanden, weit weniger entwickelt ist als in den niederen Klassen. W. Müller (94) sagt, dass es gegen den zehnten Bruttag durch Umwandlung in gelatinöse Zellen zu verschwinden beginnt. Schwarck (126), wie auch Foster und Balfour (37), beschreibt als Chordaepithel eine Reihe kleiner Zellen, die auf der Scheide sitzen. Koelliker (73) nimmt kein eigentliches Epithel an und sagt nur, dass die peripherischen Zellen ihre ursprünglichen Charaktere länger beibehalten.

Säugetiere. Donders (29) beobachtete einen Unterschied zwischen den centralen und den peripherischen Zellen in den intervertebralen Erweiterungen von Säugetieren. Nach Robin (109) wären diese schmäleren und reihenweise angeordneten peripherischen Zellen, deren Existenz er bestätigt, ein wirkliches Epithel der Chorda. Auch W. Müller erwähnt bei den Säugetieren eine aus indifferenten Zellen bestehende Randschicht, welche für das Wachstum der centralen Masse

der Chorda sorgt. Leboucq (78) nimmt das Epithel in den intervertebralen Erweiterungen an, aber nicht in dem vertebralen Segment. Planteau (99) bemerkt nur, dass man nicht von einem Chordaepithel reden könne, weil die ganze Chorda aus epithelialem Gewebe bestehe, nimmt aber wie Koelliker an, dass die peripherischen Zellen geringere Veränderungen erleiden als die centralen. Weiss (137) fand bei der weissen Maus die peripherischen Zellen weniger dicht aneinander gedrängt als die centralen. Williams (139) stellte beim Schwein und bei anderen Säugetieren fest, dass von Anfang an die äusseren Wandungen der peripherischen Notachordazellen eine ununterbrochene Wand der Chorda zu bilden scheinen; später, wenn sich das chordale Syncytium gebildet hat, besteht der peripherische Teil desselben aus einer an Kernen reicheren und an Vacuolen ärmeren Protoplasmaschicht.

Über die Scheide der Chorda.

Cyclostomen und Fische. J. Müller (93) beschreibt zwei Umhüllungen um die Chorda, eine fibröse und eine andere fibromembranöse, welche sich in die Wirbelsäule umwandelt. Leydig (79) fand bei Polypterus an Stelle der Scheide nur eine helle, undeutlich gestreifte bindegewebige Substanz, bei den Stören fand er ausser dieser noch eine äussere elastische; bei den Chimaeren läge nach ihm die höchste Komplikation vor, nämlich eine konnektive Scheide mit Fasern und kreisförmig angeordneten konnektiven Körperchen, eine elastische innere Scheide zwischen der faserigen Scheide und dem Chordagewebe und eine elastische äussere, gefensterte. Der Befund Leydigs bei den Chimaerides wurde von Koelliker (69—71) für die Knorpelfische im allgemeinen bestätigt, ebenso später von Gegenbaur (43). Was die Hauptschicht, d. h. die fibröse Scheide, anbelangt, so beschrieb

Gegenbaur (44) zwei Entstehungsweisen: bei der einen (Typus Ganoiden) würde sie nach Art eines Häutchens vom Chordaepithel abgesondert, bei der anderen (Typus Selachier) würde sie nicht bloss von der äusseren Oberfläche der Zellen des Chordaepithels, sondern rund um dieselben herum, wie es bei den gewöhnlichen Binde- und Knorpelgeweben der Fall ist. So wäre auch das Vorhandensein von Zellen in der Dicke der Scheide erklärt. Doch wurde diese Bildungsweise des Typus der Selachier von W. Müller (94) in Abrede gestellt, welcher nur die Existenz einer eigentlichen Scheide (Cuticula chordae) und einer elastischen äusseren zugab, welch letztere von der skeletbildenden Schicht und nicht von der Chorda erzeugt werde. Koelliker (71), der auf den Gegenstand zurückkam, stellte eine allgemeine Nomenclatur für die Chordahüllen auf und nannte eigentliche oder innere Chordascheide die zellenlose Hülle der Chorda, gleichviel ob dieselbe dünn ist (Selachier, Chimaeren, Sirenoiden) oder dick (Teleostier, Ganoiden); diese Hülle leitet sich nach ihm wahrscheinlich von einer Ausscheidung der Chordazellen ab. Wenn diese Hülle kräftiger wird, so kann ihm zufolge noch eine äussere Begrenzungsschicht hinzutreten und zuweilen auch eine innere (äussere und innere Begrenzungsschicht nach Koelliker). Mit dem Namen äussere Chordascheide bezeichnete er die, welche nur bei den Selaci, den Chimären den Sirenoiden existiert und vom Mesoblast erzeugt wird, welches die Chorda auf ihrer ganzen Länge umgibt; sie grenzt sich gegen die skeletbildende Schicht durch eine elastische Membran ab (äussere elastische Schicht nach Koelliker). Cartier (23) beschreibt eine äussere elastische und eine innere cuticuläre Scheide, welche fibrillär wird. Perepelkine (98) findet bei Petromyzon eine elastische innere und eine fibröse Bekleidung, in welcher er das Vorhandensein der von den älteren Autoren beschrie-

benen Porenkanäle bestreitet, die er als einen optischen, durch Faltung der Fasern hervorgebrachten Effekt betrachtet. Goette (47) fand bei den Ganoiden zwei unterscheidbare Schichten der Chordascheide: eine äussere elastische durchlöcherte und eine innere gelatinöse fibrilläre: die innere Begrenzungsschicht nach Koelliker sei nur eine cuticuläre Bildung dieser letzteren. Bei den Plagiostomen beobachtete er eine cuticuläre, zuweilen durchlöcherte Scheide vor dem Auftreten der äusseren Scheide, später, nach Entstehung der zelligen äusseren Scheide, bleibt eine fibrilläre Schicht dieser letzteren frei von Zellen. A. Schneider (122) bemerkte, dass die äussere elastische Scheide vor der fibrillären existiert und beobachtete als erster die Wanderung von Zellen quer durch dieselben. Die so gewanderten Zellen sollen die fibrilläre Scheide bilden, welche also keine cuticuläre Bildung ist, wie Gegenbaur und Koelliker annahmen. Die innere Begrenzungsschicht von Koelliker fand er nicht immer deutlich erkennbar. Retzius (108) beschäftigte sich vorwiegend mit der Natur der Chordascheide: sie wäre nach ihm ein konnektives Häutchen, welches eine innere und eine äussere Begrenzungsschicht von elastischer Beschaffenheit darstellen könne. Grassi (51) schrieb ebenfalls dem Chordaepithel die Bildung der Scheide zu, die innere Begrenzungsschicht derselben wäre kein konstantes Gebilde und die äussere Begrenzungsschicht wäre von der skeletbildenden Schicht hervorgebracht. Lwoff (84) nennt die innere Begrenzungsschicht Koellikers Cuticula chordae und glaubt, dass sie aus dem Chordaepithel ihren Ursprung nehme; ähnlich wie A. Schneider glaubt er, dass die fibrilläre Scheide aus Zellen der skeletbildenden Schicht hervorgehe, die durch die elastische äussere Schicht hindurchgegangen sind. Hasse (56) unterscheidet eine Cuticula chordae und eine Cuticula sceleti, bezw. hervorgegangen aus der Chorda oder dem skeletogenen Gewebe.

Die Cuticula sceleti soll jedoch bei den Tectobranchiaten (Cyclostomen, Ganoiden, Dipnoi, Amphibien, Anuri) fehlen: zwischen den beiden Häutchen sollen sich Zellen befinden, die durch die Cuticula sceleti hindurchgedrungen sind und dem intervertebralen Knorpel der Amphibien homolog sein sollen. In einigen Fällen wäre die jüngste Schicht der Cuticula chordae von dem Rest unterscheidbar. Schmidt (121) und Scheel (119) nehmen als konstant nur die häutige Scheide (die jedoch nach dem ersten dieser beiden Autoren kein wirkliches Häutchen wäre, sondern, weil sie leicht isolierbar ist, ein Sekretionsprodukt) und die elastische äussere (Begrenzungsschicht) an. Die innere Begrenzungsschicht soll als Gebilde für sich nicht existieren. Claus (25), dessen Anschauungen von Klaatsch (67) bestätigt wurden, wies nach, dass die äussere elastische Schicht ihren Ursprung aus der Chorda nimmt. Sie ist eine Hülle, die die Chorda sich erzeugt, bevor das skeletogene Gewebe sie umgeben hat. v. Ebner (32—34) beobachtete ebenfalls die Erzeugung der äusseren elastischen Schicht seitens der noch nicht vacuolisierten Chorda und die darauf folgende Erzeugung der fibrillären Scheide ebenfalls von seiten der Chorda, wie ein nur angedeutetes granulöses, weniger färbbares Gebilde, in welchem infolge der mechanischen Spannungen die kollagenen Fibrillen entstehen und sich in sehr verwickelter Weise anordnen. Bei den Knochenfischen wäre nach diesem Autor auch eine elastische Innenschicht sichtbar, bestehend aus einem feinen elastischen Netz; die elastische Aussenschicht wäre gefenstert und bei den Selachiern und den Dipnoisten drängen durch die Öffnungen Zellen ein und wanderten in die sonst zellenlose konnektive Scheide ein. Ein solches Eindringen von Zellen in die fibrilläre Scheide wurde von Klaatsch (68) bestätigt. Ussow (134) schrieb ebenfalls der Tätigkeit des Chordaepithels die Bildung der fibrillären Scheide zu — welche in ihrem ersten Anfang in Form von

Tropfen ausgeschieden würde, die nachher zusammenflössen — ebenso wie die Bildung der äusseren elastischen Schicht, welche sich durch mechanische Ursachen auf der Oberfläche der fibrillären Scheide differenzieren. Bei den Teleostiern findet der Autor zwischen dem Chordaepithel und der fibrillären Scheide eine Cuticula chordae, von der er jedoch unentschieden lässt, ob sie eine Schicht für sich bildet oder eine Zusatzschicht zur fibrillären Scheide ist. Henneguy (59) nimmt an, dass das Chordaepithel durch Aussonderung oder durch peripherische Umwandlung eine Grundsubstanz bildet, in der zuerst elastische Fasern entstehen, dann kollagene und zuletzt wieder elastische Fasern, so besonders bei Acanthias. Boeke (16—18) bemerkte, dass bereits, wenn die Chorda aus nicht vacuolisierten, in Geldrollenform angeordneten Zellen besteht, eine Membran vorhanden ist, die sich intensiv mit Hämatoxylin färbt.

Amphibien. Bei diesen höheren Anamnien stellt sich die Hülle der Chorda dorsalis noch ungefähr ebenso dar wie bei den Fischen; es bestehen jedoch noch Zweifel über die Homologie der verschiedenen Schichten mit den anscheinend korrespondierenden der Fische. So nahm Gegenbaur (43), welcher das Vorhandensein zweier Lamellen beobachtet hatte, von denen die innere inkonstant war und sich sekundär bildete, an, alle beide wären der einzigen elastischen Innenschicht bei den Fischen homolog. W. Müller (94) stellte, wie bei den Fischen, das Vorhandensein einer Cuticula chordae fest, zu der bei einigen Arten noch eine elastische Aussenschicht hinzutreten kann. Koelliker (71) ordnete die Frösche unter die Tiere mit eigentlicher dicker Chordascheide ein, die demnach auch mit einer inneren und einer äusseren Grenzschicht versehen sind. Lwoff (84), welcher besonders den Axolotl untersuchte, beschrieb eine elastische äussere Schicht und eine faserige fibröse Scheide, die von durch die Öffnungen der elastischen Aussenschicht eingedrungenen Zellen der skeleto-

genen Schicht hervorgebracht wird, wie bei den Fischen: doch soll die Cuticula chordae fehlen. Auch Hasse (53) nahm an, dass hier analoge Verhältnisse vorliegen wie bei den Fischen: es sei eine gestreifte, nicht fibrilläre Cuticula chordae vorhanden und eine Cuticula sceleti, die von einer epitheliomorphen Schicht des skeletbildenden Gewebes hervorgebracht würde. Die Cuticula sceleti fehle bei den Anuren wie bei den Amnioten. Zwischen die beiden Häutchen schiebe sich bei den Urodelen der Zwischenwirbelknorpel ein, indem er durch intervertebrale Unterbrechungen in der Cuticula sceleti hindurchdringe. Schmidt (120—121) beschreibt, wie bei den Fischen, eine Cuticula chordae, die von den Zellen des Chordaepithels abgesondert wird, und eine elastische Aussenschicht. So auch Field (36), welcher die innere elastische oder Grenzschicht der anderen Autoren als Cuticula chordae bezeichnet, die sich sehr frühzeitig bilde, und beschreibt an der Aussenseite derselben eine Cuticula sceleti; zwischen den beiden Lamellen können, wie er annimmt, Zellen eingeschlossen zurückbleiben.

Wir verdanken Bergfeldt (11), welcher die Chordascheiden bei Alytes obstetricans unter Bestätigung der Befunde von Claus studierte, eine neue Anordnung der Nomenclatur dieser Scheiden, die ich hier wörtlich folgen lasse:

Cuticulare Scheiden: primäre Cuticula = elastica externa = cuticula sceleti (Hasse) = elastica (Klaatsch I) cuticula chordae (v. Ebner) primäre Chordascheide (Klaatsch III);

sekundäre Cuticula = cuticula chordae = Chordascheide = innere Chordascheide = Faserscheide (v. Ebner, nicht aber Hasse bei Cyclost.) = innere Sekretschicht (Claus) = elastica interna (aber nicht bei Koelliker und Lotz und nicht bei Claus).

Bindegewebige Scheide oder äussere zellige Scheide, häutiger Zustand der Wirbelsäule von Gegenbaur.

Nach den eigenen Untersuchungen Bergfeldts färbt sich die elastische Aussenhaut (Cuticula primitiva) mit Orcein schwarz, erlangt jedoch erst spät die übrigen elastischen Eigenschaften. Nach v. Ebner (33) gäbe es eine fibrilläre Scheide (beim Frosch waren die Fibrillen vor der Metamorphose nicht in Bündeln angeordnet) und die Elastica externa, es fehlte jedoch die Elastica interna. Klaatsch (68) fand auch, dass die Scheiden der Amphibien denen der Fische homolog sind; ferner fehle bei den Anuri die Cuticula sceleti nicht, wie Hasse behauptet, denn das, was Hasse als solche deutete, sei eine Knochenlamelle. Kapelkin (64) beschreibt die vom Chordaepithel abgesonderte Scheide als in zwei Schichten geteilt, eine faserige und eine elastische äussere. Er sah auch die Cuticula sceleti Hasses, hielt sie aber nicht für homolog der elastischen äusseren Schicht.

Reptilien. Von den Reptilien angefangen und bei allen anderen Amnioten ist die Chordascheide sehr reduziert, jedoch sah Gegenbaur (43) neben der Hauptlamelle (Elastica interna) zuweilen Spuren einer zweiten Schicht. Dagegen sah Rathke (104—106) eine einzige strukturlose Membran, die obendrein nicht in allen Abschnitten gut sichtbar war. Koelliker (71) ordnet die Reptilien unter die Tiere mit dünnen wirklichen Scheiden ein. Schauinsland (117—118) fand, was von Howes und Swinnerton (62) bestätigt wurde, dass bei Sphenodon die Scheide sich gleichzeitig mit den Vacuolen bildet, demnach bevor das Chordaepithel vorhanden ist. Bei den weiter entwickelten Embryonen und beim ausgewachsenen Tier konnte er, besonders in den Zwischenwirbelgebieten, eine äussere und eine innere Schicht unterscheiden.

Vögel. v. Baer beobachtete schon im Jahre 1828 (2), dass die Chorda dorsalis sich alsbald nach ihrer Bildung mit einer glasigen Scheide umgibt, die anfangs nur sehr schwer von der Chorda isoliert werden kann, später jedoch leicht isolierbar ist. Von einer strukturlosen Lamelle, welche die Chorda der Vögel umgibt, sprechen auch Gegenbaur (43), Rathke (106), W. Müller (94), Koelliker (71), Schwarck (126), die in derselben eine konzentrische Streifung beobachteten, Foster und Balfour (37), Romiti (112), Männich (85), nach deren Beobachtungen sie bald verschwände (Pinguin von 35 mm). Rambaud und Renault (102) verstehen unter dem Namen Scheide die ganze in der Entwickelung begriffene Wirbelsäule, erwähnen aber auch eine Hülle aus fibroidem Gewebe. Dursy (31) ist der Meinung, dass sie fehle und dass statt dessen, wie bei den Säugetieren, ein Chordakanal vorhanden sei. Koelliker (73) sagt in seinem Lehrbuch der Embryologie: Wenn die Wirbelsäule knorpelig ist, so hat die Chorda keine Scheide und man kann als solche die unmittelbar perichordale Schicht aus Knorpelgrundsubstanz deuten, welche frei von Zellen bleibt.

Säugetiere. Luschka (83) beschreibt bei einem menschlichen Embryo von 7 Wochen eine längsgestreifte Scheide. Bei einem zehnwöchigen Embryo ist sie verschwunden und nur hie und da sieht man Fragmente einer fettgetränkten Lamelle. In den intervertebralen Erweiterungen hat zu dieser Zeit die Chorda eine schleimige Hülle. Gegenbaur (43) erwähnt das Vorhandensein einer einzigen Lamelle, wie bei den Vögeln. Robin (109) beschreibt zwischen der Scheide (die homogen sein und im Knochenbildungscentrum in der Nähe der Zwischenwirbelscheiben und in diesen Zwischenwirbelscheiden selbst durch Atrophie verschwinden soll) und den Chordazellen eine halbflüssige Schicht. Dursy (31) leugnet die Existenz einer Scheide: der Chordazellenstrang wäre nach

ihm von einem kanalartigen wasserhellen Raum umgeben (Chordakanal). W. Müller (94) sah im Gegensatz zu Robin einen hellen dünnen Raum zwischen einem homogenen, an der peripherischen Schicht der Chorda haftenden Mantel und den Andeutungen der Rückenwirbel. Hasse und Schwarck (53) beobachteten keine Scheide, obwohl sie nicht geradezu ausschlossen, dass sie in früheren Entwickelungsstadien vorhanden sein können. Sie glauben jedoch, dass in guten Präparaten kein Zwischenraum zwischen den Chordazellen und den angedeuteten Anfängen der Rückenwirbel vorhanden sei. Mihalkowics (87) interpretiert als Scheide die helle perichordale Schicht, die er jedoch nicht für flüssig hält wie Dursy, sondern für fest und, wie die Linsenkapsel, hervorgegangen aus benachbarten Bindegewebszellen, welche hell werden und zerschmelzen.

Löwe (82) hält diese Schicht ebenfalls für fest, da sie an den eingeschnürten und den erweiterten Stellen der Chorda von gleicher Dicke ist. Koelliker spricht von einer hyalinen Hülle, die in den intervertebralen Erweiterungen bei etwas entwickelteren Embryonen fehlt, was von Planteau (99) bestätigt wird, welcher dem Dünnerwerden und Verschwinden der Scheide in der intervertebralen Erweiterung die Ausbreitung des Chordagewebes in der Zwischenwirbelscheibe zuschreibt. Romiti (111) erwähnt eine Scheide ähnlich derjenigen beim Huhn. Froriep (38—39) sagt, dass beim Menschen und beim Kalb in den ersten Entwickelungsstadien eine elastische Innenschicht vorhanden ist, die das Bestreben zeigt, bald zu verschwinden. Nach Froriep wäre der helle perichordale Raum (Chordakanal Dursys) auch beim lebenden Individuum vorhanden, er bestände nach dem Verschwinden der Scheide an den Stellen weiter, wo die Chorda in Beziehung zu knorpeligen Teilen steht und verschwänden da, wo sie in Beziehung zu bindegewebigen Teilen steht. Auch Bertacchini (12—14)

sah bei menschlichen Embryonen von 3,93 und von 5 mm eine strukturlose Scheide. Dorello (30) sah um die Chorda eines menschlichen Embryos von 8 mm nur einen hellen Hof. Renaut (107) spricht von einer genau mit der Linsenkapsel vergleichbaren Lamelle wie Mihalkovics, mit dem Unterschiede, dass er diese Lamelle für das Erzeugnis der Chordazellen hält. Weiss (139) bestätigte die Beobachtungen Frorieps bei der weissen Maus. Williams (139) unterscheidet, wie schon Minot (89), beim Schwein eine strukturlose äussere Membran und eine innere aus Schleimstoff, die später auftritt. Die erstere, welche konzentrisch gestreift ist, verschwände in der Zwischenwirbelscheibe bald infolge der erlittenen Streckung.

Über den Chordastrang.

Cyclostomen und Fische. J. Müller (93) beschrieb ihn als ein plattes, in der Mitte des gelatinösen Körpers der Chorda liegendes Faserband. Bei den ausgewachsenen Knochenfischen konnte er auch beobachten, dass es durch einen mit Flüssigkeit gefüllten Kanal ersetzt war, und zuweilen stellte er fest, dass an die Stelle des ganzen gelatinösen Körpers eine Flüssigkeit getreten war. W. Müller (94) sah ebenfalls die faserige Struktur des Chordastranges bei ausgewachsenen Fischen und wies nach, dass die Fasern nichts anderes sind als modifizierte gewöhnliche Chordazellen, abgeplattet und mit verdickten Wänden. Dasselbe nehmen auch Goette (47) und A. Schneider (122) an. Goette schrieb die Bildung des Stranges der fortwährenden Anlagerung neuer Alveolen des gelatinösen Körpers von seiten des Chordaepithels zu. Nach Retzius (108) ist der Strang nur aus den Zellmembranen gebildet, deren Inhalt verschwunden ist. v. Ebner (32—34) kehrt zu der Ansicht zurück, dass es sich bei den Knochenfischen um verlängerte Chordazellen mit gestreiften Membranen

handle und um wahre Faserzellen. Prenant, Bouin und Maillard (101) nehmen an, dass der Strang aus nicht vacuolisierten Zellen gebildet sei. Studnička (129—131) endlich beobachtete im Chordastrang Tatsachen, die an die Verhornung der Epithelialgewebe erinnern.

Amphibien. Gegenbaur (43) beobachtete, dass im Strang die Zellen ganz oder fast ganz zerstört sind und die Membranen (nach ihm Intercellularsubstanz) ein fibrilläres Aussehen annehmen. Goette (46) und viele andere finden ihn identisch mit dem der Fische. Krauss (76) bemerkte im Strange, besonders in den Abschnitten, wo seine Grenzen durch die Kompression durch den umgebenden Chordaknorpel bestimmt sind, eine besondere Acidophilie, eine Modifikation, die, wie er annimmt, der Bildung des Chordaknorpels vorausgeht.

Reptilien. Schauinsland (117—118) betrachtet besondere stäbchenförmige Bildungen von ziemlicher Länge, die er bei Sphenodon gefunden hat, als Andeutungen des Chordastranges. Bei den anderen Amnioten ist der Chordastrang nicht beschrieben worden.

Über den Chordaknorpel und andere Modifikationen des Chordagewebes.

Cyclostomen und Fische. Eine wahre Knorpelstruktur der Chorda wurde von Studnička (130—131) in dem Schwanzende der Chimaeren und der Selachier beschrieben. Der Knorpel ginge zum Teil aus dem Chordaepithel hervor, dessen Zellen knorpelig werden, zum Teil (bei den Selachiern) aus Zellen, die aus dem skeletogenen Gewebe eingewandert sind. Von einer solchen Einwanderung skeletogener Zellen ins Innere des Chordagewebes hatte schon Schaffer (115) bei Petromyzon gesprochen.

v. Ebner (33) beschrieb beim Hecht ein besonderes intervertebrales Trennungshäutchen der Chorda gebildet aus Zellen von epithelialem Aussehen, die mit Oberflächenstacheln versehen sind und dicke Wände von fibrillärer Struktur haben, worin jedoch die Fibrillen weder bindegewebsartig noch elastisch sind und sich an die Elastica interna anheften. Hier soll es sich um differenzierte Chordazellen handeln und die Differenzierung soll eine fortschreitende Erscheinung darstellen. Ussow (134) konnte diese Befunde bestätigen und kam zu der allgemeinen Schlussfolgerung, dass das junge Chordagewebe indifferent und befähigt ist, sowohl ein epetheliales wie ein bindegewebsartiges Aussehen anzunehmen. Auch Studnička bestätigte den Befund v. Ebners beim Hecht und beim Belone.

Amphibien. Viele Urodelen zeigen in der Verknöcherungsperiode des Wirbelkörpers eine charakteristische Knorpelbildung in der Mitte des Wirbelkörpers in der Gegend des Punktes, wo das vordere Ende des Zwischenwirbelknorpels aufhört, der bekanntlich die Höhlung des knöchernen amphicelen Vertebralkörpers ausfüllt (Kapelkin [64]). Viel diskutiert wurde über den Ursprung dieses Knorpels, der allgemein der chordale genannt wird, weil er sich an einem Platze befindet, der vorher von der Chorda dorsalis oder auch intervertebralis eingenommen wurde (Zykoff [140]).

Er soll aus dem Chordaepithel hervorgehen nach Gegenbaur (43), Hasse (54), Field (36), v. Ebner (33), Schaffer (115—116), Kapelkin (64), C. K. Schneider (123). Der Beweis dafür soll darin liegen, dass dieser Knorpel sich innerhalb der nicht unterbrochenen Chordascheide befindet, sowie darin, dass man den centralen Teil der Chorda in der Gegend dieses Knorpels vacuolisiert, in Form eines Chordastranges zusammengepresst oder auch zerstört (Gegenbaur, Klaatsch) oder umgewandelt (Kapelkin) antrifft. Andere

hingegen leiteten den Ursprung des Chordaknorpels von mesodermischen Zellen her, die durch die Unterbrechung der Scheide in die Chorda eingedrungen sind (Lwoff [84], Zykoff [140], Gadow [42]). Studnička (130) nimmt beide Ursprungsarten an. Schmidt (120—121) sah den Knorpel in dem Chordastäbchen des Schwanzendes der Amphibien und auch der Reptilien sich durch Kapselbildung um die Chordazellen bilden und durch Ablagerung von Grundsubstanz zwischen denselben. Klaatsch (63) hebt hervor und bestätigt das, was schon Gegenbaur erwähnt hatte, nämlich dass ausser dem Hauptteil des Chordaknorpels, der sich an der oben erwähnten charakteristischen Stelle von der Peripherie nach dem Centrum zu bildet, auch noch hie und da eine insulare Produktion von Knorpel vorkommt. Er nimmt an, dass der grössere Teil dieser Inseln von eingewanderten Zellen des Chordaepithels herrührt, welche wie jene, die sich in situ umwandeln, imstande sind, durch Verdickung und Umwandlung ihres peripherischen Teiles knorpelig zu werden; er nimmt jedoch an, dass auch etwas vacuolisierte Zellen sich in dieser Weise umwandeln können. In letzter Zeit wurde die Verknorpelung der Chorda bei Axolotl von Kraus (76) eingehend beschrieben. Nach diesem Forscher nehmen auch die vacuolisierten Zellen an dem Prozess teil. Durch besondere chemische Prozesse soll sowohl in der die Vacuolen ausfüllenden Flüssigkeit, als in den Zellmembranen eine Substanz entstehen, die entweder von vornherein Chondromucin ist oder sich bald darin umwandelt. Sie erscheint wie ein Protoplasmasekret unter den verschiedensten Formen (Fibrillen, Tröpfchen, Rosenkranz, Netze). Auch verschiedene Zellmembranen sollen eine Verdickung erfahren, ohne sich chemisch zu verändern. Diese Erscheinungen sollen der Verknorpelung des Chordaepithels vorhergehen, in welchem nur bei Beginn des Prozesses Kernteilungen vorhanden zu sein scheinen. Zuerst entfernen sich die Zellen des Chorda-

epithels von der faserigen Scheide der Chorda durch Zwischenlagerung eines protoplasmatischen Netzes; der ganze peripherische Teil der Chordaepithelzellen wird chondromucoid und verschmilzt mit der faserigen Scheide. Infolge des durch den Druck ausgeübten Reizes vermehren sich die benachbarten Zellen des nicht verknorpelten Chordaepithels und die neuen Zellen können der sich bildenden Grundsubstanz einverleibt werden, oder sich direkt in Knorpelzellen verwandeln. Wenn dies geschehen ist, schreiten die Erscheinungen in den vacuolisierten Zellen weiter fort. Der peripherische Teil derselben (Zellmembran, Esoplasma) wird von dem centralen Teil (Endoplasma) unabhängig und verhält sich wie eine intercellulare Substanz. Inzwischen erscheinen in den Vacuolen immer mehr von den oben erwähnten Gebilden von sehr wechselndem und oft bizarrem Aussehen, die nach dem Autor die Bestimmung haben, sich in Tropfen von Chondromucoid umzuwandeln. Ähnliche Gebilde treten in den Spalten der Wandungen der vacuolisierten Zellen auf. Das Endoplasma der vacuolisierten Zellen scheint selten an Volumen zuzunehmen. Beim ausgewachsenen Tier gewinnt der Chordaknorpel ein dem gewöhnlichen Knorpel sehr ähnliches Aussehen. Beim Salamander und beim Triton bildet sich ausser dem Knorpel des Vertebralgebietes solcher auch in den Intervertebralgebieten. Dieser ist mehr von insularem Typus und eignet sich weniger zum Studium der histogenetischen Prozesse, aus denen er hervorgegangen ist. Verf. führte auch einige Versuche zur Überpflanzung der Chorda dorsalis aus und sah, dass die Vacuolen sich vermindern und die Membranen sich in breite protoplasmatische Trabekeln umwandeln, woraus ein Gewebe entsteht, das kein Knorpel ist, sondern sehr ähnlich dem embryonalen Chordagewebe. Indem er diese Tatsache mit denen der Verknorpelung vergleicht, kommt er zu der Schlussfolgerung, dass das schon differenzierte Chordagewebe sich noch auf

anderem Wege differenzieren kann, ein Schluss, der im Gegensatz zu der Hypothese von Goette, Grassi, Lwoff und verschiedenen anderen steht, dass die vacuolisierte Chorda ein degeneriertes Gewebe sei, unfähig zu weiteren Modifikationen. Die Ursachen, welche die Knorpelbildung begünstigen, sollen mechanisch und trophisch sein. Diese Arbeit gab Veranlassung zu einer Polemik mit Studnička (132—77), worin dieser die von Krauss festgestellten Tatsachen nicht bestreitet, aber im wesentlichen behauptet, dass sie nicht genügen, um die epitheliale Natur der Chordazellen auszuschliessen.

Reptilien. Bei vielen dieser niederen Amnioten wurde die Gegenwart des Chordaknorpels festgestellt, der seiner Lage nach dem Knorpel der geschwänzten Amphibien entspricht, und bezüglich seines Ursprunges fanden dieselben Diskussionen statt. So beobachteten, im Gegensatz zu Gegenbaur (43), dem zufolge die Chordazellen die knorpelige Grundsubstanz aussondern, Goette (50) und Schauinsland (117—118), der erstere bei den Chelonien, der letztere bei Sphenodon, dass der Prozess vom Chordaepithel ausgeht, während hingegen Gadow (42) die Herkunft des Chordaknorpels aus Mesodermazellen annimmt, die durch die Unterbrechung der Scheide in die Chorda eingedrungen sind.

Vögel. Nur zwei Autoren erwähnen eine knorpelige Umwandlung der Chorda bei den Vögeln: Gegenbaur (43) und Koelliker (73). Der erstere beobachtete sie, wie bei den Reptilien, im Vertebralkörper und nahm an, dass der Knorpel wie bei den Reptilien sich bilde, weil die Chordazellen die Grundsubstanz sezernieren. Der letztere fand ihn beim Hüne so, wie ihn Gegenbaur beschrieben hatte, nur in den präsacralen Wirbeln. Er fand hingegen einen wahren hyalinen Knorpel mit kleinen Zellen in den Rückenwirbeln eines wenige Tage alten Bussard, und bei einem weniger entwickelten Exemplare derselben Species hatte er Gelegenheit zu beobachten,

dass an die Stelle der Chorda dorsalis Knochenmark getreten war, welches dieselbe Form der Chorda beibehalten hatte und bei oberflächlicher Untersuchung mit der Chorda dorsalis hätte verwechselt werden können.

Säugetiere. Erscheinungen, die bis zu einem gewissen Punkt mit der Verknorpelung der Chorda vergleichbar waren, wurden mehrmals von verschiedenen Autoren beim Menschen und anderen Säugetieren erwähnt. So erwähnte H. Müller schon 1858 (92) Anordnungen, welche einen Übergang zum Knorpelgewebe im Innern des Chordastranges anzeigen, nach dem Autor strukturlos und den Zahnfortsatz durchsetzend. Robin (109) beschreibt als Umhüllung der Zellanhäufungen der Chorda im Nucleus pulposus eine Substanz, die ein Exsudat dieser Zellen sein könnte, oder auch eine Verdichtung der Schleimsubstanz, in der sie liegen. Diese Substanz soll nach der Geburt zur Bildung eines Faserknorpels führen. Koelliker (73—74) sah bei einem Kinde von 6 Monaten in den letzten noch knorpeligen Wirbeln eine kleine Gruppe von knorpeligen, aus der Chorda stammenden Zellen, welche von faseriger Grundsubstanz umgeben war. Denselben Befund hatte er in dem noch knorpeligen Teil des Vertebralkörpers bei einem Embryo vom Schaf. Carlier (22), der die Zwischenwirbelscheibe des Schafes zum Gegenstande eines Spezialstudiums machte, beobachtete, dass verschiedene Chordazellen nach Bildung einer Kapsel knorpelig werden. Degeneriert, zu Protoplasmafragmenten mit Stückchen vom Kern reduziert, können sie noch lange nach der Geburt zurückbleiben, mit einer Kapsel versehen oder auch ohne eine solche, eingelagert in eine Grundsubstanz. Diese letztere enthält einen faserigen Knäuel und besitzt Höhlungen, die zuweilen sehr gross sind im Vergleich zu den kleinen degenerierten Zellen, die sie enthalten müssen. Der Verfasser weist noch auf die mögliche Vermischung der verknorpelten Chordazellen mit dem umgebenden Knorpel-

gewebe hin weiss aber nicht, wie die Vermischung zustande kommt. Auch Salvi (114) beschäftigte sich mit dem von Koelliker beim Schaf aufgefundenen Chordaknorpel und sah, dass der vertebrale Teil der Chorda sich in einen Knorpel umwandelt, den er mit demjenigen der Vögel vergleicht. Die Grundsubstanz dieses Knorpels soll nach ihm aus der Hülle der Chorda hervorgehen, bezüglich deren Verf. es unentschieden lässt, ob sie chordalen oder vertebralen Ursprungs ist. Weiss (137) beobachtete bei der weissen Maus, dass in den Zwischenwirbelscheiben zwischen den Chordazellen eine Grundsubstanz in Form eines feinmaschigen Netzes auftritt. Williams (139) glaubt, wie schon erwähnt, ohne weiteres, dass das Chordagewebe anfangs cellular sei, dann syncytial ähnlich dem Bindegewebe, schliesslich von neuem cellular und dem Knorpel sehr ähnlich. Besonders beim ausgewachsenen Hund bemerkt er, dass der Nucleus pulposus aus zwei sehr ähnlichen Teilen besteht, von denen der centrale aller Wahrscheinlichkeit nach sich von der Notochorda herleitet und aus einer Grundsubstanz mit Zellennestern, die zuweilen sehr gross sind und Zellen oder Gruppen von vacuolisierten oder nicht vacuolisierten Zellen enthalten.

Über das Verschwinden der Chorda dorsalis.

Bekanntlich bleibt die Chorda bei den Anamnien lange, auch das ganze Leben hindurch bestehen. Bei den Reptilien und den Vögeln hingegen verschwindet sie mehr oder weniger schnell, sowohl in den intervertebralen wie in den vertebralen Bezirken. Über die Art des Verschwindens bei den Vögeln machen spärliche Angaben Schwarck und Männich, welche behaupten, dass die komprimierten Chordazellen rissig werden, und sich in eine Anhäufung von Zellenüberresten verwandeln, was zu einer Kontinuitätsunterbrechung der Chorda führe.

Bei den Säugetieren verschwinden die vertebralen Segmente der Chorda sehr bald. Koelliker (72—73) beobachtete beim Kaninchen mehrere Stadien dieses Verschwindens. Zuerst erscheinen die Chordazellen in der Längsrichtung gezerrt später hat die Chorda ein fadenförmiges Aussehen mit hellem Rand (der helle Rand stellt vielleicht die Scheide dar), dann sieht man an Stelle des Fadens nur noch Kerne und zuletzt verschwinden auch diese. Koelliker nimmt die von Leboucq (78) bekämpfte Hypothese Löwes (82) an, wonach ein Teil des vertebralen Chordagewebes infolge des durch die Entwickelung des Knorpels der Vertebralkörper erzeugten Druckes in die Zwischenwirbelscheiben gedrängt wird, und später wurde diese Hypothese auch von Bardeen (6—7) und Williams angenommen, welch letzterer beobachtete, dass das Protoplasma und die Kerne des wenigen in den Vertebralkörpern zurückgebliebenen Chordagewebes sich leichter mit den auswählenden Farbstoffen färben lassen, dann in Stücke zerfallen und schliesslich verschwinden.

Als Tatsachen, die mit der Art des Verschwindens der Chorda dorsalis im Zusammenhang stehen, erwähne ich noch die schon im vorigen Paragraphen angeführten: Substitution der Chorda dorsalis durch Knochenmark bei dem Bussard (Koelliker) und Vermischung von Zellen chordalen Ursprungs mit dem Gewebe der Zwischenwirbelscheibe beim Schaf (Carlier).

Wenn ich jetzt dazu übergehe, meine Untersuchungen und Betrachtungen darzulegen, so werde ich in folgender Reihenfolge vorgehen. Zuerst werde ich meine Befunde bei den Amphibien berichten, die ich hauptsächlich zu dem Zweck untersucht habe, die Anordnung resp. Einrichtung, die man bei diesen Tieren antrifft, mit derjenigen der Amnioten zu ver-

gleichen, was der Hauptgegenstand meiner Arbeit ist. Danach werde ich meine Befunde mit den von den anderen Autoren bei derselben Tierklasse erhaltenen kurz vergleichen. Danach werde ich die hauptsächlichen Daten berichten, die ich bei meinen Untersuchungen über die drei Amniotenklassen gesammelt habe, und sie mit den entsprechenden Befunden der anderen Autoren vergleichen. Schliesslich wird mir ein Vergleich der Befunde bei den Amnioten mit denjenigen bei den Anamnien die Gelegenheit bieten, einige Betrachtungen allgemeiner Natur darzulegen.

Das Material, welches mir zu diesen Untersuchungen diente, ist zum Teil dasjenige, welches ich bei meinen Untersuchungen über die Entwickelung der Wirbelkörper und ihrer Gelenke (20) benutzt habe.

Meinem Lehrer, Herrn Prof. Fusari und den Herren Prof. A. Bovero und Cognetti Demartiis drücke ich hier meinen verbindlichsten Dank für ihre freundliche Unterstützung aus.

Die von mir angewendeten Fixierungsmethoden werde ich bei der Beschreibung der einzelnen Beobachtungen angeben. Zur Färbung habe ich stets bei jedem Exemplar möglichst verschiedene Methoden (Hämatoxylin-Eosin; Heidenhainsches Eisenhämatoxylin und Eosin, oder Orange, oder Vesuvin, oder Hansens Pikrofuchsin; Safranin und Gemische von Calleja oder von Traina; Färbung nach Mann, modifiziert nach Veratti; panoptische Färbung nach Martinotti; Trichromfärbung nach Cajal; ferner einige besondere Färbungen, wie die Weigertsche für die elastischen Fasern, die Mayersche mit Mucicarmin usw.) angewendet.

Ich habe stets jedes Exemplar möglichst in Längs- (frontalen) und Querschnitten untersucht.

II. Untersuchungen bei den Anamnien.

1. Amphibien — Urodela.

Da ich aus dieser Ordnung nur wenige und zwar mehr oder minder zu einem und demselben Entwickelungsstadium gehörende Exemplare zur Verfügung hatte, glaube ich, dass eine summarische Beschreibung genügen wird.

Beobachtung 1. Salamandra maculosa: 25 mm (Fixierung nach Gilson).

Beobachtung 2. Salamandra maculosa: 30 mm (Fixierung nach Zenker).

Beobachtung 3. Salamandra maculosa: 31 mm (Fixierung nach Maximow [Zenker-Formol-Osmiumsäure]).

Beobachtung 4. Salamandra maculosa: 33 mm (Fixierung nach Zenker).

Beobachtung 5. Triton taeniatus unmittelbar nach dem Heraustreten aus dem Oviductus (Fixierung in Alkohol).

Bei allen diesen Exemplaren ist die Vacuolisierung der Chorda beendigt und noch bei keinem eine Spur von der Entstehung des Chordaknorpels nachweisbar. Der gelatinöse Körper (Fig. 1) weist die charakteristische alveoläre Struktur auf; jede Alveole besteht aus einer Höhle mit vollständig hyalinem und farblosem Inhalt, umgeben von einer dünnen Wand, welche, im Querschnitt betrachtet, wie eine stark gefärbte Linie erscheint, während sie von der Seite gesehen homogen erscheint, aber eine charakteristische blasse, verschleierte Farbe zeigt, als ob es sich um ein feines und regelmässiges Geflecht aus Fibrillen oder um nebeneinander gedrängte und eine feine Membran bildende feinste Körnchen handelte, wobei die Bestandteile, d. h. die Fibrillen oder die Körnchen nicht zu unterscheiden sind. Man beobachtet jedoch

einige echte Fibrillen dort, wo der Schnitt die Wände an der Stelle trifft, wo sie ihre Richtung ändern, d. h. an der Stelle, wo man sie nicht mehr im Querschnitt, sondern von der Seite sieht. Mehr als um einfache Fibrillen scheint es sich jedoch um Vereinigungen von elementaren Fibrillen zu handeln, welche sich in dem zarten Geflecht der Lamelle verlieren. Nicht selten werden jedoch die Fibrillen durch Falten vorgetäuscht. Die echten Fibrillen sind dort zahlreich vorhanden, wo die Wände der Vacuolen mit der fibrillären Scheide der Chorda oder mit dem Chordaepithel in Berührung stehen. In jeder Vacuole beobachtet man ganz nahe an ihrer Wand einen abgeplatteten, blattförmigen Kern, mit deutlich sichtbarer Membran und deutlichem Chromatinnetz, welches meistens mit einem oder zwei Nucleoli versehen ist.

Jede Vacuole hat eine eigene Wand, so dass die Scheidewand zwischen je zwei Alveolen eine doppelte ist; die beiden diese Scheidewand bildenden Blätter sind durch einen Raum getrennt, welcher hie und da in unregelmässiger Weise mit Querbalken aus Protoplasma durchzogen ist (Fig. 1 a).

Von den peripherischen Vacuolen stehen viele in direkter Berührung mit der fibrillären Scheide; bei diesen die Scheide berührenden Vacuolen liegt der Kern dicht an der Scheide selbst, zuweilen in derselben wie eingenistet.

An den Stellen, wo die Wände zweier benachbarter Vacuolen, die mit der Scheide in Berührung stehen, auseinanderweichen, kann man einen oder mehrere Kerne beobachten, umgeben von einer kleinen Anhäufung gewöhnlichen Protoplasmas, mit fibrillärer Struktur und ohne cellularen Grenzen (Fig. 1 ep).

Die soeben beschriebenen Erscheinungen beobachtet man sowohl bei dem Salamander wie bei dem Triton.

Die Chordascheide ist hingegen bei den beiden Tierarten etwas verschieden. Beim Salamander unterscheidet man recht

deutlich zwei Schichten, von denen die äussere (Fig. 1 c p) sich intensiv färbt und zwar meistens mit den Kernfarben, und die Form einer homogenen ununterbrochenen Abgrenzungsmembran von ungleichmässiger Dicke annimmt. So erreicht dieselbe entsprechend dem mittleren Teil der sogenannten Zwischenwirbelknorpel (Gebilde, die den Raum ausfüllen, der zwischen zwei einander gegenüberliegenden Wirbelkörpern freibleibt) eine Dicke von ungefähr 2,5 μ, während sie entsprechend den Extremitäten derselben Zwischenwirbelknorpel fast halb so dick ist und entsprechend dem mittleren Teil des Wirbelkörpers, wo sie mit der Knochenplatte in Berührung steht, noch dünner ist. Die innere Schicht der Scheide (Fig. 1 c s) ist bedeutend dicker, aber auch nicht gleichmässig; sie ist jedoch derartig gestaltet, dass sie die grössere Breite, die der Chordakanal an bestimmten Stellen hat, kompensiert. So ist sie am dünnsten (3—5 μ) mitten im Wirbelkörper, während sie mitten im Zwischenwirbelknorpel eine mittlere Dicke (12 bis 15 μ) hat und am Ende dieses letzteren am dicksten (24 bis 30 μ) ist. Diese innere Schicht hat eine deutliche fibrilläre Struktur; die Fibrillen werden durch die für das Collagengewebe elektiven Farbstoffe (Pikrofuchsin, Indigocarmin, Methylwasserblau) gefärbt. Infolge der Anordnung der Fibrillen kann man bei geeigneten Querschnitten deutlich drei Schichten unterscheiden: nämlich eine äussere (Fig. 1 c s 1) dichte, oft an die Grenzmembran grenzende, eine innere (Fig. 1 c s 3), ebenfalls dichte aber dünnere, an das Chordagewebe angrenzende und schliesslich eine mittlere (Fig. 1 c s 2), ziemlich dicke, aber an Fibrillen arme und infolgedessen heller aussehende. In diesen drei Schichten zeigen die Fibrillen einen kreisförmigen gewellten Verlauf. In den frontalen Längsschnitten sind auch entsprechend den Stellen von mittlerer Dicke die drei Schichten deutlich unterscheidbar. Die äussere Schicht besteht aus parallelen, sehr dicht aneinander gedrängten Fasern, die quer

von der äusseren Grenzmembran nach der Chorda verlaufen; nach einem kurzen Verlauf erscheinen sie abgetrennt. Die innere, äusserst dünne Schicht besteht fast ausschliesslich aus Faserschnitten oder aus ebenfalls quer verlaufenden Faserabschnitten, die nach ganz kurzem Verlauf abgetrennt sind. Die mittlere, sehr breite Schicht besteht aus spärlichen, quer verlaufenden Fibrillen und aus Fibrillenschnitten: infolge des Gewelltseins der Fibrillen nimmt die Fläche ein gitter-, fast netzartiges Aussehen an, obwohl keine echten Knotenpunkte bestehen. An den Stellen, wo die Scheide die grösste oder die geringste Dicke aufweist, sieht man eine einzige Fibrillenschicht, welche ihrem Aussehen nach der mittleren Schicht entspricht. Bei einigen Längsschnitten wurde die fibrilläre Scheide in tangentialer Richtung getroffen. Die dünnen, gewellten Fibrillen verlaufen quer, mit meistens nicht parallelen Wellen; sie stehen in den intervertebralen Gebieten sehr dicht, in den vertebralen Gebieten weitläufiger.

Beim Triton ist die Scheide ziemlich dünn, wie wir es bei den Anura sehen werden, und weist keine strukturellen Besonderheiten auf.

2. Amphibien — Anura.

Als Material zu den Untersuchungen über diese Amphibienordnung dienten mir: eine Reihe von Kaulquappen von Rana esculenta in verschiedenen Entwickelungsstadien, zwei ausgewachsene Exemplare von Rana muta und eine von Rana arborea.

Ich muss hier bemerken, dass die Kaulquappen von Rana esculenta sich in einem von der Sonne nicht beschienenen Teich während der Monate Juli, August und September sehr langsam entwickelten, ohne bis zur Metamorphose zu gelangen.

Beobachtung 6. Kaulquappe von Rana esculenta, Gesamtlänge 3 mm (Fixierung nach Bouin-Brasil). Fron-

talschnitte. Die Vacuolenbildung hat an der caudalen Extremität der Chorda kaum begonnen und tritt in dem Masse, wie man nach dem cranialen Ende vorschreitet, immer ausgesprochener hervor. Die Beobachtung wird durch die Anwesenheit grosser Eiweisskörnchen und feiner Pigmentkörnchen gestört. Nichtsdestoweniger beobachtet man da, wo die Vacuolenbildung kaum begonnen hat, die Anwesenheit sehr hoher und abgeplatteter, zur Länge der Chorda quer angeordneter Zellen. Die eiförmigen, ziemlich länglichen Kerne haben dieselbe Richtung. Mehr cranialwärts sieht man zahlreiche keilförmige, quer angeordnete Vacuolen, deren Basis der Peripherie der Chorda zugewendet ist. Dieselben nehmen fast immer die Hälfte oder zwei Drittel der Dicke der Chorda ein. Der grösste Teil des körnigen Protoplasmas ist zusammen mit dem Pigment und den Eiweisskörnchen an der Peripherie der Chorda angesammelt: die Kerne nehmen hingegen mit etwas Protoplasma vorwiegend die Achse des Organs ein. Die Vacuolen sind durch ganz dünne protoplasmatische Trabekeln voneinander getrennt. Noch mehr cranialwärts sind die Vacuolen noch grösser und erstrecken sich fast regelmässig von der Peripherie zur Achse der Chorda; die peripherische Protoplasmaschicht ist dünner und enthält den grössten Teil der Kerne; im Centrum beobachtet man noch zahlreiche grosse Eiweisskörnchen; die Septa zwischen den Vacuolen sind sehr dünn und einfach. Noch weiter cranialwärts, in der thorakalen Gegend haben die Vacuolen eine weniger regelmässige Form und Dimension, indem einige sehr grosse mehr als die Hälfte der Dicke der Chorda einnehmen, während andere kleiner sind; ihre Form hat sich ebenfalls geändert, indem man nicht mehr ein so starkes Vorwiegen des Querdurchmessers im Vergleich zum Längsdurchmesser beobachtet; die Scheidewände erscheinen, im Schnitt gesehen, an einigen Stellen wie eine doppelte Linie, meistens jedoch wie eine einfache intensiv gefärbte Linie; auf der Fläche gesehen, erscheinen sie wie

halb durchsichtige äussert feinkörnige Blättchen. An den Stellen, wo die Alveolen die Peripherie berühren, beobachtet man gewöhnlich einen Kern, umgeben von einer Schicht von Protoplasma, welches mit demjenigen benachbarter Alveolen zusammenhängt und eine wechselnde Dicke aufweist, jedoch immer ziemlich dünn erscheint; die wenigen Kerne, welche Alveolen entsprechen, die nicht die Peripherie berühren, sind gegen das Centrum der Chorda hin gelegen.

Das Chordagewebe ist überall von einer äusserst dünnen (ungefähr 0,5 μ) strukturlosen Membran umgeben, welche durch Eisenhämatoxylin intensiv schwarz gefärbt wird.

Beobachtung 7. Kaulquappe von Rana esculenta, Gesamtlänge 8,5 mm, Länge vom Kopfende bis zur Analöffnung 3,5 mm, maximaler Querduchmesser 2,3 mm (Fixierung nach Mingazzini). Querschnitte. Die Chorda zeigt eine ziemlich dicke (ca. 3—5 μ) Scheide mit radialen Streifen, welche offenbar Kunstprodukte (wahrscheinlich Falten) sind, und ist nach aussen durch eine homogene Membran abgegrenzt. An der Scheide ist keine Struktur nachweisbar; sie wird durch die für die leimbildenden Stoffe elektiven Farbstoffe schwach gefärbt. Von innen liegt dieser Scheide eine äusserst dünne ununterbrochene Protoplasmamembran ohne Spuren von Zellengrenzen an, welche abgeplattete, sehr chromatinreiche Kerne enthält. Von dieser Protoplasmamembran gehen einige Septen aus, welche den ganzen inneren Raum der Chorda in fünf bis sechs grosse Höhlen (Vacuolen) teilt. Diese nach aussen zu dünnen Septa werden durch die Protoplasma-Farbstoffe gefärbt, und erscheinen nur an den Stellen, wo drei oder vier Alveolen aneinander stossen, aus zwei Linien gebildet. Äusserst selten beobachtet man einen der Alveolenwand anliegenden Kern; es sei jedoch bemerkt, dass keine Trennung zwischen der peripheren Protoplasmamembran (Chordaepithel) und den Alveolen, die die Peripherie erreichen, besteht, und dass ferner

der Chordaepithelabschnitt, der zwischen zwei eine Vacuole von zwei Seiten abgrenzenden Scheidenwänden liegt, einen einzigen Kern enthält.

Beobachtung 8. Kaulquappe von Rana esculenta, Gesamtlänge 13 mm, Länge von der Kopfextremität bis zur Analöffnung 5,5 mm, maximaler Durchmesser 3,4 mm (Fixierung nach Flemming). Frontalschnitte. Dieses Exemplar weist, abgesehen von einer geringen Verdickung der peripheren Protoplasmaschicht, keine Unterschiede von dem vorigen auf. Die sehr grossen Vacuolen zeigen infolge des welligen Verlaufes der Septa eine unregelmässige Form; der Längsdurchmesser wiegt meistens gegenüber dem Querdurchmesser vor.

Beobachtung 9. Kaulquappe von Rana esculenta, G.L.[1]) 14 mm; C.A.L. 5,5 mm; M.Q.D. 4 mm. (Fixierung nach Flemming.) Frontalschnitte. Die Vacuolen sind im Vergleich zur Dicke der Chorda kleiner und zahlreicher; während sie sich bei den vorigen Exemplaren meistens vom Centrum bis zur Peripherie der Chorda erstreckten, kann man jetzt centrale und peripherische Vacuolen unterscheiden. Die intervacuolären Septa sind noch sehr wellig; charakteristisch ist dabei, dass sie grösstenteils aus zwei intensiv gefärbten und voneinander durch einen hellen Raum getrennten Linien bestehen. Viele der Vacuolen erreichen direkt die Chordascheide. Der zwischen den divergierenden eigenen Wänden zweier benachbarter Alveolen und der Scheide begriffene, in den Schnitten dreieckig erscheinende Raum ist von einem granulös-fibrillären Protoplasma mit Kernen erfüllt. In diesem Stadium sind, entsprechend der Vermehrung der Vacuolen, auch die abgeplatteten Kerne zahlreicher, die den Wänden der Alveolen anliegen, welche sich im Innern des gelatinösen Körpers befinden.

[1]) G.L. Gesamte Länge. C.A.L. Cephalo-anale Entfernung, d. h. Länge von der Kopfextremität bis zur Analöffnung. M.Q.D. Grösster Querdurchmesser.

Beobachtung 10. Kaulquappe von Rana esculenta, G.L. 13 mm, C.A.L. 6 mm, M.Q.D. 4 mm (Fixierung nach Flemming). Querschnitte.

Beobachtung 11. Kaulquappe von Rana esculenta, G.L. 19 mm, C.A.L. 9 mm, M.Q.D. 6,7 mm (Fixierung nach Flemming). Frontalschnitt. Man beobachtet eine bedeutende Zunahme der Dicke der peripherischen Protoplasmaschicht (Chordaepithel), welche jetzt keine Unterbrechung mehr aufweist. In derselben sind keine Spuren von Zellgrenzen nachweisbar. Die mit einem schönen Chromatinnetz ausgestatteten Kerne sind weniger abgeplattet und zusammengedrückt als im vorigen Stadium. Die nur 2—3 μ dicke Scheide färbt sich wie die Farbstoffe für Collagenstoffe, zeigt aber keine Spur von fibrillärer Struktur.

Beobachtung 12. Kaulquappe von Rana esculenta, G.L. 28 mm, C.A.L. 12 mm, M.Q.D. 7 mm (Fixierung nach Flemming). Die Zahl der Vacuolen ist, im Vergleich zur Dicke der Chorda, vermehrt, ebenso hat die Dicke des Chordaepithels zugenommen. Die Vacuolen haben eine polygonale Form angenommen. In der Scheide, welche nicht dicker als bei dem vorigen Exemplar und stets strukturlos ist, unterscheidet man deutlich die äussere Grenzmembran, welche sich mit Vorliebe durch die Kernfarbstoffe färben lässt und an einigen Stellen sich leicht von der inneren Hauptschicht lostrennt.

Beobachtung 13. Kaulquappe von Rana esculenta, G.L. 31 mm, C.A.L. 17,5 mm, M.Q.D. 10,7 mm (Fixierung nach Flemming). Die Zahl der Vacuolen ist im Vergleich zum Durchmesser der Chorda und zur Dicke des Chordaepithels noch weiter vermehrt; in letzterem beobachtet man caryokinetische Figuren. Die innere Hauptschicht der bedeutend verdickten Chordascheide (ca. 6 μ) zeigt eine fibrilläre Struktur. Da es sich um Frontalschnitte handelt, erscheinen die Fibrillen parallel zueinander und verlaufen quer von der äusseren Grenz-

membran nach dem Chordaepithel, wo sie alle in derselben Höhe durchschnitten sind. Sie sind sehr dicht aneinander gedrängt und verleihen in ihrer Gesamtheit der Scheide ein samtartiges Aussehen. Die Art und Weise, wie sie durchschnitten erscheinen, deutet auf ihre transversale, zur Chorda konzentrische Anordnung hin.

Beobachtung 14. Kaulquappe von Rana esculenta (G.L. 33,3 mm, C.A.L. 18 mm, M.Q.D. 9,8 mm), bei der die Verkalkung der Wirbelkörper begonnen hat (Fixierung nach Flemming). Frontalschnitte. Die relative Zahl der Vacuolen hat weiter zugenommen; die peripherischen Vacuolen sind kleiner. Es ist zu bemerken, dass im Centrum der Chorda die Entstehung des Chordalstranges begonnen hat. Dieser erscheint vollkommen unabhängig von den noch sehr kleinen, durch die umgebende Wirbelsäule erzeugten Einschnürungen der Wirbelsaite, da man ihn ununterbrochen längs mehreren Wirbelkörpern und Zwischenwirbelknorpeln verfolgen kann.

Der Chordastrang erscheint aus zahlreichen Wänden (Fig. 2 f) von dicht nebeneinander in der Längsrichtung angeordneten Alveolen gebildet und zeigt zahlreiche Kerne, von denen einige von deutlicher Entartung (Piknose, Chromatolyse usw.) befallen sind. Am bemerkenswertesten ist aber die Tatsache, dass sich an einigen Stellen ringsum eine Art centralen Kanals, der sehr unregelmässig erscheint (Fig. 2 c), eine protoplasmatische Masse (Fig. 2 p) ohne Zellengrenzen bildet, welche mit Kernen durchsetzt ist, von denen einige frei von Entartungszeichen sind, und ferner Tröpfchen einer Substanz enthält, die zu gleicher Zeit die protoplasmatischen und die nucleären Farbstoffe annimmt (Fig. 2 m).

Auch das Chordaepithel weist interessante Erscheinungen auf. In den Schnitten, die dieses Epithel in der Seitenansicht zeigen (Frontalschnitte, die die Chorda tangential interessieren),

beobachtet man neben Strecken, auf welchen das Protoplasma ohne Spur von Zellengrenzen mehreren Kernen gemeinsam angehört, solche, auf welchen bald eine Verdichtung, bald eine Lockerung oder eine wahre und echte Unterbrechung des Gewebes Zellengrenzen sichtbar macht; die auf diese Weise abgegrenzten Zellen haben das Aussehen von Pflasterepithelzellen (Fig. 3).

Beobachtung 15. Kaulquappe von Rana esculenta in vorgeschrittenerem Entwickelungsstadium als die vorige (Fixierung nach Flemming). Frontalschnitte. Man beobachtet eine Zunahme der Dicke der Chordascheide, welche eine deutlichere fibrilläre Struktur aufweist als bei der vorigen Beobachtung. Die Scheide ist hier dünner als bei den Urodela, ihre Dicke ist aber gleichmässiger; sie ist nur entsprechend dem Centrum des Wirbelkörpers etwas dicker (8—10 μ) als an den übrigen Stellen (7—8 μ). Von den die Wirbelsäule bildenden Geweben ist die fibrilläre Scheide durch eine ganz dünne (Bruchteile von μ), aber recht deutliche Grenzmembran getrennt, die sich durch die Kernfarbstoffe intensiv färben lässt.

Die Dicke des Chordaepithels ist sehr vermindert und mehrere Vacuolen gelangen in unmittelbare Berührung mit der Scheide. Dieses Exemplar ist besonders interessant, weil an einigen Stellen der Präparate, vielleicht infolge der Fixierung, nicht nur die die Alveolen des gelatinösen Körpers abgrenzenden Wände aus zwei Linien gebildet erscheinen, sondern diese Linien derartig voneinander entfernt sind, dass man mit Sicherheit sehen kann, dass das, was an anderen Stellen desselben Präparates und in den Präparaten aus anderen Exemplaren als eine zwischen den benachbarten Wänden zweier Alveolen liegende (und als eine intercellulare oder Kitt- oder ectoplasmatische Substanz zu deutende) Substanz erscheint, oft nichts anderes als ein Abschnitt der Wand anderer Alveolen ist, welcher in Form einer langen und dünnen Kante, zuweilen

sogar einzelne Kerne enthaltend, wie ein Keil zwischen die beiden benachbarten Wände eindringt.

Der Chordastrang gleicht demjenigen des vorigen Exemplars.

Beobachtung 16 und 17. Kaulquappe einer Rana muta, bei welcher die Metamorphose unmittelbar bevorsteht und Kaulquappe einer Rana muta unmittelbar nach erfolgter Metamorphose (Fixierung in Alkohol). Man beobachtet keine Veränderung im Vergleich zu dem vorigen Exemplar.

Beobachtung 18. Junge Rana arborea (Fixierung nach Mingazzini). Das Chordagewebe füllt eine grosse Höhle der cranialen Wand des Wirbelkörpers aus, und dringt dann in einen äusserst engen Kanal, welcher durch das nach Art einer Gelenkschale ausgebildete craniale Ende des Wirbelkörpers, durch das interarticuläre Gewebe und durch den Gelenkkopf des caudalen Endes des vorigen Wirbels verläuft und sich in der cranialen Höhle des vorigen Wirbelkörpers wieder erweitert.

In dieser Höhle zeigt das Chordagewebe noch die Charaktere, die es bei den vorher untersuchten Exemplaren aufwies. In dem Kanal, der quer abgeplattet ist und kein in seiner ganzen Länge gleichmässiges Kaliber hat, erscheint das Chordagewebe bedeutend modifiziert, und zwar gleichmässig an allen Stellen des Kanals. Man unterscheidet hier, ebenso wie über manche Strecken des Chordastranges, nicht mehr die Vacuolen und ihre Wände; in den Längsschnitten erscheint das Gewebe in eine fast homogene Masse umgewandelt, die zahlreiche stäbchenförmige Kerne enthält, welche sich sehr intensiv und homogen färben. In den Querschnitten beobachtet man ebenfalls eine veränderte Protoplasmamasse mit käsigem Aussehen, welche unregelmässige Risse aufweist und mit grossen Körnchen durchsetzt ist, die sich durch die Kernfarbstoffe inten-

siv färben lassen und nichts anderes als die Schnittflächen der piknotischen stäbchenförmigen Kerne darstellen.

III. Zusammenfassender Überblick und Betrachtungen über die Chorda der Amphibien.

Ich werde in diesem Kapitel in derselben Reihenfolge wie bei der Darstellung der Literatur vorgehen.

Das Chordagewebe vor der Vacuolenbildung und die Vacuolisierung der Chorda.

Unter den Amphibien konnte ich nur bei den Anura die Chordazellen vor der Vacuolenbildung und den Beginn der Vacuolenbildung beobachten. In bezug auf den ersten Punkt kann ich nur die Behauptungen von Goette, Klaatsch, Schauinsland bestätigen, nämlich dass ebenso wie bei den übrigen Anamnien auch bei den Amphibien, die nicht vacuolisierten Chordazellen geldrollenartig angeordnet sind. Was den zweiten Punkt anbelangt, so wurde ich durch die Anwesenheit grosser Eiweiss- und Pigmentkörnchen daran gehindert, festzustellen, ob die Entstehung der Vacuolen ausschliesslich intracellular, oder, wie Field behauptet, auch intercellular erfolgt. Es ist jedenfalls sicher, dass man, sobald die Vacuolenbildung begonnen hat, schwerlich Zellengrenzen unterscheiden kann. An der Peripherie der Chorda beobachtet man eine ziemlich dicke protoplasmatische Schicht; im Centrum findet man hingegen den grössten Teil der Kerne mit wenig Protoplasma. Zwischen dem centralen Teil und der Peripherie besteht eine Zone, in welcher man eiförmige, centralwärts schmale und peripheriewärts breite Vacuolen mit bedeutendem Quer-

durchmesser und sehr geringem Längsdurchmesser beobachtet. Die Vacuolen sind voneinander durch äussert dünne Massen aus körnigem Protoplasma getrennt, in welchen man den direkt die Vacuolen berührenden Teil nicht von dem Zwischenteil unterscheiden kann. Kurz, man kann in diesem Stadium keine Zellen unterscheiden.

Diese centrale, mit Kernen versehene Protoplasmamasse nimmt sehr bald ab und verschwindet, während die Vacuolen ihre Form ändern und zwar hauptsächlich infolge der Abnahme des Unterschiedes zwischen dem Quer- und dem Längsdurchmesser. Die Vacuolen bleiben jedoch noch voneinander getrennt. Die Kerne wandern grösstenteils nach der Peripherie hin, wo das wenige Protoplasma, welches sie begleitet, mit der bereits präexistierenden peripheren Protoplasmaschicht zusammenfliesst. Diese Schicht wird jedoch infolge des Sichausdehnens der Vacuolen dünner.

Zu dieser Zeit hat die Wirbelsaite bereits das charakteristische alveoläre Aussehen. Jede Vacuole nimmt in der Regel die Hälfte des Durchmessers der Chorda ein. Jeder Vacuole entspricht ein in der peripheren Protoplasmaschicht, welche die Vacuole peripherwärts abgrenzt, gelegener Kern. Man kann somit in jeder Alveole der Chorda dorsalis eine farblose und unfärbbare ringsum von einer den benachbarten Alveolen gemeinsamen dünnen Protoplasmaschicht umgebene Hauptmasse unterscheiden. Diese Protoplasmaschicht ist an der Peripherie des Organs dicker und enthält hier einen Kern. Infolgedessen könnte man jede Alveole, für sich betrachtet, als eine aus Protoplasma und einem Kern zusammengesetzte Zelle betrachten, welche eine grosse, mit einer besonderen Substanz ausgefüllte Alveole enthält. Da aber das Protoplasma einer solchen Zelle in unmittelbarem Zusammenhang mit demjenigen der benachbarten Zellen steht, so muss man von einem Syncytium im wahren Sinne des Wortes reden.

In dem Masse, wie die Entwickelung fortschreitet, nimmt die Zahl der Alveolen zu, während ihre frühere Anordnung, der zufolge sie sich alle von der Peripherie zum Centrum erstreckten, verschwindet. Zu einer gewissen Zeit beginnt das Auftreten von Alveolen, die die Peripherie nicht erreichen; ihr entsprechender Kern ist dann dicht an der überall dünnen Protoplasmawand gelegen. Vermutlich bilden sich die neuen Alveolen infolge der Entstehung einer Vacuole in der protoplasmatischen Randzone, wo durch Caryokinese — die caryokinetischen Figuren kommen hier häufig vor — ein neuer Kern entstanden ist. Inzwischen tritt aber eine weitere wichtige Veränderung ein: die zwei Alveolen gemeine Wand ändert sich, wie dünn sie auch ist, durch Schwund seines mittleren Teiles, so dass jedes Septum zwischen zwei Vacuolen aus zwei intensiv gefärbten Linien gebildet erscheint, die durch einen helleren Streifen voneinander getrennt sind. Somit ist die definitive Struktur der vacuolisierten Chorda hergestellt; die einzelnen Vacuolen stellen zusammen mit dem entsprechenden Wandteil und dem Kern eine echte cellulare Unität dar. Wir können also sagen, dass man von der cellularen Struktur der nicht vacuolisierten Chorda durch die Übergangsform einer echten syncytialen Struktur zur cellularen Struktur der vacuolisierten Chorda übergeht.

Unter den von mir bei den Amphibien beobachteten Tatsachen entspricht das Ansammeln der Kerne zuerst im centralen Teil der Chorda und dann an der Peripherie einer ähnlichen von Balfour bei verschiedenen Elasmobranchien beschriebenen Erscheinung.

Die Trennung der einzelnen Alveolen voneinander wurde besonders von Studnicka bei den Fischen und den Amphibien untersucht. Dieser Autor ist jedoch der Ansicht, dass die peripherischen Teile der Wände einer jeden Alveole zusammenschmelzen (Ectoplasmen) und dass dann im Innern

dieser verschmolzenen Ectoplasmen durch eine besondere Vacuolisierung Zellengrenzen auftreten. Der Unterschied zwischen dem, was ich beobachtet habe, und dem, was Studnicka behauptet, besteht im wesentlichen darin, dass es nach meiner Meinung ein Stadium gibt, in welchem die Wände mehreren benachbarten Alveolen durchaus gemeinsam sind, ohne dass man bei diesen ein Endoplasma und ein Ectoplasma unterscheiden kann; es besteht nur ein vacuolisiertes Symplasma; Ectoplasmen und Endoplasmen differenzieren sich im Symplasma in einem späteren Stadium.

Über den gelatinösen Körper der Chorda.

Sowohl bei den Urodela wie bei den Anura, die ich untersuchte, findet man nach Vollendung des Vacuolisierungsprozesses im gelatinösen Körper der Chorda dorsalis so viele cellulare Einheiten, als Alveolen vorhanden sind. Die Wand jeder Alveole besteht aus einem dünnen Blatt von dichtem Protoplasma, welches, im Querschnitt beobachtet, wie eine intensiv gefärbte Linie erscheint, während es, von der Seite gesehen, ein charakteristisches Aussehen aufweist und eine etwas blasse Farbe zeigt, als ob es sich um eine aus ganz feinen Fibrillen oder aus ganz feinen, regelmässig angeordneten Körnchen bestehende Substanz handelte, die infolge ihrer grossen Feinheit der Beobachtung entgehen. Es ist jedoch nicht von der Hand zu weisen, dass hie und da echte Fibrillen vorkommen, obwohl an einzelnen Stellen das fibrillenartige Aussehen ohne Zweifel auf den optischen Effekt von Falten der dünnen Membran zurückzuführen ist. An der inneren Fläche dieser Membranen liegt in jeder Alveole ein Kern, welcher infolge von Kompression sehr breit und äusserst platt gestaltet ist. Das Chromatin ist dabei meistens gut erhalten und erscheint in Netzform; hie und da beobachtet man auch Chromatinhäufchen; es sind fast immer Nucleoli nachweisbar.

Besonders interessant ist die Untersuchung des Inhaltes des zwischen den benachbarten Wänden zweier Alveolen gelegenen Raumes. An einigen Stellen sieht man eine färbbare Substanz, die heller erscheint als diejenige, aus welcher die Wände bestehen; an anderen Stellen sieht man einen wirklichen Raum, in welchem wahrscheinlich nur Lymphe enthalten ist; an noch anderen Stellen ist der Raum von Linien durchzogen, die ganz genau wie die Wände der Alveolen aussehen, wenn man sie im Schnitt beobachtet. Dort wo man eine färbbare Substanz antrifft, hat man es ohne Zweifel mit einer ectoplasmatischen Umwandlung zu tun. Ob man diese Substanz nun als eine Grund- oder als eine Kittsubstanz betrachten will, doch handelt es sich immer um ein Metaplasma, um einen differenzierten Teil des ursprünglichen syncytiellen Protoplasmas, welches zwischen den Vacuolen lag. Ich habe in diesem Ectoplasma keine so regelmässige Vacuolenbildung beobachten können, wie sie Studnička beschrieben hat, ebenso wie ich in den Bälkchen, die brückenartig durch die intercellularen Räume ziehen, nicht alle die Details beobachten konnte (sphärische oder scheibenartige Körperchen, ähnlich denjenigen, die man in der Mitte des Verlaufes der intercellularen Brücken des Epithels findet), die der genannte Autor beschrieben hat. Die unzweifelhafte Anwesenheit der intercellularen Brücken selbst und die Entstehung wirklicher intercellularer Räume scheinen mir jedoch zu genügen, um im wesentlichen die Erscheinungen Studničkas zu bestätigen, die dieser Autor wahrscheinlich an einem geeigneteren Material sorgfältig und detailliert verfolgen konnte.

Nicht selten keilen sich in die intercellularen Räume zwischen zwei Alveolen Ausläufer der Wand einer anderen Alveole ein (Beobachtung 15). In diesem Falle sieht man, dass das Septum zwischen zwei benachbarten Vacuolen anstatt aus zwei aus drei Linien gebildet ist. Ich erwähne diese Erschei-

nung, weil sie auch Studnička beschrieben (137, Fig. 1 u. 2) hat, ohne darauf besonders einzugehen.

Über das Chordaepithel.

Unmittelbar nach dem Beginn der Vacuolisierung ist das Chordaepithel einfach durch eine Schicht von fast kernlosem Protoplasma vertreten, welche die Vacuolen peripherwärts abgrenzt und, wie der übrige Teil des zwischen den Vacuolen gelegenen Protoplasmas, keine Spur von Zellengrenzen zeigt. Diese Schicht wird jedoch recht bald von den Kernen erreicht, die erst im Centrum der Chorda lagen; dieselben ordnen sich nun derartig an, dass jeder von ihnen in je eine der Portionen des Chordaepithels zu liegen kommt, die einer Vacuole als peripherische Grenze dient. Obwohl durch diesen Kernwanderungsprozess der peripherischen Protoplasmaschicht neue Substanz zugebracht wird, so wird diese Schicht, im Vergleich zum Volumen der Chorda, welches zunimmt, immer dünner, und zwar einerseits infolge der Vergrösserung der Vacuolen, und andererseits infolge der Bildung der Chordascheide. Vorwiegend oder vielleicht sogar ausschliesslich in dieser Schicht (Bergfeldt) beobachtet man die caryokinetischen Figuren, wahrscheinlich weil hier die Kerne nicht komprimiert sind. Die neuen Kerne mit den neuen Vacuolen, die sich ebenfalls in dem Protoplasma bilden, welches die Kerne umgibt, bewirken die zahlenmässige Zunahme der Alveolen des gelatinösen Körpers der Chorda.

Wenn die intercellularen Räume zwischen den einzelnen Alveolen des gelatinösen Körpers der Chorda entstehen, grenzen sich die Alveolen auch gegen das Protoplasma des Chordaepithels durch eine laminäre Verdickung des Protoplasmas selbst ab.

Zu gleicher Zeit nimmt das Protoplasma des Chorda-

epithels, wenigstens bei den Anura, wieder zu. Es behält stets eine faserig-körnige Struktur bei, welche für das nicht komprimierte Protoplasma der Chordaelemente bei der ganzen Reihe der Wirbeltiere charakteristisch ist. Als wichtige Veränderung findet man, dass in der kontinuierlichen protoplasmatischen Randmasse deutliche Spuren von Zellengrenzen, in Form von Verdichtungen oder von Rarefaktionen oder wirklichen Unterbrechungen des Protoplasmas (Fig. 3) auftreten. Wenn man einen tangentialen Schnitt der Chorda dorsalis, nachdem diese Veränderung stattgefunden hat, betrachtet, so sieht man, dass das Chordaepithel das Aussehen eines Pflasterepithels hat. Nach erfolgter Teilung des chordalen syncytiellen Epithels in getrennte Zellen hört die Erzeugung neuer Vacuolen und neuer Alveolen des gelatinösen Körpers seitens desselben nicht auf; ja es erfolgt sogar ein aktiveres Wachstum des gelatinösen Körpers und der Chordascheide, so dass das Epithel wieder dünner wird.

Es ist übrigens wahrscheinlich, dass in bezug auf die Dicke des Epithels Unterschiede zwischen einer Tierat und der anderen bestehen; die Fig. 1 bezieht sich auf eine Larve von Salamander, bei welcher die Individualisierung von Zellen im gelatinösen Körper bereits eine vollständige ist; das Epithel (ep) beschränkt sich darauf, wenige Räume zwischen den peripherstен Alveolen auszufüllen, welche fast alle die Scheide erreichen und mit derselben in Berührung kommen. Diese Beschränkung hängt vielleicht mit der starken Entwickelung der Scheide zusammen.

Die von mir hinsichtlich des Chordaepithels angeführten Tatsachen wurden bereits von anderen Autoren hervorgehoben. Ich verweise diesbezüglich auf das erste Kapitel gegenwärtiger Arbeit. Diese Beobachtungen kann man folgendermassen zusammenfassen:

Das Chordaepithel entsteht zur Zeit der Vacuolisierung, und zwar zuerst in Form einer

kontinuierlichen protoplasmatischen Schicht, nach welcher später Kerne einwandern. Es nimmt dann das Aussehen einer syncytiellen Masse an, ebenso wie das übrige Chordagewebe, von welchem es sich nur dadurch unterscheidet, dass es nicht vacuolisiert ist. In diesem Epithel erfolgt eine Zunahme des Protoplasmas, eine Vermehrung der Kerne und eine Bildung neuer Vacuolen. Durch diese Vorgänge erfolgt somit ein Wachstum des gelatinösen Körpers, und zu gleicher Zeit auch ein Wachstum der Chordascheide. In einer gewissen Periode der Entwickelung tritt auch im Chordaepithel, ebenso wie im gelatinösen Körper, eine Teilung des Syncytiums in individualisierte Zellen ein.

Über die Scheide der Chorda dorsalis.

Die Chorda ist, bereits bevor sie sich vacuolisiert, von einer dünnen Scheide umgeben, die durch die Kernfarbstoffe intensiv gefärbt wird, und die nach der Nomenclatur Bergfeldts die Cuticula primitiva darstellt. Dieselbe ist ein direktes Erzeugnis des peripherischen Teiles der nicht vacuolisierten Chordazellen. Innerhalb dieser Cuticula entsteht auf Kosten des Chordaepithels eine zweite Scheide (Bergfeldts Cuticula secundaria), welche in kurzer Zeit eine viel grössere Dicke erreicht, so dass die Cuticula primitiva, welche aussen bleibt und dabei ihre ursprünglichen Charaktere beibehält und sich wenig verdickt, nur wie eine äussere Grenzmembran erscheint. Die zweite Cuticula ist zuerst homogen, färbt sich wie die kollagenen Stoffe in der ersten Zeit ihrer Entwickelung schwach und dann intensiv; später nimmt sie eine fibrilläre Struktur an, wobei die Fibrillen aus der homogenen Substanz entstehen. Sie erreicht eine bedeutende Ent-

wickelung bei dem Salamander, wo sie an einzelnen Stellen eine Schichtung der Fasern (Fig. 1, cs1, cs2, cs3, vgl. Beobachtung 1—4) zeigt. Diese Fibrillen sind stets dünn, mit gewelltem querem Verlauf, und zeigen alle histologischen Charaktere der gewöhnlichen kollagenen Fasern.

Über den Chordastrang.

Bei der Beschreibung der Beobachtung 14 (Kaulquappe von Rana esculenta), auf welche sich Figur 2 bezieht, habe ich angegeben, wie sich der Chordastrang verhält. Die hauptsächlichste, meines Wissens noch unbekannte Tatsache, die ich nachweisen konnte, besteht darin, dass man neben Strecken, auf welchen der gewöhnlich beschriebene Befund, d. h. ein dichtes Bündel von fibrillärem Aussehen (f) beobachtet wird, welches durch das sich Aneinanderdrängen der Wände stark komprimierter Alveolen mit ebenfalls komprimierten und zum Teil entarteten Kernen entsteht, andere Strecken vorkommen, auf welchen man die Bildung oder, besser, die Wiederherstellung einer homogenen protoplasmatischen Masse (p), durchsetzt mit bald gut erhaltenen, bald entarteten Kernen, beobachtet.

Ich werde weiter unten Gelegenheit haben, die Bedeutung dieser Erscheinung hervorzuheben, welche mit folgender, bei der Reihe der Wirbeltiere ziemlich allgemeinen Regel zusammenhängt: da wo im Chordagewebe die Notwendigkeit der Vacuolisierung aufhört, tritt wieder das gewöhnliche Protoplasma auf. Diese Wahrnehmung hat einen grossen Wert, da die grosse Mehrzahl der Autoren der Meinung ist, dass das Protoplasma der vacuolisierten Zellen nach erfolgter Vacuolenbildung nicht mehr imstande ist weiter zu wachsen und sich zu modifizieren. Nur Krauss hat bis jetzt, und zwar durch die experimentelle Verpflanzung der Wirbelsaite, die Mög-

lichkeit einer Wiederherstellung eines Protoplasmanetzwerkes mit dicken Trabekeln nachgewiesen. Der Chordastrang des Frosches würde uns somit schon einen direkten Beweis dafür liefern, da man die Entstehung einer bedeutenden homogenen Protoplasmamasse im Centrum der Chorda durchaus nicht anders als aus den aneinander gedrängten Wänden der Vacuolen (von welchen man im Protoplasma selbst noch einzelne Spuren sieht) nachweisen und fast ebensowenig begreifen könnte.

Erwähnenswert ist ferner die Anwesenheit (in den protoplasmatischen Massen des Chordastranges) von Tröpfchen einer besonderen Substanz, welche zu gleicher Zeit durch die Protoplasma- und durch die Kern-Farbstoffe färbbar ist (Fig. 2 m). Diese Tröpfchen sind nicht verschieden von denjenigen, welche wir in der Chorda der Reptilien und der Vögel besonders entwickelt finden werden.

In Fig. 2 ist auch ein Beginn von Kanalisierung des Chordastranges (c) sichtbar, welche an die von J. Müller bei einigen ausgewachsenen Knochenfischen beobachtete Disposition erinnert und beweist, dass dieselbe bei den Anura in einem ziemlich frühen Entwickelungsstadium auftreten kann.

Über den Knorpel der Chorda und über andere Veränderungen der Elemente der Chorda.

Leider fehlte mir ein geeignetes Material, um bei dem Salamander und dem Trito die besonderen Veränderungen zu untersuchen, welche zur Bildung des sogenannten Knorpels der Chorda führen. Bei den Fröschen beobachtet man diese Modifizierung bekanntlich nicht.

Über die Art und Weise in der die Chorda dorsalis verschwindet.

Hier verdient das besondere Aussehen erwähnt zu werden, welches das Chordagewebe an den Stellen annimmt, wo es

komprimiert ist, also entsprechend den Gelenkenden und dem caudalen Teil des endgültig entwickelten Wirbelkörpers. Auch hier, wo das Gewebe, ebenso wie im Chordastrang, sehr komprimiert ist, finden wir eine homogene Protoplasmamasse, welche längliche und entartete (meistens piknotische) Kerne enthält. Auch die protoplasmatische Masse weist Entartungszeichen auf: man sieht in derselben Risse. Dagegen sieht man keine Zellengrenzen.

Wenn man von der Entartung absieht, so kann man diese protoplasmatische Masse mit derjenigen des Chordastranges vergleichen.

Ich habe in der schematischen Figur A die hauptsächlichen succesiven Stadien der Entwickelung der Chorda der Amphibien dargestellt.



Textfigur A.

In 1. ist das Stadium der geldrollenartigen Gestaltung dargestellt: die Kerne befinden sich an der Peripherie des Organs.

In 2. sehen wir das Stadium der Vakuolenbildung: die Kerne befinden sich im Centrum des Organs.

In 3. ist das Stadium des Syncytiums und der Entstehung des Chordaepithels dargestellt: die Kerne sind wieder an der Peripherie gelegen, die Vacuolen erstrecken sich über die Hälfte des Durchmessers der Chorda.

In 4. haben wir das Stadium der Individualisierung von Zellen aus dem Syncytium im gelatinösen Körper. Man sieht die Entstehung der sekundären Cuticula.

In 5. beobachten wir die Individualisierung von Zellen auch im Chordaepithel. Man sieht ferner die Entstehung des Stranges (α) und die Veränderungen, die derselbe erfährt (β).

Untersuchungen bei den Amnioten.

Zu diesen Untersuchungen benutzte ich folgendes Material: unter den Reptilien eine Reihe von Embryonen von Gongylus ocellatus, die ich in gesättigter Sublimatlösung oder in der Zenkerschen Flüssigkeit fixierte, und einige Exemplare in verschiedenen Entwickelungsstadien von Lacerta muralis und Lacerta viridis; unter den Vögeln eine Reihe von Embryonen von Gallus domesticus; unter den Säugetieren eine Reihe von Embryonen und Föten von Bos taurus, Exemplare in verschiedenen Entwickelungsstadien von Ovis aries, Lepus cuniculus, Cavia cobaya, Mus musculus, Mus decumanus, Mioxus glis, Felis catus, Erinaceus europaeus, und eine Reihe von menschlichen Embryonen und Föten.

Reptilien.

Gongylus ocellatus.

Beobachtung 19. Dimensionen[1]) der Scheibe, welche das spiralartig zusammengerollte Tier bildet: 3,8 . 2,5 mm. — So-

[1]) Diese Masse beziehen sich auf die bereits fixierten Embryonen. Das gilt auch für die übrigen Embryonen von Gongylus, nicht aber für die Exemplare von Lacerta.

wohl in den Längsschnitten wie in den Querschnitten erscheint das Chordagewebe wie eine körnige, protoplasmatische Masse, durchsetzt mit rundlichen oder ovalen Kernen, von denen letztere so angeordnet sind, dass ihre Längsachse senkrecht zur Längsachse der Chorda liegt. An mehreren Stellen sind die protoplasmatischen Granulationen reihenweise angeordnet und zuweilen zu echten Fibrillen vereinigt und verschmolzen, welche ebenfalls senkrecht zur Längsachse der Chorda verlaufen. Man sieht keine Spur von Zellengrenzen. Die protoplasmatische Masse ist mit zuweilen rundlichen, meistens aber ovalen, und in diesem Fall auch senkrecht zur Längsachse des Organs angeordneten Vacuolen durchsetzt. Diese haben sehr verschiedene Grösse: einige sind äusserst klein, andere so gross, dass sie die Hälfte des Durchmessers der Chorda einnehmen. Zwischen einer Vacuole und der benachbarten findet man bald breite Trabekeln aus Protoplasma, mit Kernen, bald nur dünne Septa, welche im Schnitt wie ein homogener Faden aussehen, und nur an den Stellen granulös werden, wo sie bei ihrer Anheftung an grössere protoplasmatische Trabekeln breiter werden. Man beobachtet ferner alle Übergangsstufen von den homogenen Septa bis zu den breiten Trabekeln. Die Vacuolen zeigen in bezug auf ihre Grösse keine regelmässige Anordnung; besonders kann man nicht behaupten, dass die grösseren im Centrum und die kleineren an der Peripherie gelegen sind. Viele der grösseren gelangen in direkte Berührung mit der Scheide.

Die Kerne haben eine sehr deutlich sichtbare Kernmembran, ein Chromatinnetz und einen, zwei, selten mehrere Nucleoli. Die caryokinetischen Figuren sind nicht seltene.

An einigen Stellen gegen das Centrum der Chorda hin beobachtet man im Innern des Protoplasmas kleine unregelmässig gestaltete Massen von 6—10 μ Durchmesser, welche sich stets wie die Chordascheide färben (intensiv rot mit Eosin, blau mit Methylenwasserblau, rot mit saurem Fuchsin usw.).

Bei der Färbung mit Eisenhämatoxylin (Heidenhain) nimmt der centrale Teil dieser Massen zuweilen eine gleichmässig schwarze Farbe an.

Die Scheide der Chorda ist weniger als 1 μ dick; doch kann man in den geeigneteren Schnitten erkennen, dass sie aus zwei Blättern zusammengesetzt ist, die beide sehr dünn und durch eine äusserst dünne hellere Schicht voneinander getrennt sind. Das innere Blatt, welches durch Eisenhämatoxylin schwarz gefärbt wird, steht in engem Zusammenhang mit der protoplasmatischen Masse, welche das eigentliche Chordagewebe bildet; an dieses Blatt heften sich die protoplasmatischen Fibrillen an, welche sich dabei im Winkel umbiegen oder eine Art Fuss bilden.

Beobachtung 20. Dimensionen: 3,8 . 3,8 mm. Dieses Exemplar zeigt ein etwas weniger vorgeschrittenes Entwickelungsstadium als das soeben beschriebene. Die allgemeinen Charaktere sind dieselben; man beobachtet jedoch noch einige Spuren von Zellengrenzen; die Zellenleiber zeigen in den Längsschnitten die Form eines sehr langen Keils und sind senkrecht zur Längsachse des Organs angeordnet. Man beobachtet hie und da von den übrigen verschiedene, sehr lange und schmale Elemente mit dichterem Protoplasma und stäbchenförmigem Kern. Die Massen im Protoplasma des Centrums der Chorda, die sich wie die Scheide färben, sind bei diesem Exemplar zahlreicher als bei dem vorigen.

Beobachtung 21. Dimensionen: 6,2 . 4,3 mm. Die Vacuolisierung ist sehr vorgeschritten. Zwischen einer Vacuole und der anderen beobachtet man — mit Ausnahme einiger Stellen an der Peripherie der Chorda — keine breiten protoplasmatischen Trabekeln mehr, sondern nur noch Membranen, welche, im Schnitt gesehen, wie Fäden aussehen, von der Seite beobachtet wie dünne Blättchen mit granulös-fibrillärer Struktur erscheinen. Zwischen den grossen Vacuolen beobachtet man

hie und da Gewebsportionen mit sehr kleinen Vacuolen, die ebenfalls durch dünne Häutchen voneinander getrennt sind; letztere sind jedoch öfters unterbrochen, so dass die kleinen Vacuolen miteinander zusammenfliessen. Das ist der Ausdruck des Beginns der Vacuolenbildung in den Protoplasmateilen, die sich zwischen den früher entstandenen Vacuolen befinden. An den Stellen, wo die Wände zwischen den Vacuolen auf Häutchen beschränkt sind, zeigen diese nie eine Zweiteilung. Die runden, ovalen, sternförmigen, durch die Kompression von seiten der Vacuolen in verschiedener Weise deformierten, stets mit Kernmembran, Chromatinnetz und Nucleoli versehenen Kerne sind durch das ganze Chordagewebe, zwischen und in den Alveolen verbreitet, und im letzteren Falle wandständig. An der Peripherie beobachtet man keine kontinuierliche protoplasmatische Schicht; zahlreiche Vacuolen erreichen direkt das innere Blatt der Chordascheide, welches dünner als das äussere und auch durch die Kernfarbstoffe färbbar ist. Im centralen Abschnitt sind auch hier die Substanzanhäufungen vorhanden, die sich wie die Scheide färben lassen.

Beobachtung 22. Dimensionen 6,1 . 5,7 mm. Die Vacuolisierung der Chorda ist hier vollendet. Man findet nur noch ein Balkenwerk aus homogenen Septis, welche die Vacuolen voneinander trennen. Man beobachtet nur hie und da an der Peripherie einige Anhäufungen von Protoplasma. Die Kerne sind noch äusserst zahlreich und haben wechselndere Formen als bei den bisher untersuchten Exemplaren; sie liegen an den Vereinigungspunkten der Trabekeln oder an diesen letzteren. Sie sind nicht mehr gleichmässig über das ganze Chordagewebe verteilt, sondern sind im Achsenteil und an der Peripherie zahlreicher. Im centralen Teil findet man auch noch in grosser Zahl die Massen, die sich wie die Scheide färben (Fig. 4 m).

Beobachtung 23. Dimensionen: 6,7 . 5,0 mm.

Beobachtung 24. Dimensionen: 7,0 . 5,5 mm. Die Unter-

schiede zwischen diesen und dem soeben beschriebenen Exemplar beziehen sich nur auf die Scheide der Chorda. Da die Verknorpelung der Wirbelkörper begonnen hat, finden wir, eng an der Scheide der Chorda anliegend, eine dünne Schicht von Grundsubstanz, die mit der Grundsubstanz des Knorpel- oder Bindegewebes der Wirbelsäule ununterbrochen zusammenhängt. Diese Schicht unterscheidet sich sowohl von der Grundsubstanz der Gewebe der Skeletteile, wie von der eigentlichen Chordascheide nur dadurch, dass sie eine Färbbarkeit aufweist, die zwischen derejnigen der beiden genannten Teile liegt. Infolge der Anwesenheit der genannten Schicht unterscheidet man in der Scheide der Chorda, deren Dicke nicht viel mehr als 1 μ beträgt, wie bereits in der Fig. 4 angedeutet ist, eine innere durch die für die kollagenen Stoffe elektiven Farbstoffe intensiver gefärbte Schicht (c p), die gegen das Chordagewebe durch ein Blättchen abgegrenzt ist, welches die Kernfarbstoffe annimmt (c s) und eine äussere (g s) weniger intensiv gefärbte. Ferner scheint die Chordascheide mit der Grundsubstanz der umgebenden Gewebe verschmolzen. In diesem Stadium beginnt der Prozess der intervertebralen Einschnürung der Chorda.

Beobachtung 25. Dimensionen: 7,5 . 5,4 mm.

Beobachtung 26. Dimensionen: 7 . 7 mm. Hier ist die Verschmelzung der Chordascheide mit der Grundsubstanz der umgebenden Gewebe noch ausgesprochener, und der Teil chordalen Ursprungs zeigt Spuren von fibrillärer Struktur. Die wie die Scheide färbbaren Massen im Centrum der Chorda neigen dazu, sich miteinander zu verschmelzen und bilden dabei lange Stäbchen, in welchen die einzelnen Bestandteile noch danach zu erkennen sind, dass sie im Centrum mehr verdickter sind und je eine Varikosität des Stäbchens bilden.

Beobachtung 27. Dimensionen: 10,0 . 8,4 mm. In den Wirbelkörpern sind die ersten Spuren von Knochenbildung sichtbar. Bemerkenswert sind in der Chorda folgende Erscheinungen:

1. Die centralen Vacuolen haben, besonders an den eingeschnürten Stellen, eine längliche Form und sind parallel zur Achse der Chorda angeordnet (Andeutung der Bildung eines Chordastranges). 2. Einige der Septa zwischen den Vacuolen sind in zwei geteilt infolge der Zwischenlagerung einer Substanz, die sich in derselben Weise wie die Scheide und wie die oben erwähnten centralen Massen färbt, aber weder zu diesen noch zu jener Beziehungen zu haben scheint. Diese Erscheinung beobachtet man nur auf der Höhe der Wirbelkörper und zwar entsprechend dem Vereinigungspunkt der beiden cranialen Drittel mit dem caudalen Drittel derselben; man kann sie sowohl im Centrum wie an der Peripherie der Chorda beobachten. 3. Die Septa sind modifiziert, indem sie nicht mehr homogen wie früher, sondern in ein ziemlich dickes Blatt aus ganz feinem fibrillärem Protoplasma umgewandelt sind.

Beobachtung 28. Dimensionen: 11,7 . 9,8 mm. Die soeben erwähnten Veränderungen sind ausgesprochener geworden; besonders sind die durch eine Grundsubstanz in zwei geteilten Septa sehr zahlreich geworden. In einigen nach der Methode von Weigert für die elastischen Fasern gefärbten Querschnitten der Wirbelsäule dieses Embryos sind in der Scheide der Chorda zwei Blätter von elastischer Natur (Fig. 5) unterscheidbar; das eine derselben teilt die Dicke der Scheide selbst in zwei gleiche Teile, d. h. in eine innere (e p), mit dem Chordagewebe in Berührung stehende und eine äussere, sich in die Grundsubstanz der umgebenden Gewebe (g s) fortsetzende Portion, während das andere (c s) die Chordascheide nach innen abgrenzt. Infolge Zunahme der Dicke der durch die Grundsubstanz des umgebenden Gewebes gebildeten Scheide erreicht nun die gesamte Scheide eine Dicke von 2,5 bis 3 μ.

Beobachtung 29. Dimensionen: 16 . 7,4 mm; Gesamtlänge des ausgestreckten Tieres 51,5 mm; Länge des Kopfes 10 mm.

In jedem Wirbelkörper nimmt das Gewebe in der Höhe der Vereinigung des cranialen $^2/_3$ mit dem caudalen Drittel infolge der Vermehrung des Protoplasmas und der Anwesenheit einer Grndsuubstanz, die zahlreiche intervacuoläre Septa in zwei Teile teilt, ein besonderes Aussehen an, welches dadurch, dass das Gewebe sich hier schwer zusammenzieht, während es an den Stellen, wo es nicht modifiziert ist, eine grosse Tendenz zur Retraktion zeigt, noch deutlicher hervortritt. In den intervertebralen Einschnürungen wird die Andeutung eines Chordastranges immer ausgesprochener.

Beobachtung 30. Dimensionen: 19,0 . 8,0 mm; Gesamtlänge des ausgestreckten Tieres 63 mm; Länge des Kopfes 12 mm. Die Modifizierung des Chordagewebes in den Wirbelkörpern entspricht nur der ganzen Höhe der weiten Markhöhlen, die infolge der Resorption des Knorpels im Innern der Wirbelkörper entstanden sind, und ist der Art, dass man bereits von dem sogenannten Chordaknorpel sprechen kann. Die Grundsubstanz dieses Chordaknorpels bildet ein weitmaschiges Netz, dessen dünne Trabekeln sich in gleicher Weise wie die Grundsubstanz des benachbarten Knorpels der Wirbelkörper färben. Jede Masche enthält gewöhnlich einen Kern und ein sehr zartes Protoplasmagefüge, welches einen richtigen Zellkörper mit einer wechselnden Zahl von Vacuolen von verschiedener Grösse bildet. Hie und da beobachtet man auch in den intervertebralen Form der Chorda dorsalis Andeutungen einer Bildung von Grundsubstanz im Innern der intervacuolären Septa. Hier sind auch die Massen zahlreich vorhanden, die sich wie die Scheide der Chorda und wie die Grundsubstanz des Chordaknorpels färben. Die Chordascheide zeigt noch, mit der Weigertschen Lösung behandelt, die beiden bei Gelegenheit der Beobachtung 23 beschriebenen und aus Fig. 5 ersichtlichen elastischen Blätter. Der innere Teil der Scheide geht an den dem Chordaknorpel entsprechenden Stellen direkt in die Grundsubstanz desselben über.

Lacerta muralis. Lacerta viridis.

Beobachtung 31. Lacerta viridis. Länge der durch das spiralartig zusammengerollte Tier gebildeten Scheibe: 5 mm. Fixierung nach Kleinemberg.

Die Vacuolisierung der Chorda ist ebenso wie bei dem Gongylus der Beobachtung 22 vollendet und das Organ hat dieselbe Gestaltung wie dort. Auch hier sind die Massen von acidophiler Substanz, die sich in derselben Weise färben wie die Scheide, zahlreich nachweisbar und zwar sind sie an ihrer Peripherie zart, im Centrum dicht, überall homogen. Die protoplasmatische Randschicht (Chordaepithel) ist gut entwickelt, in derselben ist jedoch keine Spur von Zellenindividualisierung sichtbar. In einem Schnitte dieses Embryos sieht man, wie an einer Stelle, wo die Chordascheide durchgerissen ist, ein inneres Blatt dieser letzteren an dem Chordagewebe anhaftet, während ein äusseres Blatt an dem umgebenden skeletogenen Gewebe anhaftet; die beiden Blätter sind voneinander getrennt. In anderen mit Eisenhämatoxylin und Eosin gefärbten Präparaten erscheinen die beiden Blätter durch eine fast schwarze Linie getrennt.

Beobachtung 32. Lacerta muralis. Gesamtlänge: 55 mm. Fixierung nach Flemming.

Einige aus diesem Exemplar gewonnene Präparate dienen vorzüglich zum Nachweis des sogenannten Chordaknorpels. In Fig. 6 beobachteten wir:

1. Einen schwarzen Strich (e e), welcher den Teil der Chordascheide, der an dem Knorpel des Wirbelkörpers anhaftet, von demjenigen deutlich trennt, der an dem Knorpel der Chorda anhaftet.

2. Dass ebenso wie bei dem Gongylus, ja sogar in noch höherem Masse, das Protoplasma stark vermehrt ist, und infolgedessen die Vacuolen sehr an Volumen abgenommen haben

oder völlig verschwunden sind. Dies ist besonders in der unmittelbaren Nachbarschaft der Chordascheide der Fall, wo man jetzt wirkliche cellulare Einheiten (c), mit oder ohne Vacuolen, unterscheiden kann. Es sei ferner erwähnt, dass an den Stellen, wo kein Chordaknorpel vorhanden ist (intervertebrales Gebiet), das Chordaepithel äusserst reduziert ist und keine Spur von Zellenindividualisierung nachweisbar ist.

3. Dass die Grundsubstanz des Knorpels ein Produkt einer metaplastischen Umwandlung des Protoplasmas ist, was daraus hervorgeht, dass man alle Übergangsstufen von einer geringen Änderung der Färbbarkeit des centralen Teiles einer protoplasmatischen Trabekel bis zur Entstehung einer Trabekel aus vollkommen entwickelter Grundsubstanz (s f) beobachten kann.

4. Dass die Bildung von Grundsubstanz sowohl an der Peripherie wie im Centrum des Organs erfolgt, und zwar nicht in der Umgebung besonderer Zellen, sondern im Innern des Chordagewebes, welches, ausser einer Vermehrung des Protoplasmas keine weitere Modifizierung erfahren hat.

5. Dass die sich bildende Grundsubstanz meistens derart angeordnet ist, dass sie eine Portion Protoplasma mit einem Kern und mit oder ohne Vacuolen umfasst; es kommt somit zur Bildung individualisierter Zellen.

Ich konnte im Chordaknorpel keine caryokinetischen Figuren beobachten; dagegen sind eingeschnürte Kerne nicht selten, welche die Annahme einer direkten Teilung nahe legten (n).

Der Chordaknorpel liegt, wie beim Gongylus, in der Höhe der Markhöhlen des Wirbelkörpers; der übrige Teil des Gewebes verhält sich wie beim Gongylus, es fehlt nur die Andeutung der Bildung des Chordastranges.

Beobachtung 33. Lacerta muralis. Gesamte Länge 54 mm. Fixierung nach Zenker.

Beobachtung 34. Lacerta muralis. Gesamte Länge 55 mm. Fixierung nach Zenker.

Beobachtung 35. Lacerta muralis. Gesamte Länge 71 mm. Fixierung nach Kleinemberg.

Beobachtung 36. Lacerta viridis. Länge des Kopfes 7 mm. Fixierung nach Kleinemberg.

Beobachtung 37. Lacerta viridis. Länge des Kopfes 8 mm. Fixierung nach Kleinemberg.

Der sehr gut entwickelte Chordaknorpel zeigt alle Charaktere, die wir bei Gelegenheit der Beobachtung 32 beschrieben haben; wir beobachteten sowohl in bezug auf den Chordaknorpel, der hier etwas mehr entwickelt ist, wie in bezug auf die Chordascheide, bei welcher zwei durch eine dunkle Linie voneinander getrennte Blätter, d. h. ein äusseres, von dem skeletogenen Knorpel abhängendes, und ein inneres, von dem Chordagewebe abhängendes Blatt deutlich zu unterscheiden sind, denselben Befund. Der Chordaknorpel in dem Wirbelkörper liegt, da er stets genau den Markhöhlen entspricht, etwas mehr cranialwärts als bei der L. muralis.

Beobachtung 38. Lacerta muralis zur Zeit des Ausschlüpfens aus dem Ei (2 Exemplare). Fixierung nach Zenker resp. Kleinemberg.

Beobachtung 39. Lacerta viridis zur Zeit des Ausschlüpfens aus dem Ei. Fixierung nach Zenker.

Im Innern der Wirbelkörper liegt das von einer Knochenscheide eingeschlossene Chordagewebe in einer kegelförmigen Höhle, deren Basis am cranialen Ende des Wirbelkörpers liegt, während die Spitze der caudalen Extremität (Gelenkkopf) entspricht, wo es sich in der intervertebralen Einschnürung fortsetzt, und auf einen äusserst dünnen Spalt reduziert ist, der in der Längsrichtung verläuft und durch alle Articulationen zwischen den folgenden Wirbelkörpern zieht. Der Knorpel der Chorda erreicht eine beträchtliche Höhe im cranialen Teil der

Höhle: seine Höhe entspricht etwa einem Fünftel der ganzen Höhe des Wirbelkörpers, und er zeigt noch eine ausgesprochene Tendenz, sich weiter auszudehnen. Was seine Struktur anbelangt, so beobachtet man, im Vergleich zu den vorigen Stadien, eine bedeutende Verdünnung der Trabekeln aus Grundsubstanz, welche fast fadenförmig erscheinen, aber intensiver färbbar sind. Die Zellen des Chordaknorpels sind hell, mit ebenfalls hellen vesikulösen Kernen, die mit einer deutlichen Membran und mit Nucleoli versehen sind; das Gewebe ist in seiner Gesamtheit dem Knorpel der Enden der Wirbelkörper sehr ähnlich, der der Verknöcherung entgegengeht. Der übrige Teil der chordalen Höhle des Wirbelkörpers wird von Chordagewebe eingenommen, welcher das gewöhnliche alveoläre Aussehen hat und im centralen Teil einen Strang zeigt, der sich gegen die Farbstoffe in derselben Weise verhält wie die Grundsubstanz des Chordaknorpels. Der Strang dringt nur auf eine kurze Strecke in den Chordaknorpel ein: hier laufen die Trabekeln der Grundsubstanz des Knorpels auf ihn zu, ähnlich wie die Wurzeln eines Baumes zum Stamme. Auf der Höhe der intervertebralen Einschnürungen verschwinden die Vacuolen allmählich, bis man nur noch eine Anhäufung von entartetem Protoplasma mit sehr veränderten und meistens pycnotischen Kernen sieht, welche dazu neigt, sich in Schollen zu verteilen. Dies ist besonders gut in den Querschnitten sichtbar. Der Schlitz, welcher bestimmt ist, die Chorda aufzunehmen, hat kein gleichmässiges Kaliber, sondern ist an einigen Stellen eng, an anderen verhältnismässig weit; er ist durch eine dicke (7—8 μ) Schicht von Substanz abgegrenzt, die sich wie die Scheide der Chorda bei den weniger vorgeschrittenen Exemplaren färbt. Unter geringer Vergrösserung beobachtet, scheint diese Schicht homogen; wenn man sie aber unter starker Vergrösserung untersucht, erscheinen ihre Umrisse in einer charakteristischen Weise gefältelt, und zwar mit hohen und

dicht nebeneinander liegenden Falten, so dass der Umfang dieser Scheide, wenn man die Falten ausbreitete, viel grösser sein würde.

Beobachtung 40. Junge Lacerta muralis. Fixierung nach Mingazzini.

Die einzige noch sichtbare Spur von Chorda dorsalis besteht in einem Überrest der Scheide, welcher in den Querschnitten des Gelenkknorpels der Wirbelkörper wie eine lange, stark gefältelte Faser erscheint, die sich mit Hämatoxylin intensiv färben lässt (Fig. 7 e e).

Vögel.

Gallus domesticus.

Beobachtung 41. 42. Bebrütungsstunde[1]). Fixierung nach Flemming.

Beobachtung 42. 48. Bebrütungsstunde. Fixierung nach Flemming.

In den frontalen Schnitten zeigen die Zellen der Chorda deutliche Grenzen: sie sind keilförmig, cylindrisch oder prismatisch, sehr schmal und langgestreckt, palissadenähnlich, senkrecht zur Längsachse der Chorda angeordnet. Jede von ihnen nimmt wenigstens die Hälfte des Durchmessers der Chorda ein. Sie zeigen in ihrem körnigen hellen Protoplasma bereits kleine Rarefaktionszonen und auch echte kleine Vacuolen. Diese Vacuolen sind besonders im Centrum des Organs nachweisbar, wo auch die Zellengrenzen nicht deutlich unterscheidbar sind. Die durchwegs ovalen, quer angeordneten, vesiculösen, mit einer deutlichen nucleären Membran und einem oder zwei grossen Nucleoli versehenen Kerne sind äusserst regelmässig an der Peripherie des Organs angeordnet, wenige,

[1]) In Anbetracht des Zweckes dieser Arbeit hielt ich es für überflüssig, meine Untersuchungen bei weniger vorgeschrittenen Stadien anzufangen.

keiner bei dem kleineren Embryo, nach dem Centrum zu, fast niemals im Centrum selbst. Es sind zahlreiche caryokinetische Figuren nachweisbar, welche bei dem 42 Stunden alten Embryo derart angeordnet sind, dass die Verlagerung der Chromosomen längs einer zur Achse der Chorda perpendikulären Linie vor sich geht.

Zwischen den gewöhnlichen Zellen treten andere (Fig. 8 a) mit sehr dichtem Protoplasma und kleineren und länglicheren Kernen hervor, welche ebenfalls senkrecht zur Längsachse der Chorda angeordnet sind; man kann sie in den Schnitten von der Peripherie bis zum Centrum des Organs und auch noch weiter verfolgen; ihr inneres Ende ist oft in zwei Zweige geteilt, welche zwischen die gewöhnlichen Chordazellen eindringen. Diese Zellen können durch ihre Enden oder durch dicke Ausläufer miteinander anastomosieren. Einige von ihnen zeigen kleine Vacuolen.

Sowohl die gewöhnlichen Zellen wie die anderen mit dichtem Protoplasma haben einen verdickten peripherischen Saum, welcher bereits in diesem Stadium eine deutliche cuticuläre Scheide (Fig. 8 c p) bildet. Da die cuticuläre Verdickung sich über eine kurze Strecke längs der Grenzen zwischen einer Zelle und der anderen erstreckt, und weil die einzelnen Zellen an der Peripherie des Organs kleine unregelmässige Vorsprünge bilden, so erscheint in diesem Stadium die Chordascheide unregelmässig gewellt und aus einer einzigen Lamelle gebildet. Auch in den Querschnitten ist die peripherische Lage der Kerne sichtbar; dagegen sieht man hier nicht die Zellengrenzen. Diese Tatsache legt, zusammen mit der, dass man in diesen Querschnitten kaum jemals zwei in einer und derselben Ebene gelegene Kerne findet, den Gedanken nahe, dass die Zellen, welche in den Längsschnitten keilförmig erscheinen in Wirklichkeit die Form breiter, mehr oder minder vollkommener sehr abgeplatteter und geldrollenartig angeord-

neter Scheiben haben. Ebenso ist es wahrscheinlich, dass die oben beschriebenen Zellen mit dichtem Protoplasma breit und platt sind, denn auch von diesen sind in den exakt senkrechten Querschnitten die Grenzen nicht sichtbar.

Beobachtung 43. 72 Stunden alter Embryo. Fixierung nach Flemming.

Dieses Exemplar zeigt keine bedeutenden Unterschiede von den vorigen. Die Zellengrenzen sind in den Längsschnitten, besonders an der Peripherie des Organs, noch ziemlich deutlich. Das Protoplasma der gewöhnlichen Chordazellen ist viel zarter geworden, und hat hier eine körnig-fibrilläre Struktur; der grösste Teil der plasmatischen Fibrillen bildet ein reticuläres Balkenwerk; einige derselben sind jedoch grösser als die übrigen, sehr lang und senkrecht zur Längsachse der Chorda angeordnet und überschreiten den centralen Teil des Organs, wo keine Spuren von Zellengrenzen mehr sichtbar und zahlreiche Vacuolen vorhanden sind. Auch an der Peripherie des Organs sind Vacuolen nachweisbar. Die Kerne sind jetzt viel zahlreicher und nicht mehr an der Peripherie angeordnet, sondern im ganzen Gewebe verbreitet. Es sind zahlreiche caryokinetische Figuren nachweisbar.

Auch hier sind die verästelten Zellen mit dichtem Protopalsma deutlich sichtbar; ja sie treten sogar infolge der Rarefaktion des Cytoplasmas der gewöhnlichen Zellen deutlicher hervor.

Die Scheide ist viel weniger gewellt und etwas verdickt (0,6—0,8 μ); der innerste Teil derselben erscheint noch wie ein ganz dünner, aus dichtem Protoplasma bestehender Saum, der peripherischen Extremität der Chordazellen, und färbt sich wie das übrige Protoplasma; der peripherste Teil der Scheide wird hingegen durch die protoplasmatischen Farbstoffe (Eosin, Orange G.) intensiver und durch Methylenwasserblau intensiv blau gefärbt.

Beobachtung 44. Ende des 4. Bebrütungstages. Fixierung nach Flemming.

Die Vacuolisierung ist schon sehr weit vorgeschritten, so dass das Chordagewebe das Aussehen eines protoplasmatischen Netzes hat, dessen Maschen (Vacuolen) zuweilen eine rundliche, aber meistens eine ovale Form, mit quer angeordneter Längsachse, und sehr verschiedene Grösse haben. Die grössten nehmen ein Drittel der ganzen Dicke der Chorda oder auch noch mehr ein. Offenbar nehmen die Zellen mit dichtem Protoplasma ebenso wie die übrigen an dieser Umwandlung teil, da man sie jetzt nicht mehr unterscheidet. In den Protoplasmabälkchen, welche das Geflecht des Netzes bilden, kann man nicht die geringste Spur einer Trennung zwischen den einzelnen Zellen nachweisen. Die Dicke der Trabekeln ist eine wechselnde; einige, sehr breite, lassen die fibrilläre Struktur des Protoplasmas deutlich erkennen; andere sind, im Schnitt beobachtet, auf variköse, zuweilen auch homogene Fäden reduziert. Dem sehr zarten Protoplasma der Trabekeln dient ein System von grossen miteinander verflochtenen protoplasmatischen Fibrillen (Fig. 9 f) als Gerüst. An der Peripherie der Chorda beobachtet man eine Schicht von Protoplasma, deren Dicke von Stelle zu Stelle verschieden ist (Fig. 9 e p), aber nur selten durch die Anwesenheit einzelner mit der Chordascheide in Beziehung stehender Vacuolen unterbrochen ist. Obwohl die zahlreichen protoplasmatischen Fasern, die durch diese Schicht ziehen, um die innere Fläche der Chordascheide unter einem rechten Winkel zu erreichen (c s), den Eindruck von Zellengrenzen machen, so kann man doch eine Teilung in wirkliche cellulare Individualitäten bei genauerer Untersuchung unbedingt ausschliessen. Die Kerne sind in diesem Stadium sehr zahlreich und stets dadurch charakterisiert, dass sie mit einer deutlichen nucleären Membran versehen sind und einen oder zwei, selten mehrere Nucleoli enthalten. Sie sind

meistens rund und von verschiedener Grösse und unregelmässig in der ganzen Dicke der Chorda zerstreut. Ihre Zahl, die viel grösser als in den vorigen Stadien ist, die Form von einigen derselben, die Tatsache, dass man solche antrifft, die ganz dicht nebeneinander liegen und keine Spur von caryokinetischer Tätigkeit aufweisen, legen die Vermutung nahe, dass neben nicht sehr zahlreichen und in der ganzen Dicke der Chorda verbreiteten Caryomitosen auch direkte Teilungen vorkommen. Die Chordascheide stellt sich noch ebenso dar wie in dem vorigen Stadium; ihr peripherischer Teil (Fig. 9 c p) färbt sich wie die Kollagenstoffe, ist jedoch durchaus homogen und strukturlos; das innere Blatt (c s) färbt sich stets wie sehr dichtes Protoplasma. Dieses Blatt ist so dünn, dass man es nur bei genauerer Untersuchung und an den geeignetsten Stellen der Präparate unterscheiden kann.

Im Achsialteil der Chorda beobachtet man im Gefüge der breiteren protoplasmatischen Trabekeln Massen aus einer besonderen strukturlosen Substanz, welche sich in derselben Weise wie die Chordascheide färbt, d. h. acidophil ist und alle für den Kollagenstoff elektiven Farben annimmt. Diese Massen zeigen die Form von Streifen oder von mehr oder minder grossen Haufen, meistens mit kurzen und dicken Ausläufern.

Beobachtung 45. Ende des 5. Bebrütungstages. Fixierung nach Flemming. Dieses Exemplar unterscheidet sich von dem vorigen nur durch eine grössere Dicke aller protoplasmatischen Trabekeln und eine geringere Grösse der Vacuolen zur Dicke der Chorda, so dass die Vacuolen selbst viel zahlreicher zu sein scheinen. Das hängt mit dem bedeutenden Wachstum des Organs zusammen. Erwähnenswert ist auch die Vermehrung der acidophilen, wie das äussere Blatt der Chordascheide färbbaren Massen. In bezug auf die Struktur besteht kein Unterschied zwischen dem centralen und dem peripherischen Teil der Chorda. Ebenso findet man die caryokinetischen

Figuren und andere Figuren, die man auf eine direkte Teilung zurückführen kann (achterzahlähnliche und hemdknopfähnliche Kerne, dicht nebeneinander liegende Kerne kleiner als die übrigen), unterschiedslos an der Peripherie und im Centrum der Chorda.

Beobachtung 46. Ende des 6. Bebrütungstages. Fixierung nach Zenker.

Unveränderte Sachlage. Einige Präparate dieses Embryos sind interessant, weil sie gestatten, die Entstehung der acidophilen Massen im Achsialteil der Chorda zu verfolgen. An verschiedenen Stellen erscheint das Protoplasma der Trabekeln wie mit einer Substanz durchsetzt, welche die Farben der Kollagenstoffe schwach annimmt und zwar ungleichmässig, so dass in ihrem Gefüge ein intensiver gefärbtes Balkenwerk hervortritt. Es ist bemerkenswert, dass in der Umgebung dieser Massen stets zahlreiche Kerne vorhanden sind. In diesem Stadium besteht ein geringer Unterschied zwischen der Randschicht des Chordagewebes und dem übrigen Teil desselben, indem die centralen protoplasmatischen Trabekeln dünner geworden sind. Auch an der Peripherie besteht jedoch keine kontinuierliche Protoplasmaschicht, denn zahlreiche Vacuolen erreichen direkt die Scheide. Es ist keine Spur von einer Zellenindividualisierung sichtbar.

Beobachtung 47. Ende des 7. Inkubationstages. Fixierung nach Flemming.

Bemerkenswert ist hier nur eine weitere Dickenzunahme der protoplasmatischen Trabekeln zwischen den Vacuolen, so dass man den Unterschied zwischen der Randschicht und dem übrigen Chordagewebe nicht mehr erkennt.

Beobachtung 48. Ende des 8. Inkubationstages. Zwei Exemplare. Fixierung nach Flemming.

Das eine dieser Exemplare, bei welchem sich das Chordagewebe infolge starker Retraktion von der Scheide losgelöst

hat, eignet sich gut zur Untersuchung dieser letzteren. Die Scheide ist gegen das Gewebe durch eine dunkle gewellte Linie abgegrenzt, an welcher noch Chordagewebsfragmente haften. Ausserhalb dieser Linie beobachtet man einen schmalen, heller gefärbten Streifen; ausserhalb dieses trennt eine weitere dunkle glatte Linie die Scheide von einer dünnen kontinuierlichen Schicht von Grundsubstanz der umgebenden Gewebe.

Bei dem zweiten, besser fixierten Exemplar zeigt das Chordagewebe noch dasselbe Aussehen wie bei dem vorigen. Man beobachtet durch die ganze Dicke des Organs verbreitete Caryokinesen.

Beobachtung 49. Ende des 9. Inkubationstages. Fixierung nach Flemming.

Beobachtung 50. Ende des 10. Inkubationstages. Fixierung nach Flemming.

Befund wie bei der vorigen.

Beobachtung 51. Ende des 12. Inkubationstages. Fixierung nach Flemming.

Beobachtung 52. Ende des 13. Inkubationstages. Fixierung nach Zenker.

Beobachtung 53. Ende des 14. Inkubationstages. Fixierung nach Flemming.

Es hat die Verknöcherung der Wirbelkörper begonnen.

Das Chordagewebe erscheint stark verändert und zwar in verschiedener Weise, je nachdem man es in den vertebralen Erweiterungen oder in den intervertebralen Einschnürungen beobachtet. In den vertebralen Erweiterungen beobachtet man in Längsschnitten (Fig. 10) folgende hauptsächliche Tatsachen:

1. Eine sehr beträchtliche Zunahme der Dicke der protoplasmatischen Trabekeln auf Kosten der Grösse und der Zahl der Vacuolen.

2. Eine Zunahme der Dichtigkeit des Protoplasmas in der Umgebung mehrerer Vacuolen, besonders an den beiden Ex-

tremitäten derselben, wenn sie eine längliche Form haben (a); die Verdichtung geschieht in der Weise, dass sie einen oder höchstens zwei Kerne einschliesst. Stellenweise bildet sich rings um das dichte perivacuoläre Protoplasma ein Raum, so dass die Vacuole in einer von der übrigen gemeinen vacuolisierten Masse getrennten cellularen Einheit enthalten zu sein scheint.

3. Das zartere Aussehen der fibrillären Struktur des Protoplasmas an den Stellen, wo dieses über breite Strecken vacuolenfrei erscheint.

4. Die Verdichtung des Protoplasmas in der Umgebung mehrerer Kerne in den vacuolenlosen Zonen (b). Dies beobachtet man besonders an der Peripherie des Organs.

5. Von der Chordascheide (c), die jetzt homogen und mit der Grundsubstanz des Knorpels der benachbarten Skeletteile verschmolzen ist, gehen dünne Ausläufer (s) aus, welche, wie Septa, sich teilend und zuweilen wieder miteinander vereinigend, die Tendenz zeigen, ein Netzwerk zu bilden, dessen Maschen Protoplasmaportionen mit zahlreichen Kernen, mit oder ohne Vacuolen, oder einen oder wenige von dichtem Protoplasma umgebene Kerne enthalten. Im gegenwärtigen Stadium entfernen sich diese Septa wenig von der Peripherie der Chorda.

6. Ähnliche, zuweilen breite und deutlich hervortretende Septa gehen von den Massen aus, die sich wie die Scheide färben und im axialen Teil der Chorda liegen. Diese Massen sind jetzt meistens in verschiedener Zahl verschmolzen, so dass stäbchenartige Gebilde entstehen (m). In diesen Präparaten sind caryokinetische (m i) und andere, auf direkte Teilung zurückführbare Figuren (a m) nicht selten. Sowohl die ersteren wie die letzteren sind im Centrum und an der Peripherie regellos verteilt.

Wenn man von den vertebralen Erweiterungen zu den intervertebralen Einschnürungen übergeht, so findet man nur

eine Verschiedenheit in der Form der Vacuolen, der Massen dichten Protoplasmas und der Maschen aus Grundsubstanz, indem alle diese Gebilde länglich und parallel zur Längsachse der Chorda werden. An den eingeschnürten, den Aufhängebändern der Wirbel entsprechenden Stellen sind die Vacuolen fast ganz verschwunden; die von verdichtetem Protoplasma umgebenen Kerne sind viel zahlreicher; die von der Scheide oder von den axialen Massen ausgehenden Trabekeln aus Grundsubstanz sind ebenfalls zahlreicher und ausserdem miteinander zu einem fast vollständigen Netzwerk mit länglichen, parallel zur Längsachse angeordneten Maschen verflochten. Auch hier fehlen die caryokinetischen Figuren und diejenigen der direkten Teilung nicht; neben denselben beobachtet man jedoch, besonders im axialen Teil, auch in Chromatolyse begriffene Kerne.

Die Untersuchung von Querschnitten bestätigt nicht nur die soeben erwähnten, an Längsschnitten gewonnenen Befunde, sondern bei denselben tritt die Haupterscheinung, d. h. die Verdichtung des Protoplasmas in der Umgebung der Kerne, also der Beginn der Bildung von cellularen Einheiten in der ursprünglichen gemeinsamen Protoplasmamasse noch deutlicher hervor.

Beobachtung 54. Ende des 15. Inkubationstages. Fixierung nach Flemming.

Man beobachtet nur ein Fortschreiten der soeben erwähnten Erscheinungen, besonders an den eingeschnürten Stellen des Chordagewebes, wo die Entwickelung der Grundsubstanz, die Individualisierung der Zellen und die Abnahme der Vacuolen derartig vorgeschritten sind, dass das Gewebe jetzt das Aussehen eines echten Knorpels hat. Dieser Chordaknorpel unterscheidet sich etwas von dem umgebenden Knorpel des Ligamentum suspensorium der Wirbel und der Knorpelhülle der Chorda im verknöcherten Wirbelkörper durch eine

stärkere Färbbarkeit mit den für den Kollagenstoff elektiven Farbstoffen.

An den den vertebralen Erweiterungen entsprechenden Stellen beobachtet man das Eindringen von Knochenmark durch Unterbrechungen der perichordalen Knochenhülle und der chordalen Scheide, welche gänzlich mit der Grundsubstanz des umgebenden Knorpels verschmolzen ist.

Beobachtung 55. Ende des 17. Inkubationstages. Fixierung nach Flemming.

Die wichtigsten Erscheinungen, die man bei diesem Exemplar beobachtet — auf welches sich Fig. 11 bezieht, in der der Knorpel der Chorda auf der Höhe des Gelenkendes des Wirbelkörpers abgebildet ist —, beziehen sich auf den Zerstörungsprozess des vertebralen Teiles der Chorda, der ein knorpeliges Aussehen hat, trotzdem noch zahlreiche Vacuolen vorhanden sind. Die Zerstörung ist durch das Eindringen von Knochenmarkselementen durch die Scheide hindurch bedingt; diese ist jetzt stellenweise durch eine Knochenplatte ersetzt, die durch in einer epitheliomorphen Schicht angeordnete Osteoblasten erzeugt ist. Da man grosse mehrkernige Elemente antrifft, angesammelt in Aushöhlungen des peripherischen Teiles des Chordagewebes, liegt die Annahme nahe, dass die Zerstörung des Chordagewebes wenigstens zum Teil auf diese Elemente zurückzuführen ist.

In den intervertebralen Gegenden haben die Kerne in diesem Stadium ein solches Aussehen, dass man annehmen muss, dass das Gewebe seine Lebensfähigkeit verloren oder wenigstens einen grossen Teil derselben eingebüsst hat; in der Tat findet man dort, wie aus Fig. 11 ersichtlich ist, zahlreiche Caryolysen (c) und Pycnosen (p).

Beobachtung 56. Ende des 19. Inkubationstages. Fixierung nach Zenker.

Beobachtung 57. Soeben aus dem Ei ausgekrochenes Hühn-

chen. Fixierung nach Maximow (Zenker-Formal-Osmiumsäure).

Das Chordagewebe ist nur noch in den intervertebralen Gebieten und in der Dicke des Aufhängebandes sichtbar, wo es, abgesehen davon, dass die Grundsubstanz und die Scheide ein fibrilläres Aussehen angenommen haben, keine Unterschiede im Vergleich zu den vorigen Stadien aufweist.

Im übrigen ist das Chordagewebe durch Knochenmark ersetzt; es sind nur noch einige in Entartung begriffene Portionen davon zwischen den Markelementen sichtbar. In der Gegend des knorpeligen Endes der Wirbelkörper tritt die durch Verknöcherung von innen nach aussen in eine knöcherne Platte (Fig. 12 g) umgewandelte Chordascheide sehr deutlich hervor; das Chordagewebe ist hier hingegen völlig durch rotes Mark (Fig. 12 m) ersetzt.

Säugetiere.

Bos taurus.

Beobachtung 58. Embryo: Länge[1]) vom Scheitel zum Steissbein (L. v. c.) = 21 mm. Fixierung nach Mingazzini.

Das Chordagewebe, welches ein dünnes kontinuierliches, durch die ganze Länge der Wirbelsäule verlaufendes Stäbchen ohne Spuren von intervertebralen Erweiterungen darstellt, besteht aus einer mit Kernen versehenen protoplasmatischen Masse, welcher die Anwesenheit kleiner Vacuolen die Gestalt eines Netzwerkes verleiht. Rings um das Chordagewebe besteht in der Gegend der in diesem Stadium bereits verknorpelten Wirbelkörper ein unfärbbarer Raum; die Chordahöhle ist durch eine ganz zellenlose Schicht von Knorpelgrundsubstanz mit

[1]) Bei den Embryonen von Ochsen und Schafen wurden die Messungen an frischem, bei den übrigen Säugetieren an fixiertem Material ausgeführt.

fein fibrillärer Struktur (zur Höhle konzentrisch angeordnete Fibrillen) abgegrenzt. In der Gegend der intervertebraln Scheiben ist der perichordale Raum von einer sehr zarten Substanz eingenommen, in welcher sich Fibrillen färben, die wahrscheinlich nichts anderes als ein Koagulationsprodukt sind.

Beobachtung 59. L. v. c. = 33 mm. Fixierung nach Zenker.

Die Bildung der spindelförmigen intervertebralen Erweiterungen der Chorda dorsalis hat begonnen, während das Kaliber des Kanals, der sie enthält, noch sozusagen gleichmässig ist. Das Chordagewebe hat sein Aussehen nicht geändert; nur in den Wirbelkörpern ist es zerstückelt und die meistens grossen Fragmente sind von einer Substanz umgeben, die sich wie die Grundsubstanz des benachbarten Knorpels, jedoch etwas schwächer färbt.

Beobachtung 60. Embryo: L. v. c. = 41 mm. Fixierung nach Bouin (Sublimat-Formol-Pikrinsäure-Essigsäure).

Beobachtung 61. Embryo: L. v. c. = 44 mm. Fixierung nach Zenker.

Das Chordagewebe nimmt in den intervertebralen Zonen bedeutend zu; in den Wirbelkörpern ist es mehr zerstückelt. Es hat seine früheren Charaktere beibehalten. In den Zwischenwirbelscheiben ist die Grenze der Chordahöhle sehr deutlich durch eine sehr dichte fibrilläre Platte von kollagener Natur bezeichnet, welche von der Grundsubstanz des Bindegewebes der Zwischenwirbelscheibe abhängt.

Beobachtung 62. Fötus: L. v. c. = 49 mm. Fixierung nach Zenker.

Beobachtung 63. Fötus: L. v. c. = 55 mm. Fixierung nach Zenker.

Beobachtung 64. Fötus: L. v. c. = 63 mm. Fixierung nach Zenker.

In den intervertebralen Erweiterungen sind in dem stets

aus gewöhnlicher gekernter protoplasmatischer Masse mit kleinen Vacuolen bestehenden Chordagewebe grosse Höhlen entstanden, deren Inhalt sich durch die gewöhnlichen Farbstoffe nicht färben lässt. In den Wirbelkörpern beobachtet man wenige Chordagewebsfragmente, die von einer Substanz umgeben sind, die sich wie die Grundsubstanz des umgebenden Knorpels färbt oder in einer Höhle frei liegen.

Beobachtung 65. Fötus: L. v. c. = 76 mm. Fixierung nach Zenker.

Derselbe Befund wie beim vorigen Exemplar. Das Chordagewebe in den intervertebralen Erweiterungen ist stets durch eine fibrilläre Platte von dem umgebenden Bindegewebe scharf abgegrenzt. Die Bildung von grossen Höhlen in der Chorda ist derart vorgeschritten, dass das peripherische Protoplasma an einigen Stellen auf eine dünne Schicht reduziert und nicht selten unterbrochen ist. Im Wirbelkörper hat die Verkalkung begonnen; der die Chorda enthaltende Kanal ist etwas erweitert.

Beobachtung 66. Fötus: L. v. c. = 87 mm. Fixierung nach Zenker.

Beobachtung 67. Fötus: L. v. c. = 92 mm. Fixierung nach Zenker.

Es hat die Verknöcherung in den Wirbelkörpern begonnen. Die Reste der Chorda sind noch im Ossifikationscentrum nachweisbar und in einer Hülle eingeschlossen, bestehend aus einer Knochenplatte, die an Stelle der Schicht von zellenloser Grundsubstanz aufgetreten ist, die in den vorigen Stadien die Chordahöhle abgrenzte. In den intervertebralen Erweiterungen ist der Zustand unverändert.

Beobachtung 68. Embryo: L. v. c. = 100 mm. Fixierung nach Zenker.

Beobachtung 69. Embryo: L. v. c. = 112 mm. Fixierung nach Zenker.

Beobachtung 70. Embryo: L. v. c. = 120 mm. Fixierung nach Zenker.

In den intervertebralen Erweiterungen ist das Chordagewebe auf dünne Trabekeln, die zwischen den entstandenen grossen Höhlen liegen, reduziert oder in Fragmente von verschiedener Form und Grösse zerstückelt, die von einer zarten, in fibrillärer Form koagulierenden Substanz umgeben sind. Es hat die gewöhnlichen Charaktere; eine mit Kernen versehene protoplasmatische Masse mit kleinen Vacuolen. An mehreren Stellen fehlen die Vacuolen; hier beobachtet man hin und wieder perinucleäre Verdichtungen des Protoplasmas oder plattenförmige Verdickungen des Protoplasmas, die derart angeordnet sind, dass sie Zellengrenzen bilden. Diese Erscheinungen deuten jedenfalls auf eine Tendenz zur Individualisierung von Zelleneinheiten hin.

In der noch knorpeligen Zone der Wirbelkörper beobachtet man Fragmente, und zwar stellenweise beträchtliche, von Chordagewebe, umgeben von einer Grundsubstanz, die nicht von derjenigen des umgebenden Knorpels verschieden ist, aber ein mehr fibrilläres Aussehen hat, mit in der Längsrichtung angeordneten Fibrillen. Im Verknöcherungscentrum beobachtet man denselben Zustand wie beim vorigen Exemplar.

Beobachtung 71. Fötus: L. v. c. = 137 mm. Fixierung nach Zenker.

In den intervertebralen Erweiterungen ist das Chordagewebe jetzt gänzlich zerstückelt und zu Haufen oder Strängen von gekerntem Protoplasma reduziert, in welchem die Individualisierung von Zellen fortschreitet. Die wichtigste Erscheinung besteht in dem Verschwinden der scharfen Abgrenzung der Chordahöhle, so dass diese Chorda in einer sehr unregelmässigen Höhle enthalten ist, in welche das Bindegewebe der Zwischenwirbelscheibe hineinragt. Die Grenzen sind noch scharf in der Gegend der knorpeligen Enden der Wirbelkörper.

Im Ossifikationscentrum wird die knöcherne Scheide der Chorda durch die Bildung einer grossen centralen Markhöhle unterbrochen. Auch hier sind noch kleine Häufchen von Chordagewebe nachweisbar, in welchen die Vacuolen verschwunden sind.

Beobachtung 72. Fötus. L. v. c. = 141 mm. Fixierung nach Zenker.

In den Zwischenwirbelscheiben fehlt jede Spur von Abgrenzung der Chordahöhle. Das Chordagewebe ist jedoch sehr reichlich; man unterscheidet grosse, verschiedenförmige, mit grossen Vacuolen versehene Chordagewebsmassen, umgeben von einer farblosen Substanz, die wenige Detritus und wenige Fibrillen enthält. Einige der letzteren sind Ausläufer derjenigen des Bindegewebes der Scheibe, welches sich in unregelmässiger Weise nach den Chordagewebshaufen hin erstreckt. Man beobachtet sogar kleinere Massen dieses Gewebes, die direkt vom Bindegewebe der Scheibe umgeben und in durch eine dünne und dichte Fibrillenschicht abgegrenzten Höhlen enthalten sind, so dass, während die Hauptchordahöhle nicht scharf abgegrenzt ist, die Grenzen der accessorischen chordalen Höhlen sehr deutlich hervortreten. Das Chordagewebe zeigt überall eine Tendenz zur Bildung von cellularen Einheiten, welche stets nur auf einzelne Stellen beschränkt ist. In den knorpeligen Enden der Wirbelkörper vertritt eine wie die Grundsubstanz des umgebenden Knorpels färbbare Masse mit fein fibrillärer Struktur den ursprünglichen chordalen Kanal. Hie und da beobachtet man in dieser Masse spärliche Chordagewebsreste. Im Verknöcherungscentrum ist der Chordakanal durch die Markhöhlen unterbrochen.

Beobachtung 73. Fötus: L. v. c. = 141 mm. Fixierung nach Zenker.

Die Chordagewebshaufen in den Zwischenwirbelscheiben sind spärlicher als bei dem vorigen Exemplar. In den Quer-

schnitten, die das Ossifikationscentrum mittreffen, kann man hingegen sehen, dass der Chordakanal mit Chordaresten dieselben Charaktere aufweist, die er in viel weniger vorgeschrittenen Stadien besass. Man beobachtet hier eine regelmässige runde Höhle, ausgefüllt mit Chordagewebsdetritus, die von einer zarten körnig-kleinfaserigen Substanz umgeben sind. Die Höhle ist ringsum durch eine dicke Schicht von Knorpelsubstanz mit fein fibrillärer Struktur begrenzt, ausserhalb deren man eine Anlagerung von Knochensubstanz beobachtet, die von Osteoblasten erzeugt ist.

Beobachtung 74. Fötus: L. v. c. = 165 mm. Fixierung nach Zenker.

Auch bei diesem Exemplar beobachtet man in frontalen Längsschnitten im Verknöcherungscentrum den Chordakanal mit Chordaresten, umgeben von Knorpelgrundsubstanz wie beim vorigen Exemplar. In den Zwischenwirbelscheiben sind die Chordagewebshäufchen, die hier die gewöhnlichen Charaktere aufweisen, viel reichlicher.

Beobachtung 75. Fötus: L. v. c. = 172 mm. Fixierung nach Zenker.

Beobachtung 76. Fötus: L. v. c. = 176 mm. Fixierung nach Zenker.

Es sind zahlreiche accessorische chordale Höhlen vorhanden; die Hauptchordahöhle ist sehr verkleinert. Im Ossifikationscentrum ist die Chordahöhle verschwunden.

Beobachtung 77. Fötus: L. v. c. = 186 mm. Fixierung nach Zenker.

Beobachtung 78. Fötus: L. v. c. = 196 mm. Fixierung in Trichloressigsäure.

Die ganze Hauptchordahöhle ist von einem zarten Geflecht von Bindegewebe der Scheibe mit Bindegewebszellen eingenommen. Die Chordagewebsmassen sind meistens klein; in denselben ist der Zellenindividualisierungsprozess vorge-

schritten. Dies ist besonders in den kleineren Strängen der Fall, wo man sogar vollständig isolierte und etwas voneinander entfernte cellulare Elemente sehen kann. Die rundliche Form, die Dichtigkeit des Protoplasmas, die stärkere Färbbarkeit der Kerne und oft die Lage lassen diese Zellen ohne weiteres von den Bindegewebszellen unterscheiden. In Fig. 13 ist ein Haufen von Chordazellen (b) abgebildet; links von demselben sieht man eine isolierte Chordazelle (a); unterhalb des Haufens liegt eine Bindegewebszelle (c).

Beobachtung 79. Fötus: L. v. c. = 215 mm. Fixierung nach Kleinemberg.

Beobachtung 80. Fötus: L. v. c. = 220 mm. Fixierung nach Zenker.

Beobachtung 81. Fötus: L. v. c. = 240 mm. Fixierung nach Zenker.

Beobachtung 82. Fötus: L. v. c. = 250 mm. Fixierung nach Zenker.

Abgesehen von einigen individuellen Unterschieden in der Menge des Chordagewebes, welches in den Zwischenwirbeln weiterbesteht, beobachtet man keine erheblichen Veränderungen im Vergleich zu dem soeben beschriebenen Exemplar.

Beobachtung 83. Fötus: L. v. c. = 495 mm. Fixierung nach Zenker.

Von diesem Exemplar besitze ich nur einige Querschnitte der Zwischenwirbelscheibe. Aus denselben geht hervor, dass in den Zwischenwirbelscheiben noch reichliche Reste von Chordagewebe vorhanden sind. Es handelt sich um kleine Häufchen oder um isolierte Zellen in einem mehr oder minder vorgeschrittenen Entartungszustande; dieselben sind durch Massen von einer der Knorpelgrundsubstanz sehr ähnlichen Substanz zu Gruppen vereinigt; sie haben sehr verschiedene Form und Grösse, sind in einer ziemlich weiten Höhle verstreut und schwimmen wahrscheinlich in einer nicht färbbaren

Flüssigkeit. Die Chordaelemente sind in Kapseln aus Grundsubstanz eingenistet, ähnlich wie es für die Knorpelzellen der Fall ist. Die Massen von Grundsubstanz, die an einigen Stellen eine deutliche fibrilläre Struktur zeigen, sind ganz unabhängig von der Grundsubstanz der benachbarten Gewebe. Man beobachtet hingegen fast stets eine direkte Kontinuität zwischen dieser und den Chordagewebshaufen, die sie enthält; man beobachtet ferner in ihr bei genauerer Untersuchung nicht selten Protoplasmafragmente auf dem Wege der Verschmelzung. An einigen Stellen ist in dieser Grundsubstanz noch eine Andeutung der ursprünglichen Struktur des Chordagewebes zu erkennen, an anderen Stellen erscheint sie mit nackten, pycnotischen Kernen durchsetzt; die Haufen, die sie bildet, zeigen genau die Form der Chordagewebshaufen und -stränge der vorigen Stadien. Alles spricht also für eine direkte Abstammung dieser Grundsubstanz von dem Chordagewebe selbst.

Ovis aries.

Beobachtung 84. Fötus: L. v. c. = 112 mm. Fixierung nach Zenker.

In den sagittalen Schnitten der Wirbelsäule sieht man, dass das Chordagewebe aus einer protoplasmatischen Masse besteht, die ein kleinmaschiges (Vacuolen) mit Kernen durchsetztes Netzwerk bildet. Man beobachtet an zahlreichen Stellen perinucleäre Verdichtungen des Protoplasmas. Das Gewebe ist wenig reichlich in der Zwischenwirbelscheibe, wo es nicht über eine besondere Höhle verfügt; in dem knorpeligen Teil der Wirbelkörper und im Verknöcherungscentrum ist das genannte Gewebe in einem Kanal enthalten, ähnlich demjenigen, den man beim Kalb in einem entsprechenden Stadium antrifft; in diesem Kanal ist das Chordagewebe reichlich vorhanden und befindet sich in einem noch nicht sehr vorgeschrittenen Entartungszustande.

Beobachtung 85. Fötus: L. v. c. = 185 mm. Fixierung nach Zenker.

In den Zwischenwirbelscheiben ist das Chordagewebe auf wenige Häufchen, oder meistens zu isolierten, zwischen dem Bindegewebe des centralen Teiles der Zwischenwirbelscheibe zerstreuten Zellen reduziert, welche bald von der Grundsubstanz des Bindegewebes direkt umgeben, bald von einer dichteren Fibrillenschicht eingekapselt sind (kleine accessorische Chordahöhlen). Es fehlt jede Spur von einer wirklichen Hauptchordahöhle. In den Wirbelkörpern ist das Chordagewebe noch reichlich vertreten, aber zerstückelt; die Fragmente sind von einer fibrillären Grundsubstanz umgeben, welche, ebenso wie beim Kalb, den Kanal ausfüllt. In einigen Wirbeln dieses Exemplars durchläuft der Kanal auch das Verknöcherungscentrum, das in einer grossen intakten Knorpeltrabekel mitten zwischen den neugebildeten Knochenlamellen liegt.

Lepus cuniculus.

Beobachtung 86. Fötus: L. v. c. = 45,7 mm. Fixierung nach Flemming.

In den Zwischenwirbelscheiben befindet sich das Chordagewebe in einer weiten ovalen, glatt abgegrenzten Höhle, mit querem Längsdurchmesser, welche mehr als die Hälfte des Volumens der ganzen knorpeligen Scheibe einnimmt. Diese Höhle ist durch keinerlei Grenzmembran umschrieben; die Grundsubstanz des Knorpels hört brüsk auf; die der Höhle am nächsten liegenden zwei bis drei Reihen von Knorpelzellen bestehen aus länglichen, konzentrisch zu denselben angeordneten Elementen. Das Chordagewebe bildet keine einheitliche Masse, sondern eine bedeutende Anzahl von grossen Fragmenten von verschiedener Grösse und Form, die derart angeordnet sind, dass sie vorwiegend die Peripherie der Höhle einnehmen

und hier nur einen kleinen Raum frei lassen. Die Fragmente schwimmen in einer unfärbbaren Flüssigkeit, in welcher man sonst nur wenige Fibrillentrümmer sieht. Sie bestehen aus gewöhnlicher protoplasmatischer Masse, mit zahlreichen Kernen und äusserst zahlreichen Vacuolen, die bald klein, bald so gross sind, dass sie weite geschlossene oder peripherwärts geöffnete Höhlen darstellen. Das Protoplasma ist körnig, dicht, mit spärlichen plasmatischen Fibrillen; infolge der Anwesenheit der Vacuolen erscheint es in Form eines Netzwerkes mit sehr unregelmässigen, bald dicken, bald fadendünnen Trabekeln. Die Kerne zeigen ein schönes Chromatinnetzwerk; man beobachtet sowohl im Centrum wie an der Peripherie der Gewebsanhäufungen mehrere Kerne, die in caryokinetischer Tätigkeit (Fig. 14 m) begriffen sind. In den Wirbelkörpern beobachtet man einen Chordakanal mit Grundsubstanz und Chordafragmenten, welcher in den Verknöcherungscentren unterbrochen ist, ähnlich wie es beim Kalb der Fall ist.

Beobachtung 87. Fötus: L. v. c. = 47,7 mm. Fixierung nach Zenker.

Als Unterschied gegenüber dem vorigen Stadium beobachtet man in einigen der an der Peripherie liegenden Chordagewebsfragmenten eine Verdichtung des Protoplasmas in der Umgebung einiger Kerne und das Auftreten richtiger intercellularer Räume. Man sieht auch mehrere isolierte Chordazellen. Man beobachtet ferner in Caryokinese begriffene Kerne.

Beobachtung 88. Fötus: L. v. c. = 52 mm. Fixierung nach Müller.

Beobachtung 89. Fötus: L. v. c. = 53 mm. Fixierung nach Müller.

Derselbe Befund wie bei dem vorigen Exemplar; die Chordahöhle in den Zwischenwirbelscheiben ist noch sehr weit und gut abgegrenzt.

Cavia cobaja.

Beobachtung 90. Fötus: L. v. c. = 40 mm. Fixierung nach Müller.

Beobachtung 91. Fötus: L. v. c. = 41 mm. Fixierung nach Bouin.

Derselbe Befund wie bei dem Kaninchen von 45,7 mm (Beobachtung 86); nur ist die Chordahöhle der Zwischenwirbelscheibe etwas kleiner, jedoch immer noch sehr ansehnlich.

Mus musculus und decumanus.

Beobachtung 92. Fötus von Mus musculus. L. v. c. = 17 mm. Fixierung nach Mingazzini.

Beobachtung 93. Fötus von Mus musculus. L. v. c. = 18 mm. Fixierung nach Mingazzini.

In den Zwischenwirbelscheiben nimmt das Chordagewebe eine weite, gut abgegrenzte Höhle ein, welche es mit einer einheitlichen Masse gänzlich ausfüllt. Es besteht aus einem protoplasmatischen Netzwerk mit bald dicken bald dünnen Trabekeln, deren Maschen aus den verschieden grossen Vacuolen gebildet sind. Das Protoplasma ist zart, mit körnig-fibrillärer Struktur, durchsetzt von grossen, rundlichen Kernen, die eine deutliche Membran und ein gut entwickeltes Chromatinnetz zeigen. Sowohl im Centrum wie an der Peripherie der Chorda beobachtet man caryokinetische Figuren in dem hohen Verhältnis von etwa 1 auf 10 Kerne. Man beobachtet keinen Unterschied zwischen der Struktur des centralen und derjenigen des peripheren Teiles des Organs. In den Wirbelkörpern ist das Chordagewebe sehr vermindert und in einem schmalen Kanal enthalten, umgeben von einer ziemlich dicken Schicht von zellenloser Grundsubstanz des umgebenden Knorpels. Wenn man vom Chordagewebe der Zwischenwirbelscheibe zu demjenigen des Chordakanals der Wirbelkörper übergeht, so sieht man,

in dem Masse wie man nach dem Centrum der Wirbelkörper vorschreitet, dass zuerst die Vacuolen verschwinden, das Protoplasma homogen wird und die Kerne pycnotisch werden; dann wandelt sich das Protoplasma in eine amorphe, der Knorpelgrundsubstanz ähnliche Masse um, in welcher man einige Körnchen sieht, die durch die nucleären Farbstoffe diffus gefärbt werden (Kernfragmente).

Beobachtung 94. Fötus von Mus decumanus. L. v. c. = 22 mm. Fixierung nach Mingazzini.

Beobachtung 95. Fötus von Mus decumanus. L. v. c. = 24 mm. Fixierung nach Mingazzini.

Man beobachtet keine bedeutenden Unterschiede gegenüber den soeben beschriebenen Exemplaren, wenn man davon absieht, dass die Chordahöhle der Zwischenwirbelscheibe etwas grösser und die Vacuolisierung des Chordagewebes etwas vorgeschrittener ist, so dass dieses dasselbe Aussehen hat, welches es gewöhnlich bei den Reptilien und den Vögeln nach vollendeter Vacuolisierung aufweist; viele Trabekeln des protoplasmatischen Netzes sind derartig reduziert, dass sie im Längsschnitt wie homogene Fäden aussehen. In den Wirbelkörpern enthält der Chordakanal nur noch eine homogene amorphe, zellenlose Masse, die mit der Grundsubstanz des Knorpels identisch und mit derselben gänzlich verschmolzen ist. Im Verknöcherungscentrum unterbricht eine weite centrale Markhöhle den Kanal.

Beobachtung 96. Fötus von Mus musculus. L. v. c. = 26 mm. Fixierung nach Mingazzini.

Beobachtung 97. Fötus von Mus decumanus. L. v. c. = 28 mm. Fixierung nach Mingazzini.

Beobachtung 98. Fötus von Mus decumanus. L. v. c. = 31 mm. Fixierung nach Mingazzini.

Derselbe Befund. Als Unterschied zwischen dem Mus musculus und dem Mus decumanus beobachtet man

auch hier, wie bereits bei den Beobachtungen 92, 94, 95, dass bei den letzteren die Vacuolisierung des Gewebes verhältnismässig stärker ist und somit die Protoplasmatrabekeln zwischen den Vacuolen dünner sind.

Mioxus glis

Beobachtung 99. Fötus: L. v. c. = 37 mm. Fixierung in Formalin.

Beobachtung 100. Fötus: L. v. c. = 50 mm. Fixierung in Formalin.

Man beobachtet denselben Zustand wie bei den vorgeschritteneren Exemplaren von Mus decumanus; das Chordagewebe, welches eine grosse, in den meisten Höhlen der Zwischenwirbelscheiben enthaltene Masse bildet, besteht aus einem kernreichen Protoplasmanetzwerk mit dünnen Trabekeln, bei welchem die Maschen aus grossen und ziemlich regelmässigen Vacuolen bestehen.

Felis catus.

Beobachtung 101. Katze am ersten Tage nach der Geburt. Fixierung nach Zenker.

Auch hier ist die Chordahöhle der Zwischenwirbelscheiben sehr weit und gut abgegrenzt. Das Chordagewebe, welches diese Höhle einnimmt, gleicht, indem es eine einheitliche Masse bildet, demjenigen des Mioxus. In den Wirbelkörpern sieht man in der Gegend ihrer knorpeligen Enden noch Spuren vom Chordakanal mit den gewöhnlichen Charakteren: Grundsubstanz von longitudinalen Fibrillen, ohne Zellen.

Erinaceus europaeus.

Beobachtung 102. Exemplar am 8. Tage nach der Geburt. Fixierung nach Flemming.

Das Chordagewebe ist noch in grosser Menge vorhanden und zwar in einer besonderen, gut abgegrenzten Höhle in der Zwischenwirbelscheibe enthalten, welche so gross ist, dass das Gewebe der Scheibe nur einen dünnen Rahmen für sie bildet. In den Wirbelkörpern findet man, als Spuren der Chorda dorsalis und ihres Kanals, nur noch eine schmale Zone von zellenloser Grundsubstanz in dem dünnen, nicht verknöcherten Abschnitt; man kann aber nicht mehr ihre Kontinuität mit der intervertebralen Höhle nachweisen, weil in der Nähe der Zwischenwirbelscheibe auch dieser Rest des Chordakanals infolge der Anwesenheit von Knorpelzellen unkenntlich geworden ist.

Das Chordagewebe kann, obwohl es einen geringen Grad von Retraktion aufweist, bequem untersucht werden. Es weist gegenüber demjenigen der bisher untersuchten Tiere mehrere bemerkenswerte Besonderheiten auf. Die sehr grossen Vacuolen sind voneinander durch sehr dünne Platten getrennt, welche, im Schnitt beobachtet, wie grosse homogene Fäden erscheinen. Mehrere dieser Platten zeigen eine Spur von Zweiteilung; in diesem Fall sieht man zwischen den beiden durch die Zweiteilung entstandenen Blättern einen Raum oder häufiger eine zartere Substanz. Hie und da findet man an Stelle der dünnen Platten ziemlich dicke Protoplasmatrabekeln. Die abgeplatteten Kerne liegen an den Wänden der Vacuolen und zeigen die Charaktere vollkommener Lebensfähigkeit. Die Peripherie der Chorda ist charakterisiert durch eine Protoplasmaschicht, welche an den einzelnen Stellen verschiedene Dicke hat, jedoch stets ziemlich dünn ist, und in welchem die Vacuolen spärlich und klein sind. An dieser Schicht haftet eine granulös-fibrilläre Platte an, welche, in der Fläche gesehen, einfach körnig erscheint, im Schnitt beobachtet hingegen ziemlich dick (2—4 μ) und kontinuierlich erscheint, und eine Scheide zur Chorda bildet. Bei der Retraktion haftet sie vorzugsweise am Chorda-

gewebe; sie kann jedoch auch an der Knorpelgrundsubstanz anliegen. An einigen Stellen stand sie isoliert.

Homo sapiens.

Beobachtung 103. Embryo: L. v. c. = 30,4 mm. (62. Tag nach Tourneaux.) Fixierung nach Flemming.

Man beobachtet schon grosse spindelförmige intervertebrale Erweiterungen und bedeutende vertebrale Einschnürungen nicht nur des Kanals, sondern auch des Chordagewebes. In den Erweiterungen füllt das Chordagewebe die Höhlen nicht vollständig aus, sondern es bleibt zwischen dem Gewebe und den Wänden der Höhlen ein weiter Raum übrig. Das Gewebe hat unregelmässige Umrisse und besteht aus einem Netzwerk von granulös-fibrillärem Protoplasma mit sehr unregelmässigen Maschen. Ausser den Maschen dieses Netzwerkes, welche verhältnismässig kleinen Vacuolen entsprechen, beobachtet man einige grosse Höhlen von regelmässiger Form, mit scharfen Umrissen, gefüllt mit einer farblosen Substanz, die tropfen- und fadenförmige Detritus enthält. Die sehr scharfen Grenzen der intervertebralen Chordahöhle sind durch eine dünne Schicht von feinen, in der Längsrichtung verlaufenden kollagenen Fibrillen markiert. Diese Schicht setzt sich in dem Körper der benachbarten Wirbel fort, wo sie, in noch feinere Fibrillen (ähnlich denen der Knorpelgrundsubstanz, von denen sie sich durch die longitudinale Richtung und dadurch unterscheiden, dass sie zu einem dichten Bündel vereinigt sind) zerfallend, noch dicker wird und einen sehr schmalen Kanal abgrenzt. In dem Kanal beobachtet man Reste von entartetem Chordagewebe: es handelt sich hier meistens um Protoplasmastückchen mit Kernfragmenten, umgeben und eingeschlossen von einer Grundsubstanz, welche einerseits enge Beziehungen zu der den Chordakanal auskleidenden Grundsubstanz hat, deren fibrilläre Struktur sie besitzt, und andererseits mit den Frag-

menten von entartendem resp. entartetem Gewebe eng zusammenhängt; man trifft in der Tat Protoplasmastücke an, welche sich an der Peripherie in derselben Weise wie die genannte Grundsubstanz färben. In den Querschnitten der Wirbelkörper sieht man deutlich das enge Lumen des Chordakanals; die dicke Wand dieses letzteren unterscheidet sich von der Grundsubstanz des benachbarten Knorpels durch eine intensivere Färbbarkeit.

Beobachtung 104. Fötus: L. v. c. = 55 mm. (75. Tag.) Fixierung nach Zenker.

In den Wirbelkörpern ist der Befund unverändert. In den Zwischenwirbelscheiben ist das Chordagewebe umfangreicher geworden, während seine Struktur unverändert geblieben ist. Es sind nur die grossen Höhlen zahlreicher und grösser geworden. Die hauptsächlichen Änderungen betreffen die Chordahöhlen der intervertebralen Scheiben, dieselben werden durch Vorsprünge und Einziehungen des umgebenden Bindegewebes sehr unregelmässig gestaltet. Die Höhlen sind jedoch stets durch eine dichte Fibrillenschicht deutlich abgegrenzt.

Beobachtung 105. Fötus: L. v. c. = 60 mm. (2. Hälfte des 3. Mondmonats.) Fixierung nach Müller.

Beobachtung 106. Fötus: L. v. c. = 70 mm. (Ende des 3. Mondmonats.) Fixierung nach Müller.

Die wenigen Unterschiede gegenüber dem vorigen Exemplar hängen mit der begonnenen Verknöcherung zusammen und beziehen sich auf die vertebralen Segmente der Chorda. Zahlreiche Kalkkörner haben die Wand des Chordakanals invadiert; dieser ist nun gänzlich von einer mit derjenigen der Wand identischen Substanz verstopft, in welcher Fragmente von entartetem Chordagewebe eingekapselt sind.

Beobachtung 107. Fötus: L. v. c. = 90 mm. (1. Hälfte des 4. Mondmonats.) Fixierung nach Zenker. (Zwei Exemplare.)

In den Wirbelkörpern ist das entartete Chordagewebe noch spärlicher geworden, und der Chordakanal selbst erscheint nur noch wie ein Trabekel aus zellenloser Knorpelgrundsubstanz. Das Chordagewebe ist in den intervertebralen Erweiterungen reichlich vorhanden; diese letzteren haben eine unregelmässige Form, sind aber wie bei den vorher untersuchten Exemplaren scharf abgegrenzt. Die Vermehrung des Gewebes ist durch eine aktive Vermehrung der Kerne bedingt. Interessant ist ferner die Tatsache, dass man in der Umgebung einiger Kerne eine Verdichtung des gemeinen Protoplasmas beobachtet, so dass hie und da echte durch Protoplasmabrücken miteinander verbundene Zellen (Fig. 15) auftreten.

Beobachtung 108. Fötus am Anfang des 5. Kalendermonats. Fixierung nach Zenker.

Obwohl die allgemeine Entwicklung dieses Exemplars im Vergleich zu den vorigen sehr vorgeschritten ist, ergibt sich ein mit dem vorigen identischer Befund. Das Chordagewebe nimmt eine sehr grosse Höhle in den Zwischenwirbelscheiben ein, welche noch sehr glatt abgegrenzt ist. In bezug auf die Struktur des Gewebes bemerken wir, dass die Entstehung von cellularen Einheiten durch perinucleäre Verdichtung des Protoplasmas stets auf einzelne Stellen beschränkt ist. Als neue Erscheinung ist eine geringere Vacuolisierung des Protoplasmas in einer dünnen peripherischen Schicht und die Bildung (in dieser weniger vacuolisierten Schicht) eines Häutchens (einige Zehntel μ), welches eine dünne Scheide darstellt.

Beobachtung 109. Fötus am Ende des 5. Kalendermonats. Fixierung nach Flemming.

In den Zwischenwirbelscheiben beobachtet man eine weitere Zunahme des Volumens des Chordagewebes, welches jedoch nicht mehr eine einheitliche Masse bildet. Infolge der Vergrösserung und der Zersprengung der grossen Höhlen, die in den vorigen Stadien entstanden waren, ist das Gewebe in

eine Hauptmasse und mehrere an der Peripherie angeordnete Nebenmassen zerteilt. Es besitzt aber überall die Zeichen der Lebensfähigkeit und erscheint stets wie eine vacuolisierte, mit Kernen durchsetzte Protoplasmamasse (Fig. 16). Nur hie und da, besonders an der Peripherie und an den Stellen, wo am Rande grosser Höhlen das Protoplasma zu dünnen Trabekeln reduziert ist, beobachtet man die Entstehung von Zelleneinheiten; diese entstehen entweder durch perinucleäre Verdichtung des Protoplasmas oder durch derartige plattenförmige Verdichtungen desselben, dass Zellengrenzen entstehen, ähnlich wie es in Fig. 13 b dargestellt ist.

Auch bei diesem Exemplar umgibt eine dünne Schicht von scheidenartig verdichtetem Protoplasma die Hauptmasse und die Nebenmassen des Chordagewebes.

In den Wirbelkörpern beobachtet man eine Spur des Chordakanals in Form einer Trabekel von zellenloser Grundsubstanz, welche sich vielleicht etwas intensiver als die Grundsubstanz des umgebenden Knorpels färbt. Ich konnte sie nicht durch das Ossifikationscentrum hindurch verfolgen.

Beobachtung 110. Fötus: L. v. c. = 230 mm. (5. Kalendermonat.) Fixierung nach Flemming.

Man beobachtet beträchtliche Änderungen, welche nicht so sehr die Struktur des Chordagewebes, wenigstens wenn dieses in seiner Hauptmasse betrachtet wird, als vielmehr die Entwickelung der Nebenmassen und die Lage betreffen, welche diese letzteren gegenüber dem umgebenden Gewebe der Zwischenwirbelscheibe einnehmen. Eine dünne aber dichte und sehr deutliche Schicht von kollagenen Fibrillen begrenzt die grosse Chordahöhle, welche die Form einer Scheide hat und zwei kurze Ausläufer mitten in der cranialen resp. caudalen Fläche zeigt. Ausserhalb dieser Grenschicht kann man zwischen dem Bindegewebe kleine Massen von Chordagewebe beobachten, welche sehr verschiedene Grösse haben, so dass

einige nur ein bis zwei Kerne, andere zehn und mehr von solchen einschliessen. Diese Massen liegen stellenweise in einer Höhle, welche, wie die Haupthöhle, durch eine Fibrillenschicht scharf von dem Bindegewebe der Zwischenwirbelscheibe abgegrenzt ist, oder sie liegen frei, ohne Abgrenzung, im Bindegewebe. In den Massen sind die Erscheinungen der Zellenindividualisierung meistens vorgeschritten; in diesem Fall beobachtet man eine Ansammlung von Zellen, welche sich von den umgebenden Bindegewebszellen durch ihre Form und besonders dadurch unterscheiden, dass der ganze Zellenhaufen von einer Membran umhüllt ist, welche nichts anderes als die dünne eigene Scheide ist, die wir bereits rings um die Chordamassen in den vorigen Stadien gesehen haben.

Man findet ferner viele frei Chordazellen mitten im Gewebe; hier unterscheidet man sie bis zu einem gewissen Grade durch ihre von derjenigen der Bindegewebszellen verschiedene und mit derjenigen der Chordazellen identische Form. Ich hatte bereits in einer anderen Arbeit Gelegenheit, diese Verstreuung von Chordazellen im umgebenden Gewebe zu beschreiben (20. Fig. 14).

In dem seitlichen Abschnitt der Hauptchordahöhle zerteilt sich die Fibrillengrenzschicht nach dem Innern zu in den Fibrillen der Knorpelgrundsubstanz ähnliche Fibrillen, und bildet Kapseln, in welchen kleine Chordagewebsmassen eingenistet sind. Der übrige, nicht mit Chordagewebe ausgefüllte Teil der Höhle ist farblos; daneben sieht man nur einzelne Körner oder grobe Fäden, welche offenbar Detritus und Koagulationsprodukte darstellen.

Beobachtung 111. Fötus am Ende des 5. Monats. Fixierung nach Zenker.

Bemerkenswert ist hier nur die Tatsache, dass man im lateralen Teil der grossen Chordahöhle eine Masse von echtem Knorpelgewebe findet, welche sich auch durch das Aussehen

ihrer Zellen als solche erweist. Man kann nicht entscheiden, ob alle Zellen von Chordagewebe herstammen; von einigen kann man dies bestimmt behaupten, da man in einigen Kapseln noch kleine Anhäufungen von Chordagewebe mit vier bis fünf Kernen findet. Dort wo früher die Hauptmasse von Chordagewebe lag, befinden sich jetzt mehrere kleinere Massen.

Beobachtung 112. Fötus im 6. Monat. Fixierung nach Zenker.

Beobachtung 113. Fötus im 7. Monat. Fixierung nach Zenker.

Die Verhältnisse sind unverändert. Die Hauptchordahöhle ist stets sehr weit; es bestehen jedoch im Bindegewebe des centralen Teiles der Zwischenwirbelscheibe zahlreiche kleine chordale Nebenhöhlen.

Ich sehe der Kürze halber von der Beschreibung von vorgeschritteneren Föten und von wenige Monate alten Kindern ab, da man bei denselben keine bedeutenden Änderungen im Vergleich zu den soeben beschriebenen Befunden beobachtet. Ich schreite somit ohne weiteres zur Beschreibung des bei einem fünfjährigen Kinde, also bei dem ältesten der von mir untersuchten Exemplare, erhaltenen Befundes.

Beobachtung 114. Fünfjähriges Kind. Fixierung nach Zenker.

In einigen queren und frontalen Schnitten der Zwischenwirbelscheibe fand ich eine sehr weite, deutlich abgegrenzte, ringsum von Faserbündeln umgebene Chordahöhle, in welcher noch zahlreiche Chordagewebsmassen zu erkennen sind. Dieselben bestehen aus einem mit Kernen durchsätem Protoplasmänetz, dessen Maschen grosse Vacuolen darstellen. In anderen Massen, in welchen das Gewebe sich in einem besseren Zustande befindet, lässt das Protoplasma noch einige Spuren seiner

früheren Struktur erkennen; es ist jedoch überall von Tropfen oder Klumpen einer Substanz von käsigem Aussehen durchsetzt, welche sich homogen färbt. Die Kerne färben sich entweder sehr intensiv und gleichmässig (Pycnose) oder erscheinen wie eine Menge von stark gefärbten, zu Haufen vereinigten (Fragmentierung) Körnchen. In vielen Chordagewebsmassen sind, besonders in ihrem Centrum, die Kerne über weite Strecken des Gewebes verschwunden, und vom Protoplasma nur noch Trümmer übrig geblieben. Man beobachtet Haufen von Detritus, die noch die Form der früheren Chordagewebsmassen zeigen. Man findet ferner zwischen den mehr oder minder entarteten Chordagewebsmassen weitere Trümmer in Form von Fasern, von Netzen oder von Tropfen.

Zusammenstellung der Resultate und Betrachtungen über die Chorda der Amnioten.

Über das Chordagewebe vor der Vacuolenbildung und über die Vacuolisierung der Chorda.

Nur bei den Vögeln (Gallus domesticus) gelang es mir, die Chorda in einem Stadium anzutreffen, in welchem die Vacuolisierung eben erst begonnen hatte. Immerhin geht auch aus der Untersuchung der kleinsten Exemplare von Gongylus, die mir vorlagen und bei denen (Beobachtung 20) trotz der vorgeschrittenen Vacuolisierung die Zellengrenzen noch sichtbar waren, hervor, dass die Chorda dorsalis kurz nach ihrem Auftreten als selbständiges Organ aus stark in der craniocaudalen Richtung abgeplatteten Zellen besteht, die geldrollenartig aneinander gereiht sind, so dass sie in Längsschnitten das

Aussehen von Palisadenzellen haben. In genau senkrechten Querschnitten ist es äusserst schwer, die Zellengrenzen zu entdecken, weil unter das Auge des Beobachters sehr breite Zellenoberflächen fallen, die vielleicht sogar den ganzen Querschnitt der Chorda einnehmen. In diesen Zellen sind die Kerne sehr regelmässig an der Peripherie angeordnet.

Diese Feststellung vervollständigt die wenigen Angaben, welche v. Baer, Rambaud und Renault und W. Müller über die Anordnung der Chordazellen bei den Vögeln vor der Vacuolenbildung gemacht haben und bestätigt vor allem für Reptilien und Vögel das, was Williams bei verschiedenen Säugetieren nachgewiesen hat.

Was die Struktur der Chordazellen in dem Stadium, mit dem wir uns hier beschäftigen, angeht, so habe ich nur das Vorhandensein langer Protoplasmafäden zu erwähnen, die senkrecht zur Längsachse der Chorda verlaufen (Beobachtung 19 bei Gongylus, Beobachtung 43 bei Gallus). Die Kerne sind durch eine sehr deutliche Kernmembran und einen oder mehrere Nucleoli charakterisiert. Die in diesem Stadium vorwiegende Form der Kernteilung ist die indirekte.

Bemerkenswert ist die Tatsache, dass man zwischen den gewöhnlichen Chordazellen, bevor die Vacuolisierung beginnt und solange diese nur wenig vorgeschritten ist, andere Zellen antrifft, die wegen ihrer besonderen Färbbarkeit und auch wegen ihrer Form als für sich bestehende Elemente unterschieden werden müssen (Fig. 8 a). Unter Bezugnahme auf das, was ich bei Gelegenheit der Beobachtung 20 bei Gongylus und Beobachtung 41, 42, 43 bei Gallus beschrieben habe, muss ich erwähnen, dass diese Zellen vor allem durch eine grössere Dichtigkeit und Färbbarkeit des Protoplasmas ausgezeichnet sind und ferner dadurch, dass sie einen lang gestreckten Kern, nicht selten in Stäbchenform, haben, der kleiner und leichter färbbar ist, als bei den anderen Zellen. Ferner zeigen diese

Zellen, besonders beim Huhn, in einem Längsschnitt betrachtet, Verzweigungen, mittels deren sie sich miteinander verbinden und anastomosieren. Beim Hühnerembryo in der 72. Bebrütungsstunde (Beobachtung 43) bilden sie mit ihren Anastomosen ein wahres Netz, welches den anderen Zellen als Gerüst dient.

In der Literatur habe ich keine Beschreibung dieser Elemente auffinden können; nur eine Annäherung kann man zwischen diesem meinen Befund und dem von Schauinsland bei den Holocephalen feststellen. Dieser Autor beobachtete im Zeitpunkt der Vacuolisierung der Chorda neben den gewöhnlichen Kernen auch stärker gefärbte stäbchenförmige Kerne, von denen er annimmt, dass sie noch nicht vacuolisierten Zellen angehören oder, jedoch mit geringerer Wahscheinlichkeit, Zellen, die von den benachbarten Vacuolen zusammengedrückt sind. Da die von mir beschriebenen Elemente schon zu einer Zeit auftreten, wo die Vacuolisierung noch nicht in einem merkbaren Grade begonnen hat, und da sie anderseits selbst an der Vacuolisierung teilnehmen, so können sie weder nicht vacuolisierte Zellen noch zusammengedrückte Zellen sein. Ich halte sie für besondere Zellen, die wahrscheinlich die Funktion haben, den anderen Zellen als Stütze zu dienen.

Bei den kleinsten Hühnerembryonen, die ich untersuchte, habe ich den Beginn der Vacuolisierung beobachten können. Vorwiegend im centralen Teil der Chorda beobachtet man, schon in der 42. Bebrütungsstunde (Beobachtung 41), zuerst eine Rarefaktion des Protoplasmas und auch das Auftreten wahrer kleiner Vacuolen. Dass viele dieser Vacuolen endocellular sind, ist unbestreitbar; der sicherste Beweis hierfür ist, dass sie sich im Innern der besonderen Stützzellen befinden können, deren Körper sehr deutlich hervortritt (im unteren Teil der Fig. 8); es lässt sich aber in keiner Weise feststellen, ob alle endocellular sind, denn, sobald im centralen Teil der Chorda die Rarefaktion des Zellprotoplasmas beginnt, ver-

schwinden dort die Zellengrenzen. Die Entwickelung der Vacuolen schreitet schnell nach der Peripherie vor, aber mit derselben Geschwindigkeit verschwinden auch vom Centrum nach der Peripherie zu die Zellengrenzen. Man kann deshalb bei Reptilien und Vögeln als allgemeine Regel ansehen, dass der Vacuolisierungsprozess der Chordazellen von einem Verschmelzungsprozess der Chordazellen zu einer syncytialen Masse begleitet ist. Dies steht im Gegensatz einerseits zu der von Dursy vertretenen Meinung, dass die Vacuolen intercellularen Ursprungs seien und andererseits zu der von Koelliker vertretenen, dass sie ausschliesslich endocellular entstehen, bestätigt dagegen vollständig das, was Williams für die Säugetiere nachgewiesen hat; wier können daher annehmen, dass diese Regel für alle Amnitoen Gültigkeit habe.

Nur die ersten Vacuolen bilden sich mit Vorliebe im mittleren Teil der Chorda; später entstehen sie sowohl bei den Reptilien wie bei den Vögeln unterschiedslos in der Mitte und an der Peripherie. Auch hinsichtlich der Grösse gibt es keinerlei Regelmässigkeit in der Anordnung; man beobachtet keinen Unterschied zwischen dem mittleren Teil und dem Umfang der Chorda.

Sobald die ersten Vacuolen sich gebildet haben, hört die regelmässige Anordnung der Kerne am Umfang des Organs auf; zahlreiche indirekte und sehr wahrscheinlich auch direkte Kernteilungen bewirken, dass die Kerne sich über die ganze Dicke des Gewebes zerstreuen.

Zwischen je zwei Vacuolen bleiben anfangs ziemlich dicke protoplasmatische Trabekeln bestehen, in denen man bis in recht weit vorgeschrittenen Stadien plasmatische Fibrillen beobachtet, die senkrecht zur Längsachse der Chorda stehen. Das Wachstum der Vacuolen reduziert viele dieser Trabekeln zu dünnen Scheidewänden von homogenem Aussehen, zur

selben Zeit bilden sich viele neue Vacuolen in anderen dickeren protoplasmatischen Trabekeln (Beobachtung 21).

Ich will jetzt auf die Tatsache aufmerksam machen, dass während der Vacuolisierungsperiode sowohl bei den Reptilien wie bei den Vögeln im Innern der protoplasmatischen Trabekeln der centralen Teile der Chorda kleine Massen von wechselnder Form auftreten, als Tropfen, Schollen oder sternförmige Korpuskeln, mit kurzen Ausläufern aus einer Substanz, die sich immer in derselben Weise färbt wie die Chordascheide. Welchen Wert und welche Bedeutung diese Tatsache, die wir später diskutieren werden, auch haben möge, auf alle Fälle ist ihre absolute Konstanz bei den Reptilien und Vögeln bemerkenswert. Trotzdem erwähnt sie meines Wissens nur ein einziger Beobachter: Schauinsland, der diese Massen bei den Reptilien als kernförmige Teilchen beschrieb, die wahrscheinlich der Entartung von nicht vacuolisierten Zellen zuzuschreiben seien. In der Tat nehmen diese Massen im centralen Teil zuweilen eine diffuse Kernfärbung an; ich will jedoch sogleich bemerken, dass dasselbe auch beim inneren Teil der Chordascheide stattfindet und dass man deshalb aus dieser Tatsache allein keine Schlüsse auf ihren Ursprung ziehen kann. In diesen Massen ist nichts, was an einen Kern erinnert, weder an einen normalen, noch an einen degenerierten.

Über den gelatinösen Körper der Chorda.

Wenn die Vacuolisierung vollendet ist, finden wir, dass bei den Reptilien, den Vögeln und den Säugetieren der Hauptteil der Chorda aus einem Netz von gekerntem Protoplasma besteht, mit mehr oder weniger grossen Maschen, die von den Vacuolen gebildet werden, und mit mehr oder weniger dicken Trabekeln. Bei Gongylus und Lacerta sind die Trabekeln zu dünnen Scheidewänden reduziert, die sich im Schnitte ge-

sehen als homogene Fasern darstellen, von der Fläche gesehen als Blättchen aus faserig granulösem Protoplasma.

Bei Gallus tritt das Dünnerwerden der Trabekeln im allgemeinen in geringerem Grade ein, und überdies bestehen in dieser Hinsicht sehr bemerkenswerte individuelle Verschiedenheiten (Beobachtung 46, 47, 48).

Die wichtigste Tatsache ist die, dass der gelatinöse Körper da, wo er in seinem ursprünglichen Zustand weiter besteht, während der ganzen Zeitdauer seines Bestehens keine Zweiteilung der Wände zwischen den Vacuolen zeigt (Reptilien), oder eine solche erst spät aufweist (Säugetiere — Erinaceus europaeus am 8. Tage nach der Geburt. Beobachtung 102).

Im allgemeinen konserviert sich in den intervertebralen Erweiterungen der Säugetiere, einschliesslich Mensch, das Chordagewebe lange Zeit mit durchaus lebenskräftigen Charakteren. Bei den Säugetieren mit knorpeligem Nucleus pulposus (Nagetiere Fleischfresser, Insektenfresser) besteht es meistens als eine einzige grosse Masse weiter; bei den Säugetieren mit bindegewebigem Nucleus pulposus (Artiodactyla, Mensch) hat es eine etwas kürzere Dauer und zeigt die Tendenz, sich zu kleineren Massen zu zerstückeln und auch sich teilweise mit dem umliegenden Gewebe zu vermengen. Jedenfalls bewahrt der centrale Teil der Chordagewebsmassen gewöhnlich die Eigenschaften des gelatinösen Körpers der Chorda der niederen Amnioten. Als allgemeine Regel lässt sich sagen, dass die protoplasmatischen Trabekeln zwischen den Vacuolen dicker bleiben bei den Säugetieren mit bindegewebigem Nucleus pulposus (Kalb, Schaf, Mensch), weniger dick bei denn mit knorpeligem Nucleus pulposus (Kaninchen, Meerschweinchen, Maus, Myoxus glis, Katze, Igel); jedoch auch bei diesen letzteren gibt es Unterschiede nicht nur unter den Tieren verschiedener Ordnungen, sondern auch unter denen, die verschiedenen Species einer und derselben Gattung angehören. In der Tat

sind bei Mus decumanus die Trabekeln dünner als bei Mus musculus. Je dicker die protoplasmatischen Trabekeln bleiben, um so geringer ist die Deformation der in ihnen enthaltenen Kerne. Trotzdem, wie auch immer die Kerne des gelatinösen Körpers der Chorda durch den Zwang der Umgebung nach Vollendung der Vacuolisierung in ihrer Form verändert sein mögen, haben sie in der ganzen Reihe der Amnioten lebensfähige Eigenschaften und bewahren dieselben nicht nur lange Zeit, sondern es finden sich, wenigstens bei den Vögeln und den Säugetieren, Caryokinesen auch in ziemlich weit vorgeschrittenen Stadien. (Vgl. die Beobachtungen bei Gallus, aus denen hervorgeht, dass man solche während der ganzen Zeit findet, in der der gelatinöse Körper keine besonderen Veränderungen erleidet, sowie die Beobachtung 87 bei Lepus cuniculus.)

Auch im Innern des gelatinösen Körpers der Chorda, wenn er sich gebildet hat, findet man nicht nur die Substanzmassen, die sich wie die Chordascheide färben, sondern sie nehmen noch an Zahl zu. Sie bleiben immer im centralen Teil der Chorda lokalisiert und haben die Tendenz, sich zu Stäbchen zu verschmelzen.

Wenn wir das, was ich hier in bezug auf den gelatinösen Körper der Chorda bei Reptilien, Vögeln und Säugetieren resümiert habe, mit dem vergleichen, was die verschiedenen Autoren in dieser Hinsicht gesagt haben, so sehen wir, dass ich der von Williams nur für die Säugetiere verfochtenen Meinung beitreten kann, dass es sich bei allen Amnioten um ein syncytiales protoplasmatisches Netz handelt, dessen Maschen durch die Vacuolen dargestellt werden, entgegen der fast allgemein aufgenommenen Meinung, dass es sich vielmehr um Zellen mit serösem Inhalt und mit undeutlichen Grenzen handle. Nur bei dem schon erwähnten Exemplar von Igel (Beob. 102) habe ich den Beginn einer Zweiteilung der Scheidewände

zwischen den Vacuolen beobachten können, weshalb man annehmen kann, dass sicher bei diesem Insektenfresser, wahrscheinlich auch bei anderen Säugetieren mit knorpeligem Nucleus pulposus, von denen mir keine hinreichend weit vorgeschrittenen Exemplare zur Verfügung standen, mit dem Fortschreiten der Entwickelung der gelatinöse Körper der Chorda mit syncytialer Struktur sich in einen gelatinösen Körper mit Zellenstruktur verwandelt durch Rarefaktion des Protoplasmas im mittleren Teil der Trabekeln. Jede Zelle würde hierbei eine Vacuole umfassen.

Über das Chordaepithel.

Das, was man bei den Amnioten als Chordaepithel zu bezeichnen pflegt, entwickelt sich bei den Reptilien und den Vögeln unbedingt nur in geringem Masse.

Bei den Reptilien, bei denen die protoplasmatischen Trabekeln sich auf dünne Scheidewände reduzieren, existieren als Vertreter des Chordaepithels nur einige protoplasmatische Anhäufungen im peripherischen Teil des Organs (Beob. 22, Fig. 4 e. p.). Die protoplasmatischen Anhäufungen, die nicht zu einer zusammenhängenden Schicht vereinigt sind, weil viele Alveolen des gelatinösen Körpers bis zur Berührung der Chordascheide vordringen, haben ganz und gar nicht die Charaktere von Zelleneinheiten; sie sind nichts anderes als Abschnitte des gemeinsamen Symplasmas der Chorda, welche in Räumen liegen, die von der Chordascheide und den benachbarten Wänden von Alveolen begrenzt sind, welche letzteren bis zur Berührung der Scheide auseinander streben.

Man beobachtet nicht die für die Anamnien charakteristische Tatsache, dass die peripherischen Vacuolen kleiner sind als die centralen, mit anderen Worten, das Chordaepithel

der Reptilien ist bis zu einem Grade reduziert, dass ihm das fehlt, was seine hauptsächlichste Funktion ausmachen sollte: für das Wachstum des gelatinösen Körpers zu sorgen. Dies hindert aber nicht, dass mit fortschreitender Entwickelung einzelne Vacuolen im Innern der kleinen Protoplasmaanhäufungen entstehen können, welche letzteren in diesem Falle, wenn auch nicht ihrer Funktion nach, so doch morphologisch, eine Andeutung des Chordaepithels darstellen.

Bei Gallus liegen die Dinge nicht anders, bei den Exemplaren, bei denen die protoplasmatischen Trabekeln des gelatinösen Körpers dicker bleiben, kann man sogar nicht den geringsten Unterschied zwischen der Randschicht und dem gelatinösen Körper selbst entdecken. Bei den Exemplaren, deren Trabekeln dünn sind, sieht man unzusammenhängende Protoplasmahäufchen, wie bei den Reptilien.

Auch für die Säugetiere gilt die allgemeine Regel, dass die Entwickelung des Chordaepithels in umgekehrten Verhältnis steht zu der Dicke der protoplasmatischen Trabekeln des gelatinösen Körpers. Da bei den meisten Säugetieren die Trabekeln eine wechselnde Dicke haben, aber immer ansehnlich und dicker sind als bei den Reptilien, so folgt daraus, dass man gewöhnlich die Randschicht nicht durch besondere Charaktere vom Rest des Chordagewebes unterscheiden kann. Wenn aber die Septa zwischen den Vacuolen dünn sind, wie bei dem mehrfach erwähnten Exemplar von Erinaceus (Beob. 102), dann findet man an der Peripherie der Chorda eine dünne, fast kontinuierliche Protoplasmaschicht, in der die Vacuolen sehr klein und spärlich sind. Morphologisch ist dies ein wahres Chordaepithel. Beim Menschen beobachtet man in einem gewissen Entwickelungsstadium (Beginn des 5. Monats, Beob. 108) auch einen leichten Unterschied zwischen dem peripherischen Teil des Chordagewebes und dem centralen. Der peripherische Teil

stellt sich wie eine dünne, wenig vacuolisierte Protoplasmaschicht dar.

Eine Tatsache, die man sich gegenwärtig halten muss, ist die, dass bei den Amnioten das Chordaepithel nicht der einzige Sitz der Kernvermehrung ist.

Wenn wir diese Daten mit dem vergleichen, was ich in den historischen Notizen anführte, so sehen wir, dass hinsichtlich der Reptilien diesbezügliche Notizen fehlen, bezüglich der Vögel wurde die geringe Dauer und Entwickelung des Epithels schon von W. Müller und von Koelliker erwähnt. Bezüglich der Säugetiere scheint es ziemlich allgemein als vorhanden angenommen zu sein, jedoch nur Williams beschreibt es als eine Protoplasmaschicht ohne unterscheidbare Zellen. Die anderen Autoren glaubten, es bestehe aus reihenweise angeordneten Zellen, die weniger differenziert sind als die Zellen des gelatinösen Körpers.

Über die Chordascheide.

Schon in den kleinsten der von mir untersuchten Embryonen des Huhns ist die Chorda gegen die umliegenden Gewebe scharf durch eine dünne Membran abgegrenzt. Wenn die Chordazellen noch nicht vacuolisiert sind, erscheint diese Membran wie ein häutiges Produkt der Aussenwand der Zellen selbst. Über diese Ursprungsart ist kein Zweifel möglich, denn jede Chordazelle (Beob. 41 und 42) zeigt nach der Aussenseite des Organs hin einen schmalen häutigen Saum, der sich auch auf eine kurze Strecke längs der Grenze zwischen zwei benachbarten Zellen fortsetzt. Ferner stehen die plasmatischen Fasern in enger Beziehung zu diesem Häutchen, welches anfangs lediglich als einfache Verdichtung des Protoplasmas erscheint, dann aber seine Färbbarkeit modifiziert und die für kollagene Substanzen elektiven Farbstoffe aufnimmt. Sehr

bald teilt sich sowohl beim Huhn (Beob. 44), wie beim Gongylus (Beob. 19) und Lacerta (Beob. 31) die Scheide in zwei Blättchen, obwohl sie dabei sehr dünn bleibt. Von diesen Blättchen nimmt das äussere, etwas dickere, die Färbbarkeitseigenschaften der kollagenen Substanzen an und zeigt auch Spuren einer faserigen Struktur (Beob. 26); das innere äusserst dünne färbt sich vorwiegend mit den Kernfarbstoffen, speziell mit Eisenhämatoxylin nimmt es eine schwarze Farbe an. Mit dem Eintritt der Verknorpelung der Vertebralkörper tritt zu der häutigen Scheide der Chorda sowohl bei Gongylus wie bei Gallus (Beob. 24 und 48) eine neue Schicht hinzu, die einfach aus einem zellenlosen Blatt aus Grundsubstanz besteht, welche von den Geweben der Vertebralkörper und der intervertebralen Gelenken geliefert wird. Dies ist eine echte Cuticula sceleti. Auch bei Verwendung der gewöhnlichen Färbungen (Beob. 48) erscheint die Grenze zwischen den beiden Schichten verschiedenen Ursprungs deutlich. Besser tritt dies noch hervor mit den für elastische Fasern elektiven Farbstoffen (Methode Weigert, Beob. 28 und 30): Die Grenze zwischen der häutigen Scheide und der Lamelle aus Grund--substanz ist durch eine elastische Lamelle markiert (oder wenigstens durch ein Element, welches sich zu einer solchen entwickelt, wenn wir mit Bergfeldt annehmen, dass die tinktoriellen Eigenschaften vor den übrigen Eigenschaften des Elastins erscheinen). In derselben Weise reagiert die innere Lamelle der häutigen Scheide. Bei fortschreitender Entwickelung vermischen sich beim Huhn die beiden Teile der Chordascheide, d. h. die chordalen Ursprungs und die skeletogenen Ursprungs miteinander (Beob. 53) und die Verschmelzung wird immer inniger.

Bei den Säugetieren habe ich keine Stadien verfolgen können, bei denen die Verknorpelung der Wirbelkörper noch nicht eingetreten war. Bei den mir zur Verfügung stehenden

Exemplaren ist die Chordascheide skeletogenen Ursprungs stark entwickelt, in der Regel viel weniger die Scheide chordalen Ursprungs. Ferner ist zwischen dem Chordagewebe und der Scheide skeletogenen Ursprungs fast immer ein mehr oder weniger grosser Zwischenraum vorhanden. Ich erwähne in dieser Hinsicht, dass Hasse und Schwarck diesen Zwischenraum einem Fixierungsfehler zuschrieben, während Froriep ihn als normal und auch im lebenden Zustande bestehend ansah. Dass es sich bisweilen tatsächlich um eine Retraktionswirkung des Chordagewebes handelt, wird durch die Tatsache bewiesen, dass die häutige Scheide, wenn sie existiert, meistens an der Chorda haftet, dass sie aber manchmal auch an der skeletogenen Scheide haften kann, während das Chordagewebe sich von ihr entfernt.

Die skeletogene Scheide wird stets aus der Grundsubstanz der benachbarten Gewebe des Wirbelkörpers und der Zwischenwirbelscheibe gebildet. In den Zwischenwirbelscheiben der Säugetiere mit bindegewebigem Nucleus pulposus besteht sie aus kollagenen, in der Längsrichtung verlaufenden Fasern, die zu einer ziemlich dünnen, aber bemerkenswert dichten Lamelle zusammengedrängt sind. Im Knorpel der Wirbelkörper besteht diese Scheide aus einer Schicht Grundsubstanz, die sich vom übrigen nicht nur dadurch unterscheidet, dass sie ohne Zellen ist, sondern wesentlich auch dadurch, dass sie die kollagenen, der knorpeligen Grundsubstanz eigentümlichen Fasern besitzt, die in der Längsrichtung verlaufen als Fortsetzung derjenigen, aus denen die Scheide skeletogenen Ursprungs der Zwischenwirbelscheibe besteht. Bei den Säugetieren mit knorpeliger Zwischenwirbelscheibe fehlt ein der skeletogenen Scheide vergleichbares Gebilde in den Scheiben, ist dagegen vorhanden in den Vertebralkörpern und mit denselben Eigenschaften ausgestattet, welche sie bei den anderen Säugetieren aufweist. Ich mache hier gleich darauf aufmerksam, dass das, was ich

Chordascheide skeletogenen Ursprungs nenne, den Wänden des Chordakanals Dursys entspricht.

Wenn wir jetzt zu der Scheide chordalen Ursprungs übergehen, d. h. zu der häutigen Scheide, so sehen wir, dass sie auch bei einigen Säugetieren, wenngleich stark reduziert und nicht konstant, vorhanden ist, wenigstens in den Entwickelungsstadien, die mir zur Untersuchung vorlagen. Meistens dient die Aussenwand des Symplasmas, aus dem die Chorda dorsalis besteht, als häutige Scheide. Als ein Gebilde für sich tritt die häutige Scheide in einigen Chordagewebsmassen hervor, besonders wenn sich im Symplasma Zellenindividualitäten differenzieren. So findet man sie leicht beim Menschen (Beob. 110 u. ff.). Übrigens sind die von einigen älteren Autoren (vgl. historische Notizen) beschriebenen „mit Tochterzellen angefüllten Mutterzellen" zwischen den Überresten des Chordagewebes in den Zwischenwirbelscheiben beim Menschen und bei den Wiederkäuern nichts anderes als diese von einer häutigen Scheide umhüllten Chordagewebsanhäufungen. Eine gut entwickelte häutige Scheide, vergleichbar mit derjenigen der niederen Amnioten, habe ich bei Erinaceus (Beob. 102) beobachten können, und eine etwas weniger gut entwickelte bei einem menschlichen Fötus im Anfang des 5. Monats (Beob. 108).

Auf alle Fälle gilt die Regel, dass die Entwickelung der häutigen Chordascheide in direktem Verhältnis steht zur Entwickelung des Chordaepithels: Da bei allen Amnioten die Entwickelung des Chordaepithels nur dürftig ist, so ist auch die häutige Scheide der Chorda immer dünn, um so dünner oder ganz abwesend, wo das Chordaepithel spärlich vorhanden ist oder fehlt.

Auf Grund meiner Befunde bei den Reptilien kann ich der Ansicht der wenigen Autoren beipflichten, welche in dieser Wirbeltierklasse die Existenz einer in zwei Schichten geteilten häutigen Scheide der Chorda annehmen (Gegenbaur,

Schauinsland, Howes und Swinnerton), füge aber hinzu, dass zu dieser Scheide chordalen Ursprungs eine andere von der skeletogenen Schicht abstammende hinzutritt. Dieselbe Tatsache habe ich bei den Vögeln beobachten können, bei denen die meisten Autoren eine einzige strukturlose Lamelle beschreiben, während Dursy ihre Existenz in Abrede stellt, und Koelliker annimmt, dass sie nach Eintritt der Verknorpelung nur durch die die Chorda umgebende zellenlose Grundsubstanzschicht dargestellt werde, d. h. durch das, was ich Scheide skeletogenen Ursprungs genannt habe.

Hinsichtlich der Säugetiere erwähne ich, ohne mich bei den von den älteren Autoren gegebenen Beschreibungen des Chordakanals aufzuhalten, hier nur, dass Froriep, Weiss, Minot und Williams in den frühzeitigen Stadien vor der Verknorpelung der Vertebralkörper die Existenz einer dünnen häutigen Lamelle feststellen konnte. Ich erwähne ferner, dass Williams den Raum, der gewöhnlich zwischen dem Chordagewebe und dem umliegenden Gewebe der Skeletgebilde liegt, für eine schleimige Scheide hält. Ich habe mich nicht von der schleimigen Natur dieser Schicht überzeugen können, ebensowenig wie von der schleimigen Natur des Vacuoleninhalts, der, aus den Vacuolen austretend, eben die in Frage stehende Schicht bildet. Wenn man ihr trotzdem die Bedeutung einer Scheide zuschreiben will, so kann man sie für ein Homologes weder der häutigen Scheide chordalen Ursprungs, noch der Scheide skeletogenen Ursprungs ansehen.

Über den Chordastrang.

Wenn wir uns an die Definition halten, so müssen wir unter dieser Benennung ein faseriges Band verstehen, welches den centralen Teil des gelatinösen Körpers der Chorda einnimmt. Keiner hat ihn bei den Amnioten beschrieben ausser

Schauinsland, der als Ansatz zu einem Strange besondere stäbchenförmige Gebilde von ziemlicher Länge betrachtet, die er bei Sphenodon angetroffen hat. Ich habe dagegen Gelegenheit gehabt, bei allen von mir untersuchten Reptilien Gongylus oc., Lacerta muralis, L. viridis) die Bildung eines echten Chordastranges festzustellen. Bei Gongylus tritt diese Bildung sogar sehr frühzeitig ein. Noch in der Periode, in der die Vertebralkörper knorpelig sind, beobachtet man im Chordagewebe eine ungleiche Anordnung der Kerne: sie sind reichlich vorhanden an der Peripherie und im axialen Teil des Organs, spärlich in dem dazwischenliegenden Teil (Beob. 22, Fig. 4). Bald danach, wenn in den Vertebralkörpern die Verknöcherung beginnt und in der Chorda die Bildung des Chordaknorpels, entsprechend dem Verknöcherungscentrum der Vertebralkörper, nehmen die Vacuolen desjenigen Teils der Chorda, der keine Veränderung erleidet und seine Kennzeichen als gelatinöse Körper unverändert beibehält, eine längliche Gestalt an und ordnen sich in der Längsrichtung der Chorda an (Beob. 27). Bei Gongylus habe ich den Prozess nicht weiter verfolgen können. Immerhin ist es sicher, dass er den Beginn der Bildung eines wirklichen und echten Chordastranges anzeigt. Bei Lacerta scheint der Strang sich beträchtlich später zu bilden: Die Verknöcherung der Vertebralkörper ist schon weit vorgeschritten, ohne dass man die geringste Spur des Stranges wahrnehmen könnte. Aber zur Zeit des Ausschlüpfens aus dem Ei (Beob. 38 und 39) finden wir in dem Teil des gelatinösen Körpers der Chorda, der intakt bleibt, den Chordastrang sehr gut entwickelt. Man sieht dann, dass er einfach durch eine starke Streckung der Vacuolen in der Längsrichtung der Chorda gegeben ist. Aber ausser dieser passiven Veränderung, die offenbar durch den von den benachbarten Teilen ausgeübten Druck herbeigeführt wird, ist noch eine wichtige aktive Veränderung zu bemerken. Sie besteht in der Änderung

der chemischen Eigenschaften: Die Wände dieser zusammengedrückten Vacuolen reagieren nicht mehr wie das Protoplasma, sondern färben sich wie die Grundsubstanz des Chordaknorpels, indem sie acidophil werden.

Die Tatsache, dass man kurz vor dem Beginn der Verlängerung der Vacuolen, die später zur Bildung des Stranges führt, an derselben Stelle eine Vermehrung der Kerne bemerkt, zeigt an, dass hier eine lebhaftere Tätigkeit des Gewebes vorhanden ist. Für diese verstärkte Tätigkeit haben wir einen anderen Beweis in der Tatsache, dass gerade hier die mehrfach erwähnten Anhäufungen einer Substanz, die sich wie die Chordascheide färbt, reichlich zu finden sind. In dem Masse, wie sich der Chordastrang entwickelt, nimmt auch die Zahl dieser Anhäufungen zu, sowie ihre Tendenz, sich zu Stäbchen zu verschmelzen, die zuweilen eine beträchtliche Länge erreichen (Beob. 26). Die Bildung dieser Stäbchen, die mit grosser Wahrscheinlichkeit denen entsprechen, welche Schauinsland als Ansätze zum Chordastrang deutete, hat nichts mit diesem Strang zu tun: ihre Entwickelung erfolgt unabhängig von demselben, und andererseits existieren sie auch und sind ebenso gut entwickelt bei Gallus, bei welchem man in keinem Entwickelungsstadium ein Gebilde antrifft, welches sich mit dem Chordastrange vergleichen liesse.

Auch bei den Säugetieren ist nichts vorhanden, was sich mit dem Chordastrang vergleichen liesse.

Über den Chordaknorpel und andere Modifikationen des Chordagewebes.

Bei den von mir untersuchten Reptilien erscheint zur Zeit der Verknöcherung der Vertebralkörper immer der sogenannte Chordaknorpel und bildet eine vollständige Scheidewand im centralen Teil der Vertebralkörper in der Höhe, in der sich die

Markhöhlen befinden. Die hauptsächlichsten Erscheinungen, die man während der Bildung des Chordaknorpels beobachtet, sind folgende. Man sieht zuerst eine mehr oder weniger starke Dickenzunahme der protoplasmatischen Trabekeln, welche die Vacuolen voneinander trennen, und im mittleren Teil derselben das Auftreten einer Substanz, die eine beträchtliche Acidophilie und andere Eigentümlichkeiten der knorpeligen Grundsubstanz besitzt. Die Bildung dieser Substanz erfolgt durch einfache Metaplasie des Protoplasmas und beginnt gleichzeitig an mehreren Stellen, regellos in den peripherischen und centralen Teilen der Chorda (Beob. 27). Während die Grundsubstanz des Chordaknorpels in ihrer Entwickelung fortschreitet, und sich an die häutige Scheide der Chorda anheftet, mit der sie bereits ähnliche tinktorielle Eigenschaften besitzt und sich mit ihr vermischt, setzt sich die Vermehrung des Protoplasmas auf Kosten der Vacuolen fort (Beob. 29, 30 und 32); diese letzteren werden nach und nach vollständig durch ein protoplasmatisches Geflecht ersetzt, welches anfangs äusserst zart ist, aber später dichter wird. In der Regel erfolgt die Produktion von Grundsubstanz im Innern des Symplasmas, aus welchem das Chordagewebe besteht, in der Weise, dass sie ein einen Kern und eine Vacuole enthaltendes Stück Protoplasma einhüllt, deshalb ist dieser Prozess völlig gleichbedeutend mit dem, der nach der nunmehr fast allgemein angenommenen Ansicht bei der Bildung des gewöhnlichen Knorpelgewebes aus einem Syncytium mesenchymaler Elemente vor sich geht. Nur eine leichte und nicht wesentliche Komplikation besteht in der Gegenwart der Vacuolen, die während des Prozesses schnell kleiner werden. Hieraus und aus dem, was ich schon bei Gelegenheit der Beobachtung 32 auseinandergesetzt und in Figur 6 dargestellt habe, ergibt sich offenbar die Richtigkeit der diesbezüglichen Beobachtungen und Deutungen Gegenbaurs. Er behauptete, dass die Chordazellen des gelatinösen Körpers die Grundsub-

stanz erzeugen. Und so verhält es sich wirklich, nur, dass man in dem Augenblick, wo sich bei den Reptilien der Chordaknorpel bildet, nicht von Chordazellen sprechen kann, sondern nur von einem chordalen Syncytium, und dass es daher angemessener erscheint, zu sagen, die Grundsubstanz bilde sich durch Umwandlung des Symplasmas an bestimmten Stellen in der Weise, dass daraus die gleichzeitige Bildung von Zelleinheiten erfolge. In der Tat kann man im Chordagewebe der Reptilien erst Zellen unterscheiden, nachdem sich die Grundsubstanz des Chordaknorpels gebildet hat. Wenn wir die Nomenklatur von Mall und von Studnička annehmen, so können wir die Grundsubstanz Ectoplasma, und die Zellen Endoplasma nennen. Abgesehen von dieser geringfügigen Berichtigung der Ausdrucksweise, bedingt durch die verschiedene Art, die Konstitution des gelatinösen Körpers der Chorda aufzufassen, die nach Gegenbaur cellular, nach meinen Untersuchungen syncytial ist, glaube ich die Meinung des genannten Forschers vollauf bestätigen zu können.

Die Möglichkeit, dass bei den Reptilien der Chordaknorpel durch Einwanderung von Knorpelzellen aus dem benachbarten skeletogenen Gewebe sich bilde, kann nicht zugegeben werden wegen der vollkommenen und absoluten Unverletztheit der Chordascheide, die man bei gut fixierten Exemplaren beobachtet[1]). Einen indirekten Beweis für die Nichtexistenz einer

[1]) Als gegenwärtige Arbeit bereits dem Übersetzer zugesandt worden war, erschien eine solche von Georgi (45 b), in welcher Verf. berichtet, dass er in frühzeitigen Entwickelungsperioden die Bildung des Chordaepithels aus mesenchymalen Zellen beobachtet habe, die durch Lücken in der Elastica externa eingewandert waren. Auf Grund dieser Beobachtungen, die er selbst jedoch mit einigem Vorbehalt mitteilt, weist er nach, welche Bedeutung eine Theorie über den mesodermischen Ursprung des Chordaepithels haben kann, um die Entstehung der Chordascheiden und speziell des Chordaknorpels zu erklären. Meine Untersuchungen bei den Amnioten berechtigen mich nicht, die tatsächlichen Feststellungen des Autors zu bestätigen, im Gegenteil ist eine der wichtigsten Schlussfolgerungen, zu denen ich gelangt bin, sogar gerade die, dass man in keinem Entwickelungs-

Einwanderung mesenchymaler Zellen hat man ferner in der Tatsache, dass in der Gegend des Chordaknorpels der Chordastrang fehlt, der dagegen in den benachbarten Portionen der Chorda vorhanden ist, wo die ursprünglichen Eigenschaften des gelatinösen Körpers bewahrt sind. Nach den Autoren, welche die Einwanderung von Knorpelelementen aus dem umliegenden Gewebe annehmen, soll das Chordagewebe von dem sich bildenden Knorpel zusammengedrückt und zu einem Strang reduziert werden.

Auch die erst kürzlich (1910) von Schaffer verfochtene Meinung, dass nur indifferente Elemente der Chorda imstande seien, den Chordaknorpel zu bilden, findet keinerlei Unterstützung. Auch abgesehen von der Erwägung, dass mir bei der Untersuchung einer Reihe von Embryonen in ziemlich nahe beieinander liegenden Entwickelungsstadien eine solche Tatsache schwerlich hätte entgehen können, sind einige positive Feststellungen in Betracht zu ziehen, die sie ausschliessen. Vor allem die, dass die Grundsubstanz bei ihrem ersten Auftreten einfach eine dünne Protoplasmaschicht darstellt, die ihre Reaktionen geändert hat und so angeordnet ist, dass sie eine Spaltung der Wand zwischen zwei Vacuolen herbeiführt. Das bedeutet, dass der Prozess direkt in dem schon vacuolisierten Chordagewebe seinen Anfang nehmen kann. Als weniger erschöpfende Beweise könnte ich noch die äusserst dürftige Entwickelung des Chordaepithels anführen, eine Entwickelung, die nicht merklicher wird, bevor die Verknorpelung beginnt, sowie die Tatsache, dass ich niemals die Gegenwart indifferenter Elemente in dem schon vacuolisierten Chordagewebe habe nachweisen können.

Auch die von Götte und Schauinsland bemerkte Tat-

stadium einen irgendwie wesentlichen Unterschied zwischen dem Chordaepithel und dem eigentlichen Chordagewebe (Urchorda nach der Benennungsweise Georgis) feststellen kann.

sache, dass bei den Reptilien die Bildung des Chordaknorpels vom Chordaepithel ausgeht, war bei den von mir studierten Exemplaren nicht nachweisbar: ich habe nur bemerkt, dass der Prozess an der Peripherie etwas schneller fortschreitet, besonders in bezug auf die Ersetzung der Vacuolen durch Protoplasma.

Beim Huhn habe ich gefunden, dass nicht nur ein vertebraler Abschnitt des Chordagewebes, sondern die ganze Chorda knorpelig wird, sowohl in den vertebralen, wie in den intervertebralen Portionen (Beob. 54 und 57).

Obwohl keine wesentlichen Verschiedenheiten in der Bildung des Chordaknorpels bei Vögeln (Gallus) und Reptilien bestehen, so verdienen doch einige Eigentümlichkeiten hervorgehoben zu werden. Die wichtigste ist die, dass beim Huhn eine starke Vermehrung des syncytialen Protoplasmas auf Kosten der Vacuolen vorliegt und eine ausgesprochene Tendenz, Zelleinheiten zu bilden, ehe die Grundsubstanz erscheint. Die Zellenindividualitäten bilden sich entweder durch perinucleare Verdichtung des syncytialen Protoplasmas, oder durch das Auftreten von Zwischenräumen rings um einen mit einem Kern und zuweilen auch mit einer Vacuole ausgestatteten Protoplasmaabschnitt. Fast gleichzeitig bilden sich jedoch dünne Septa von Grundsubstanz. Während jedoch bei den Reptilien dieses Auftreten gleichzeitig an verschiedenen Punkten des Chordagewebes erfolgt, beginnt es hier (beim Huhn) nur im Zusammenhang mit der Chordascheide, an der Peripherie, und im Zusammenhang mit den aus der Verschmelzung der acidophilen Substanzmassen hervorgegangenen Stäbchen im Centrum. Aber auch hier sind die Septen aus Grundsubstanz als eine einfache Umwandlung des Protoplasmas aufzufassen, wie übrigens auch die häutige Scheide und die axialen Stäbchen, von denen die Septa ausgehen, nur einfache Modifikationen des Protoplasmas sind. Bei dieser Gelegenheit muss

ich bemerken, dass ich gerade beim Huhn den Ursprung der Massen, die durch ihre Vereinigung die axialen Stäbchen bilden, habe beobachten können. Ich verweise in dieser Beziehung den Leser auf die 46. Beobachtung, durch welche nachgewiesen wurde, dass es sich einfach um eine Änderung der tinktoriellen Eigenschaften des Protoplasmas handelt. Diese Massen sind um so dichter, je frühzeitiger sie sich bilden: manchmal unterscheiden sie sich noch eben durch ihre grössere Dichtigkeit inmitten der neugebildeten Grundsubstanz des Chordaknorpels, der sich in derselben Weise färbt. In den Intervertebralgegenden schreitet der Verknorpelungsprozess im Verhältnis zu dem engeren Raum, in dem er sich wegen der an dieser Stelle vorhandenen Einschnürung der Chorda abspielen muss, schneller fort. Das Verschwinden der Vacuolen ist hier schnell und vollständig, wogegen es in den Vertebralkörpern, wo dem Chordagewebe ein grösserer Raum zur Verfügung steht, niemals vollständig ist. Ferner tritt in den Intervertebralgebieten, wo die Chorda durch das sogenannte Ligamentum suspensorium nach Jäger hindurchtritt, im Augenblick des Ausschlüpfens aus dem Ei (Beob. 56 und 57) eine besondere Veränderung der Grundsubstanz des Chordaknorpels ein, wodurch sie faserig wird mit längsgerichteten Fasern, während die Zellen degenerative Eigenschaften annehmen. Bei den Säugetieren stellen sich Erscheinungen ein, die bis zu einem gewissen Punkt mit der Umwandlung in Knorpel vergleichbar sind; doch treten sie nicht konstant, in jedem Falle in beschränktem Masse und erst in späteren Entwickelungsstadien auf.

Bei vielen Säugetieren findet man dagegen andere eingreifende Veränderungen des gelatinösen Körpers. Eine Veränderung, die man bei verschiedenen von mir untersuchten Säugetierspecies antrifft, besteht in der Zerstückelung des Chordagewebes, welches in grösserer oder geringerer, aber immer beträchtlicher Menge in den intervertebralen Auswei-

tungen bestehen bleibt. Man beobachtet sie beim Kalb (Beob. 68 u. ff.), beim Schaf (Beob. 85), beim Kaninchen (Beob. 86), beim Meerschweinchen (Beob. 90) und beim Menschen (Beob. 109); sie fehlt jedoch, soviel aus meinen Beobactungen hervorgeht, bei der Maus, dem Myoxus, der Katze, dem Igel. Sie ist durch die Tatsache bedingt, dass sich in der anfangs einheitlichen Chordamasse, welche die intervertebrale Erweiterung ausmacht, ausser den gewöhnlichen charakteristischen Vacuolen andere grössere Höhlungen bilden, die bei ihrem Wachstum sich schliesslich nach aussen öffnen und die einheitliche Masse des Chordagewebes in eine Anzahl kleinerer Massen von den verschiedenartigsten Formen zerteilen. Je nach dem Entwickelungsgrade, und vielleicht auch dem Individuum, kann man, oder auch nicht, eine Hauptmasse und kleinere, rings um die erstere angeordnete Nebenmassen unterscheiden.

Gleichzeitig mit dieser Erscheinung, oder wenig später, bemerkt man bei den eben erwähnten Säugetieren eine andere: Das Protoplasma nimmt an Volumen und Dichtigkeit zu, zum Nachteil der Vacuolen, die kleiner werden oder auch verschwinden. Dies tritt jedoch gewöhnlich nur hier und da in einigen der kleineren Fragmente des Chordagewebes ein, oder an einigen, meist peripherisch gelegenen Stellen der grösseren Fragmente. Die Erscheinung ist meistens von der Individualisierung von Zellen im Innern des Chordasymplasmas begleitet.

Die Zellen bilden sich aus dem Symplasma auf zweierlei Art: entweder erscheinen dünne, lamellenartige Verdickungen desselben, die so angeordnet sind, dass sie Zellräume abgrenzen (Fig. 13, Beob. 77 beim Kalb); oder sie bilden sich durch Verdichtung des Symplasma um die Kerne und Verdünnung an den Grenzen zwischen den neuen Zellen (Fig. 15, Beob. 107 beim Menschen). Diese beiden Bildungsarten können gleichzeitig nebeneinander vorkommen. Das, was die Erscheinung der Zellenindividualisierung in der Chorda der Säugetiere

von der entsprechenden Erscheinung in der Chorda der anderen Amnioten unterscheidet, besteht darin, dass bei ersteren die Individualisierung in der Weise vor sich geht, dass aus der neuen Zelle die Vacuolen ausgeschlossen bleiben.

Gleichzeitig kann man, besonders beim Ochsen und beim Menschen, beobachten, dass Chordazellen sich isolieren und in der Chordahöhle der Zwischenwirbelscheibe frei werden, oder, und zwar häufiger, in die Grundsubstanz der Zwischenwirbelscheibe übertreten. Hier nehmen sie infolge der Art ihrer Einnistung in die Grundsubstanz das Aussehen von Knorpelzellen an. Indessen kann man trotz dieses Aussehens nicht von einer Verknorpelung der Chordazellen sprechen, denn hier ist die Grundsubstanz, die den hauptsächlichsten Charakter der Verknorpelung ausmacht, von einem anderen Gewebe nur geborgt.

Dem Verknorpelungsprozess der Chorda, wie wir ihn bei Reptilien und Vögeln gesehen haben, ist eher vergleichbar das, was wir beim Ochsenfötus von 495 mm (Beob. 83) gesehen haben. Hier konnten wir die direkte Umwandlung des Chordagewebes in Blöcke einer Substanz beobachten, die der Knorpelgrundsubstanz sehr ähnlich ist. Der wesentliche Unterschied zwischen diesem Chordaknorpel, wenn wir ihn so nennen wollen, und dem bei den Reptilien und den Vögeln besteht: 1. darin, dass er durch die Umwandlung nicht eines intercellular werdenden Teiles des Protoplasmas, sondern einer ganzen Strecke des Chordagewebes, Kerne einbegriffen, besteht; 2. darin, dass er sich nicht bildet, wenn das Chordagewebe in voller Tätigkeit ist (im Chordaknorpel des Huhns finden sich zahlreiche Caryokinesen), sondern wenn das Gewebe anfängt, deutliche Anzeichen von Entartung aufzuweisen.

Wenn wir das, was ich soeben über die besonderen Veränderungen des Chordagewebes bei den Säugetieren gesagt

habe, mit dem vergleichen, was ich in dieser Hinsicht in den historischen Notizen referiert habe, so sehen wir, dass der allzu nahe Vergleich, den viele Autoren zwischen den Chordazellen der Säugetiere und den Knorpelzellen aufstellen wollten, etwas übertrieben ist. Ein Chordaknorpel im engsten Sinne des Wortes, wenn er überhaupt existiert, findet sich nur bei einigen Säugetieren (beim Hund nach Williams), sicher nicht bei allen. Wenn übrigens dieser Berührungspunkt mit den beiden niederen Klassen der Amnioten auch fehlt, so haben wir einen anderen, nicht minder wichtigen, in der Tendenz zur Isolierung individualisierter Zellen im Chordasyncytium, die wir bei den Säugetieren wie bei den Vögeln beobachten.

Über die Art des Verschwindens der Chorda dorsalis.

Unter den Reptilien habe ich nur bei Lacerta einige der Rückbildungserscheinungen der Chorda dorsalis, die ihrem Verschwinden vorhergehen, verfolgen können. Zur Zeit des Ausschlüpfens aus dem Ei (Beob. 38 und 39) nimmt das zum Teil in Knorpel umgewandelte Chordagewebe eine grosse Höhlung des Wirbelkörpers ein und hat noch vitale Eigenschaften; in den intervertebralen Einschnürungen dagegen ist es in einen schmalen Spalt eingezwängt und weitgehend verändert. Beim Übergang aus der Vertebralhöhle zum intervertebralen Spalt sieht man, wie die Wände der Vacuolen zusammenfallen und zerschmelzen, in der Gegend des Spaltes ist das Chordagewebe auf eine dichte homogene Anhäufung von Protoplasma von käsigem Aussehen reduziert mit der Tendenz, sich in mit pyknotischen Kernen durchsetzte Schollen zu zerteilen. Die Chordascheide bleibt bestehen; besonders gut erscheint bei starker Vergrösserung die, wahrscheinlich elastische, Lamelle, welche in den weniger vorgeschrittenen Stadien den Teil chordalen Ursprungs von demjenigen skeletogenen Ur-

sprungs trennt. Infolge des beschränkten Raumes ist sie in charakteristischer Weise gefältelt und besteht beim ausgewachsenen Tier, wenn jede andere Spur des Chordagewebes verschwunden ist, allein weiter inmitten des Gelenkknorpels der Wirbelkörperenden.

Das Verschwinden des vertebralen Teiles der Chorda habe ich nicht verfolgen können. Was den intervertebralen Teil anbelangt, so ist bei der jungen Lacerta (Beob. 40), auf die sich Fig. 7 bezieht, alles, was im Innern der gefältelten Lamelle liegt (e, e), in eine mit der umgebenden Knorpelgrundsubstanz indentische Substanz umgewandelt, und die Lamella selbst bildet nicht mehr einen geschlossenen Ring, sondern ist unterbrochen.

Bei den Vögeln, wenigstens beim Huhn, verschwindet die Chorda dorsalis frühzeitiger, und ich konnte den Vorgang deshalb bequem verfolgen. Es ist schon erwähnt worden, dass zur Zeit der Verknöcherung der Vertebralkörper das Chordagewebe knorpelartig wird, sowohl in der Gegend der Vertebralkörper selbst, als in der Gegend der intervertebralen Gebilde. Beim Fortschreiten des Verknöcherungsprozesses wird auch die Knorpelhülle von demselben ergriffen, die bekanntlich die Chorda eine gewisse Zeit lang in unverändertem Zustand umgibt. Es bilden sich so Unterbrechungen in dieser knorpeligen Hülle und in der Chordascheide und es kommen Elemente des Marks in direkte Berührung mit dem Chordaknorpel (Beob. 54). Während der perichordale Knorpel und die Chordascheide durch Knochenlamellen ersetzt werden, nisten sich grosse mehrkernige Elemente, Osteoklasten vergleichbar und identisch mit denjenigen, welche die Bildung der ersten Markhöhlen des Vertebralkörpers herbeiführen, in den Chordaknorpel ein und zerstören ihn. Die Zerstörung schreitet schnell fort, die Stelle des zerstörten Chordagewebes wird von Knochenmark eingenommen welches bald die gewöhnlichen Eigenschaften des

roten Marks annimmt. Die Schnelligkeit, mit der dieser Prozess vor sich geht, ist so gross, dass man die Chorda auch an den Enden des Vertebralkörpers durch Mark ersetzt findet, wo auf der Aussenseite noch unverändertes Knorpelgewebe vorhanden ist. Gleichzeitig wird die Chordascheide von innen in eine sehr regelmässige Knochenlamelle verwandelt und man bekommt das sonderbare Bild, welches in Fig. 12 dargestellt ist und auch schon von Koelliker bei den Bussarts bemerkt wurde

In dem Ligamentum suspensorium der Wirbel des kaum aus dem Ei geschlüpften Kükens existiert das Chordagewebe noch und hat das Aussehen eines Knorpels mit faseriger Grundsubstanz, doch zeigen die Zellen Entartungserscheinungen.

Die Chorda der Vögel verschwindet also zuerst in den vertebralen Teilen oder verschwindet durch einen Prozess gleich dem, durch welchen der Knorpel des Vertebralkörpers während der Bildung der ersten Markhöhlen verschwindet. So wie in den ersten Markhöhlen der endochondralen Verknöcherung inmitten des Marks Knorpelzellen zurückbleiben, so bleiben hier kleine Fetzen des Chordaknorpels zurück, die bald Entartungsprozessen unterliegen. Es muss jedoch bemerkt werden, dass in dem Zeitpunkt, in dem das Mark in den Chordaknorpel eindringt, dieser letztere noch deutliche Charaktere der Lebensfähigkeit besitzt.

Für die Säugetiere ist die Tatsache charakteristisch, dass der vertebrale Teil schnell und bei allen in derselben Weise verschwindet. Nach der Ansicht einiger Autoren (Löwe, Koelliker, Bardeen, Williams) wird die Chorda in die Zwischenwirbelscheiben durch den von den Vertebralkörpern ausgeübten Druck zurückgedrängt, wenn diese letzteren sich verknorpeln. Aber das hat nur den Wert einer Hypothese gegenüber zwei Tatsachen: 1. im Anfang hat die Chorda, wie bei den übrigen Vertebraten, in ihrem ganzen Verlauf ein gleich-

förmiges Kaliber; 2. in dem Zeitpunkt, in dem die vertebralen Erweiterungen entstehen, findet man eine so grosse Zahl von Caryokinesen (im Mittel eine auf je zehn Kerne, Beob. 92), dass sie zur Erklärung der Gewebsvermehrung an dieser Stelle und der Entstehung der Ausweitungen ausreichen.

Der Teil des Chordagewebes, welcher in den Wirbelkörpern übrig bleibt, zerfällt in Stücke und entartet, während die Chordascheide skeletogenen Ursprungs in die freigelassenen Räume eindringt und die Reste der Chorda einhüllt. Wenn diese verschwunden sind, füllt sie allein den Chordakanal aus, wobei sie sich immer mehr mit der Knorpelgrundsubstanz der Vertebralkörper vermischt, aber lange Zeit frei von Zellen bleibt. Kleine Unterschiede in der Schnelligkeit des Prozesses kann man von Species zu Species oder auch von Individuum zu Individuum beobachten, und besonders auch in der Art, wie sich die Chordascheide skeletogenen Ursprungs hinsichtlich der Verknöcherung verhält. Sehr häufig verknöchert diese Scheide später, obwohl sie in allen den anderen knorpeligen Trabekeln ähnlich ist (Ochse, Beob. 73; Schaf, Beob. 85).

Was die zum Verschwinden des Chordagewebes in den Vertebralgebieten führenden Prozesse anbelangt, so bestehen sie in der Zerstückelung und degenerativen Umwandlung des Protoplasmas und der Kerne. Ich verweise in dieser Beziehung auf das, was ich bei Gelegenheit der Beobachtung 93 bei Mus musculus und der Beobachtung 103 beim Menschen beschrieben habe. Die Vacuolen verschwinden, das Protoplasma wird homogen, die Kerne werden pyknotisch und zerfallen, wie das Protoplasma, in kleine Stücke. Es verdient Beachtung, dass wir als letztes Entartungsprodukt des Protoplasmas eine Substanz finden, die sich nahezu wie die die Wand des Chordakanals bildende Scheide färbt.

Die Tatsache, dass sich beim Fortschreiten der Entwickelung im Vertebralkörper der Säugetiere an Stelle der Chorda

eine Trabekel aus Grundsubstanz befindet, ähnlich der knorpeligen, ohne Zellen und längsgestreift, ist seit langer Zeit bekannt. Hinsichtlich der Degeneration des Chordagewebes bestätigen meine Befunde vollauf diejenigen Williams. Bekanntlich beschrieben Koelliker und Salvi die Bildung eines echten Chordaknorpels im Vertebralkörper des Schafs. Tatsächlich haben nicht nur beim Schaf, sondern bei allen Säugetieren, die kleinen Chordagewebsfragmente, welche in die Grundsubstanz eingekapselt sind, aus der die von mir so benannte Scheide skeletogenen Ursprungs besteht, wirklich das Aussehen von Knorpelelementen. Diese Ähnlichkeit tritt um so mehr hervor, wenn die Fragmente klein und zahlreich sind und wenn jedes derselben nur einen oder zwei mehr oder weniger entartete Kerne enthält. Ist aber dieser Chordaknorpel, wenn wir ihn so nennen wollen, mit jenem der Reptilien und der Vögel vergleichbar? Um einen solchen Vergleich aufstellen zu können, müsste die Grundsubstanz ein Produkt des Chordagewebes selbst sein: Das ist das einzige Kennzeichen welches uns berechtigen würde, von einem echten Chordaknorpel zu sprechen. Bei den Säugetieren leitet sich die zwischen den Chordagewebsfragmenten befindliche Grundsubstanz zum grössten Teil von einem fremden Gewebe ab; man kann daher nicht von einem Chordaknorpel sprechen, wenn man diesem Namen dieselbe Bedeutung beilegen will, die er bei Reptilien und Vögeln hat. An die Fähigkeit des Chordagewebes, eine Art Grundsubstanz zu bilden, erinnert bei den Säugetieren höchstens die Tatsache, dass die Entartungsprodukte des Protoplasmas nicht nur zerschmelzen, sondern auch infolge ihrer tinktoriellen Eigenschaften mit der Grundsubstanz, in die sie eingebettet sind, verwechselt werden können.

Was den intervertebralen Teil des Chordagewebes angeht, so habe ich deutliche Rückbildungsprozesse nur bei den Säugetieren mit bindegewebigem Nucleus pulposus auffinden können,

nicht bei denen mit knorpeligem Nucleus pulposus. Als erstes Zeichen der Rückbildung des intervertebralen Teiles der Chorda können wir es betrachten, dass die Grenzen der Höhlung, die zur Aufnahme der Chorda bestimmt ist, weniger deutlich werden, und vor allem, dass sich Fragmente des Chordagewebes in die Grundsubstanz des Gewebes der Zwischenwirbelscheibe einnisten. Unter den von mir untersuchten Säugetieren tritt diese Erscheinung am schnellsten und deutlichsten beim Schaf ein. Auch beim Menschen ist sie festzustellen. Die Chordagewebsfragmente treten aus der Haupthöhle heraus und schieben sich zwischen die Bündel der Scheide skeletogenen Ursprungs. Nachdem sie mehr oder weniger in das umgebende Bindegewebe der Scheibe eingedrungen sind, werden sie entweder von den Fasern des Bindegewebes selbst eingekapselt, und man hat dann die schon von den älteren Autoren beschriebenen Nebenhöhlen der Chorda, oder sie bleiben frei in der Grundsubstanz, eingehüllt, oder auch nicht, von einer häutigen Scheide. Weil gleichzeitig die Individualisierung von Zellen im syncytialen Chordagewebe eintritt, so können Chordazellen im Innern der Grundsubstanz der Scheibe sich frei machen. Über diesen Punkt hinaus ist es schwer, das Schicksal der genannten Zellen festzustellen. Bei anderer Gelegenheit habe ich nachgewiesen, dass viele derselben, wenigstens beim Menschen, dazu beitragen, die Grundsubstanz, welche den Chordakanal nach dem Verschwinden der Chorda ausfüllt, mit Zellen zu bevölkern. Sehr bald jedoch werden die Eigenschaften der Chordazellen denen der Nachbarzellen so ähnlich, dass es unmöglich wird, sie zu unterscheiden. Das bestätigt die Beobachtung Carliers beim Schaf. Man könnte der Erscheinung den Namen geben: Assimilierung der Chorda dorsalis, insofern als die Chordaelemente sich denen anderer Gewebe assimilieren, wenn diese Benennung nicht schon von Lebouc q in Gebrauch genommen wäre, um die Erscheinung der gleichzeitigen und gleich-

artigen Vacuolisierung des Chordagewebes und des umliegenden Gewebes der Scheibe zu bezeichnen, eine Erscheinung übrigens, die ich niemals habe beobachten können.

Degenerative Tatsachen des Chordagewebes in den intervertebralen Ausweitungen habe ich bei einem Kinde von fünf Jahren beobachten können (Beob. 114). Das Protoplasma wird homogen und zerfällt zu käsigen Klumpen, die Kerne werden pyknotisch und fragmentieren sich. Auch beim Kalb habe ich deutliche Entartungszeichen des in den Zwischenwirbelscheiben enthaltenen Chordagewebes beobachtet und schon im vorigen Paragraphen bei Besprechung des Chordaknorpels darauf hingewiesen.

Wie ich schon bei den Anamnien zur Vervollständigung des Gesagten getan habe, fasse ich hier in Fig. B die hauptsächlichen Entwickelungsstadien der Chorda dorsalis bei den Amnioten graphisch und schematisch zusammen. Bei 1 sehen wir das Geldrollenstadium. Man unterscheidet die untereinander anastomosierten Elemente mit dichterem Protoplasma. Bei 2 das Vacuolisierungsstadium. Die regelmässige Anordnung der Kerne am Umfang fehlt und es verschwinden die Zellgrenzen. Bei 3 das syncytiale Stadium: A bei Reptilien und Vögeln (man beachte das Vorhandensein der axialen Massen acidrophiler Substanz), B bei den Säugetieren. Bei 4 das Stadium der Zellenindividuailsierung und der hauptsächlichen Modifikationen des Chordagewebes: A bei den Reptilien (man beachte bei α den gelatinösen Körper, der noch die syncytiale Struktur bewahrt, bei β die Bildung des Chordastranges, bei γ die Bildung des Chordaknorpels und die darauffolgende Zellenindividualisierung), B bei den Vögeln (man beachte bei α die Individualisierung von Zellen, bei β die Bildung von Grundsubstanz in Beziehung zur Chordascheide und zu den axialen acidophilen, zu Stäbchen verschmolzenen Massen, bei γ die Bildung des

Chordaknorpels), C bei den Säugetieren mit knorpeligem Nucleus pulposus (bei α ist das Chordagewebe vor der Individuali-

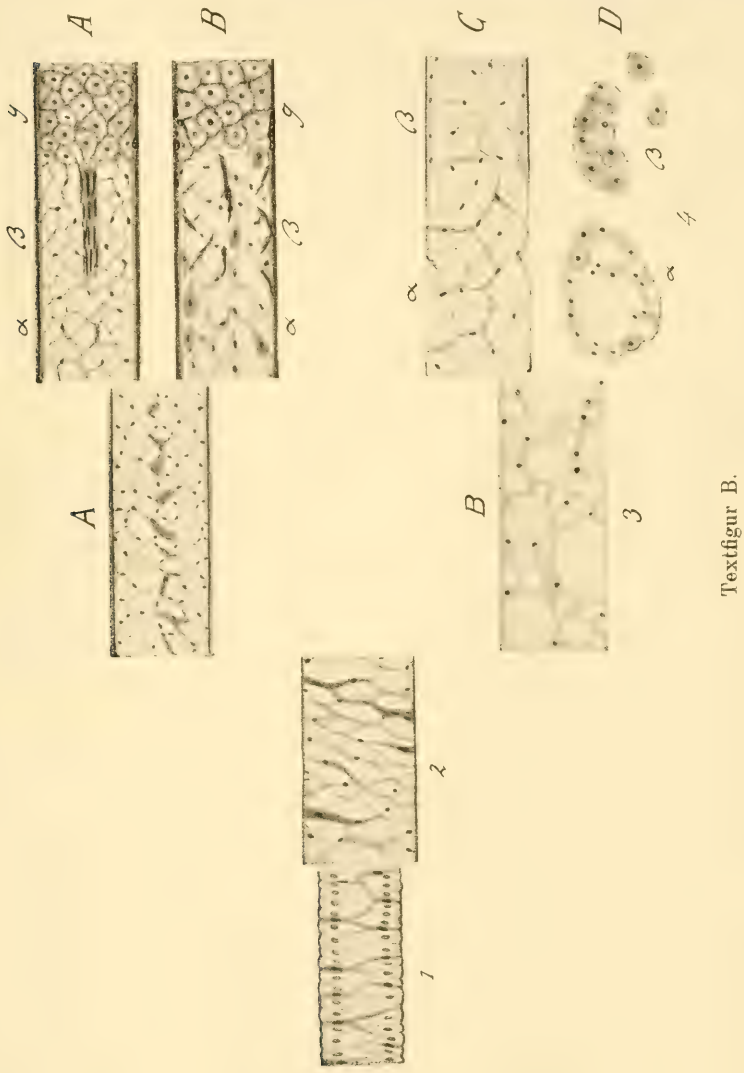

Textfigur B.

sierung von Zellen aus dem Syncytium dargestellt; bei β nach der Individualisierung von Zellen. Man vergleiche diese mit Fig. A, S. 367). D bei den Säugetieren mit bindegewebigem

Nucleus pulposus (bei α bemerkt man die teilweise Individualisierung von Zellen inmitten der Hauptmassen des fragmentierten Chordagewebes, bei β die Individualisierung von Zellen in kleinen sekundären Massen und die Bildung einer sekundären Cuticula, bei γ isolierte Chordazellen, dazu bestimmt, sich in dem Bindegewebe der Zwischenwirbelscheibe auszubreiten).

Allgemeine Betrachtungen und Schlussfolgerungen.

Da ich schon an anderer Stelle die Betrachtungen auseinandergesetzt habe, die sich speziell auf die Chorda der von mir untersuchten Anamnien und der Amnioten beziehen, so beschränke ich mich hier darauf, als Schlussfolgeurng aus meinen Untersuchungen einige allgemeine Betrachtungen über die Chorda dorsalis der Wirbeltiere im allgemeinen anzuschliessen, ausgenommen Amphioxus, bei dem sie ein besonderes Verhalten zeigt.

I. Da ich durch meine Untersuchungen bei den niederen Amnioten die Existenz einer geldrollenartigen Anordnung der Chordazellen in den Stadien, in welchen die Chorda noch nicht vacuolisiert ist, nachgewiesen habe, und Williams feststellen konnte, dass auch bei den Säugetieren eine solche Anordnung vorliegt, so sind wir zu der Annahme berechtigt, dass das sogenannte Geldrollenstadium (nach Goette, Amphioxusstadium nach Klaatsch) charakteristisch für die noch nicht vacuolisierte Chorda aller Wirbeltiere, von den untersten bis zu den höchsten Klassen, ist. Diese bei der ganzen Reihe der Wirbeltiere gleichmässige Anordnung kann offenbar nicht ohne Grund sein; deshalb ist meines Erachtens auch für die Am-

nioten die von Boeke auf Grund seiner Untersuchungen über die Mureniden aufgestellte Hypothese nicht zu verwerfen, dass in der Chorda während dieses Stadiums ein centriertes System von Spannungen existiert, welches einerseits im Organ jede Modifizierung verhindert (von Henneguy für alle Anamnien bestätigter Fehler der Caryokinese in der Periode, die der Vacuolisierung vorausgeht), und andererseits dem Organ eine grössere Widerstandsfähigkeit verleiht, welche seine Funktion als axiales Skeletorgan unterstützt. In der Periode, wo die Vacuolisierung gerade beginnt, habe ich noch deutliche Spuren jener Erscheinungen finden können, die Boeke als einen nachweisbaren Ausdruck des centrierten Systems von Spannungen betrachtet. Es sei die regelmässige peripherische Anordnung der Kerne erwähnt: in den Längsschnitten von Hühnerembryonenchorda (Beob. 41) habe ich die Kerne in zwei parallelen Reihen an der Peripherie der Chorda angeordnet gefunden, ähnlich der Anordnung, die man in Boekes Figuren beobachtet. Dagegen habe ich die regelmässige Anordnung der Centrosomen auf der axialen Linie der Chorda nicht sehen können; ein indirekter Beweis dafür, dass auch diese Anordnung beim Huhn besteht, liefert aber die Tatsache, dass während der Caryokinese, in dem Augenblick, wo die Vacuolisierung beginnt, die Kerne derart angeordnet sind, dass die beiden Attraktionssphären sich auf einer zur Achse der Chorda senkrechten Linie befinden (Beob. 21). Ausserdem findet man die ebenfalls senkrecht zur Chordaachse angeordneten Plasmafibrillen welche Boeke als im Protoplasma die Richtung der Spannungen angebend, beschreibt, auch bei den Amnioten, wo sie eine der strukturellen Charakteristika darstellen, und auch nach begonnener Vacuolisierung lange fortbestehen.

II. Ich habe bereits die Anwesenheit besonderer cellulärer Elemente mit verdichtetem Protoplasma eingehend besprochen, welche in der

Dorsalchorda sichtbar sind, solange die Vacuolisierung noch nicht zu sehr vorgeschritten ist. Diese Elemente habe ich bei den Reptilien und den Vögeln, Schauinsland bei den Holocephalen beobachtet. Es wäre interessant, festzustellen, ob sie bei der ganzen Reihe der Wirbeltiere konstant vorkommen. Bei den Vögeln treten sie so deutlich und charakteristisch auf, dass sie dem Blicke des Beobachters nicht entgehen können. Bei den Reptilien sind sie weniger deutlich sichtbar; die Kerne treten deutlich hervor, weniger das Protoplasma, weil die Ausläufer und Anastomosen desselben weniger zahlreich sind. Nach Schauinslands Angaben scheint es sich bei den Holocephalen ebenso zu verhalten. Bei den Amphibien konnte ich die genannten Elemente nicht nachweisen; ich muss aber daran erinnern, dass hier die enorme Menge von albuminoiden Granulationen und von Pigment die Beobachtung nicht wenig stört.

Bei dem heutigen Stande der Kenntnisse können wir nur sagen, dass diese besonderen Elemente bei den Anamnien wenig entwickelt und vielleicht inkonstant sind; ihre Entwickelung nimmt bei den Reptilien und noch mehr bei den Vögeln zu; es bliebe noch übrig, festzustellen, ob sie bei den Säugetieren existieren. Ich habe bereits gesagt, dass ihr Aussehen den Gedanken nahelegt, dass ihnen eine Stützfunktion gegenüber den übrigen gewöhnlichen Elementen des Chordagewebes zukommt, deren Schicksal sie während des Vacuolisierungsprozesses teilen. Ich möchte vor allem betonen, dass die genannten Elemente im Laufe der Vacuolisierung verschwinden, und zwar um die Vermutung zu beseitigen, dass sie eine Rolle bei der Bildung des Chordaknorpels spielen, was man besonders auf Grund der Behauptung einiger Autoren vielleicht vermuten könnte, dass der Chordaknorpel aus indifferenten Elementen entsteht, die unter den gewöhnlichen vacuolisierten Chordaelementen zurückgeblieben sind.

III. In bezug auf den Vakuolisierungsprozess, der die charakteristische Erscheinung bei der Chorda der Wirbeltiere (mit Ausnahme des Amphioxus) darstellt, muss ich sagen, dass ich aus meinen Untersuchungen über die Anuren und über die niederen Amnioten die Überzeugung gewonnen habe, dass die Entstehung der ersten Vacuolen von dem Verschwinden der Zellengrenzen begleitet ist. Aus der Literatur geht trotz der Verschiedenheit der Meinungen der Autoren indirekt hervor, dass die eben erwähnte Erscheinung eine allgemeine sein muss; dies ist durch die Tatsache bewiesen, dass man bis jetzt für keine Art von Wirbeltieren mit Sicherheit hat sagen können, ob die Vacuolen ausschliesslich intra- oder intercellulären Ursprungs sind oder zu gleicher Zeit intra- und intercellulären Ursprungs. Meine Untersuchungen bestätigen einerseits die von Goette bei den Anamnien gemachte Beobachtung, und andererseits die von Williams bei den Säugetieren nachgewiesene Tatsache, dass eine Vacuole mit ihren Wänden nicht einer Zelle (Goette) entspricht, oder, in anderen Worten, dass das Chordagewebe sich infolge der Vacuolisierung in ein Syncytium umwandelt (Williams), und berechtigen mich somit dazu, diese Behauptung auf alle Wirbeltiere auszudehnen. Nach vollzogener Vacuolisierung ist das Chordagewebe ein Syncytium.

IV. Das Verschwinden der Zellengrenzen schreitet sehr rasch vom Centrum nach der Peripherie vor, und dehnt sich über die ganze Dicke der Chorda aus. Die Bildung der Vacuolen erfolgt ebenfalls sehr rasch, aber nicht in demselben Grade bei allen Wirbeltieren. Bei den niederen Wirbeltieren verschont die Vacuolisierung eine Protoplasmaschicht an der Peripherie des Organs. Diese vor der Vacuolisierung verschonte Randschicht wird bei den höheren Wirbeltieren immer dünner, so dass sie bei den Reptilien und Vögeln äusserst dünn und nicht kontinuierlich ist und bei den Säugetieren nicht als eine kon-

stante Erscheinung betrachtet werden kann. Infolgedessen kann man, ungeachtet einiger seltener Ausnahmen, d. h. einzelner Säugetiere (Erinaceus, Beob. 102), bei denen man ein ziemlich stark entwickeltes Epithel findet, stets folgende Regel als geltend betrachten: „Die Entwickelung und die funktionelle Bedeutung des Chordaepithels nehmen von den niederen Anamnien zu den höheren Amnioten fortschreitend ab.“ Gleichzeitig mit der Abnahme der Entwickelung des Chordaepithels beobachtet man, zu den höheren Wirbeltieren aufsteigend, im Centrum des Organs eine progressive Abnahme der Ausdehnung der Vacuolen, so dass die Protoplasmatrabekeln zwischen einer Vacuole und der benachbarten die grösste Dicke bei den Säugetieren aufweisen.

Das Chordaepithel hat bei den Wirbeltieren, bei denen es gut entwickelt ist, den Zweck, für das Wachstum des gelatinösen Körpers der Chorda zu sorgen, ja es scheint sogar der Sitz der Kernvermehrung zu sein (Bergfeldt). Da dieses Epithel zuletzt die einzige einigermassen dicke Protoplasmaschicht im ganzen Organ darstellt und sich, indem es an der Peripherie und somit in geringerer Entfernung von den Gefässen als der gelatinöse Körper liegt, unter günstigeren Ernährungsbedingungen befindet, so nimmt es dank der Ernährung an Masse zu und liefert das Material zur Bildung neuer Alveolen, welche durch Apposition zu den bereits existierenden Alveolen des gelatinösen Körpers hinzutreten.

Bei den Amnioten, besonders bei den Vögeln und den Säugetieren, sind die Funktionen des Chordaepithels nicht mehr ausschliesslich in diesem lokalisiert, sondern werden von der ganzen Chorda aufgenommen. Das geht aus folgenden Tatsachen deutlich hervor:

a) das Vorkommen von unregelmässig in der ganzen Dicke der Chordazelle verstreuten Caryokinesen;

b) die bei den einzelnen Individuen einer und derselben Art wechselnde Dicke der Protoplasmatrabekeln zwischen einer Vacuole und der benachbarten;

c) die Bildung neuer Vacuolen im Gefüge der Trabekeln des gelatinösen Körpers der Chorda.

V. Übrigens sind das Chordaepithel und das Corpus gelatinosum nur im Aussehen, infolge der Anwesenheit der Vacuolen in letzterem, so sehr voneinander verschieden; in Wirklichkeit aber, d. h. im wesentlichen, haben die beiden Gebilde eine grosse Zahl gemeinsamer Eigenschaften. So sind beide imstande, besondere Stoffe (Scheide, Grundsubstanz in verschiedenen Formen) zu erzeugen, und besonders wandeln beide in einer gewissen Entwickelungsperiode ihre syncytiale Struktur in eine celluläre um. Die Zweiteilung der intervacuolären Scheidewand, infolge deren jede Vacuole eine eigene Wand bekommt, welcher ein Kern anliegt, so dass die Wand, der Kern und die Vacuole zusammen eine Zelle bilden (Fig. 1), stellt eine Erscheinung dar, die man ganz gut mit der Individualisierung von Zellen im Chordaepithel der Anuren (Fig. 3) und in den dicken Protoplasmatrabekeln des gelatinösen Körpers der Chorda beim Menschen (Fig. 15) vergleichen kann.

Es handelt sich stets um eine und dieselbe Erscheinung: der Unterschied liegt nur in dem Fehlen der Vacuolen in den beiden letzteren Fällen. Bei der Chorda des Huhnes haben wir (Fig. 10) eine Übergangsform zwischen der Art und Weise, in der die Zellenindividualisierung bei den niederen Wirbeltieren erfolgt, und derjenigen, in der sie bei den Säugetieren stattfindet.

Williams hat für die Säugetiere folgendes Gesetz aufgestellt: das Chordagewebe ist zuerst cellulär, dann syncytial bindegewebsähnlich, und dann wieder cellulär, und zwar dem Knorpelgewebe

sehr ähnlich. Wenn wir dieses Gesetz auf seine Essenz reduzieren und sagen, dass das Chordagewebe zuerst zellig, dann syncytial und dann wieder zellig ist, so können wir es auf alle Wirbeltiere ausdehnen. Somit finden wir eine Analogie zwischen dem Chordagewebe und einer Anzahl anderer Gewebe, die bei ihrer Evolution ein syncytiales Stadium durchmachen, wie es bei allen konjunktivalen Geweben (Mall [146], Retterer [149—152], Studnička [155], Schaffer [153-154], Bruni [142—143], Merkel [148]) und bei einigen Geweben wahrscheinlich oder sicher epithelialen Ursprungs, wie dem Zahnpulpagewebe (Masur [147]) und der Neuroglia (Hardesty [145], Bonome [141], Civalleri [144]) der Fall ist.

Aus Analogie mit den genannten anderen Geweben müssen wir annehmen, dass die endgültige Zellenindividualisierung darauf hinweist, dass das Gewebe die letzte Phase seiner Entwickelung vollzogen und die höchste, resp. vollendetste Anordnung erreicht hat.

Und hier ist zu bemerken, dass in dem Masse, wie man jeden höheren Wirbeltieren aufsteigt, d. h. in dem Masse, wie die Chorda an Bedeutung verliert, die Zellenindividualisierung immer später eintritt und sogar unvollkommen bleiben kann. So ist beispielsweise beim Frosch diese Erscheinung bereits vor dem Beginn der Verknöcherung der Wirbelkörper (Beob. 9) sehr vorgeschritten, während beim Igel — dem einzigen unter den von mir untersuchten Wirbeltieren, bei dem die Chorda ein Aussehen hat, welches man mit dem der Anamnien vergleichen könnte — die Individualisierung von Zellen im Syncytium acht Tage nach der Geburt kaum begonnen hat (Beob. 102). Bei anderen Säugetieren, Mensch mitbegriffen, sehen wir, dass das Chordagewebe an vielen Stellen entartet und verschwindet, ohne dass eine Zellenindividualisierung eingetreten ist. Diese Tatsache weist noch mehr als die geringere Ent-

wickelung der Vacuolen darauf hin, dass die Evolution der Dorsalchorda bei den Säugetieren früher aufhört.

VI. Ebenso wie das Chordaepithel nimmt auch die cuticuläre Chordascheide (nach der Bergfeldtschen Nomenklatur) in dem Masse, wie man von den niederen zu den höheren Wirbeltieren aufsteigt, an Bedeutung ab; ich habe jedoch feststellen können, dass in dem Masse, wie die Scheide chordalen Ursprungs an Bedeutung verliert, eine andere, von der skeletogenen Schicht gelieferte Hülle der Chorda sich stärker entwickelt. Trotz der grössten Dickenabnahme der cuticulären Scheide, welche beim Übergang von den Amphibien zu den Reptilien plötzlich eintritt, beobachtet man sowohl bei den Reptilien, wie bei den Vögeln nicht nur deutliche Spuren einer Teilung der cuticulären Scheide in eine primäre und eine sekundäre Cuticula (immer nach der Bergfeldtschen Nomenklatur), sondern man beobachtet in einer bestimmten Entwickelungsperiode eine zwischen der primären Cuticula und der Scheide skeletogenen Ursprungs gelegene äussere Grenzmembran von elastischer Natur, welche wahrscheinlich durch Umwandlung des peripheren Teiles der primären Cuticula entsteht. Im Gegensatz zu dem, was bei den Anamnien geschieht, ist bei den Amnioten die Cuticula primaria diejenige, die sich am meisten entwickelt und die Charaktere des kollagenen Stoffes annimmt. Die sekundäre Cuticula behält die Form eines Blättchens bei, welches in etwas vorgeschrittenen Stadien durch die für elastische Gewebe elektiven Farbstoffe (Weigertsches Gemisch) gefärbt wird.

Bei den Säugetieren dauert die primäre Cuticula, wenn sie überhaupt existiert, wie es Froriep, Weiss und Williams beobachtet haben, nur kurze Zeit und verschwindet sehr bald oder verschmiltzt sich mit der stark entwickelten Scheide skeletogenen Ursprungs. Bei den Säugetieren mit knorpeligem Nucleus pulposus, bei welchen die Chorda an den

intervertebralen Erweiterungen eine Struktur aufweist, die sehr derjenigen ähnlich ist, die man bei den Anamnien antrifft, kann zur Zeit der Zellenindividualisierung eine dünne, von der bei diesen Säugetieren fehlenden skeletogenen Scheide unabhängige cuticuläre Scheide vorhanden sein (Igel, Beob. 102). Etwas Ähnliches kann man auch bei den Säugetieren mit bindegewebigem Nucleus pulposus beobachten, bei denen die cuticuläre Scheide solange fehlt, solange sich die Chorda im syncytialen Zustande befindet. Es handelt sich in diesen Fällen um ein sekundäres Gebilde, das sehr gut mit der sekundären Cuticula der Anamnien und der niederen Amnioten vergleichbar ist, und sich von derselben nur dadurch unterscheidet, dass es nicht der hier verschwundenen primären cuticulären Scheide dicht anliegt. Wir können also schliessen, dass man bei der ganzen Reihe der Wirbeltiere eine cuticuläre Scheide unterscheiden kann, geteilt in primäre und sekundäre Cuticula. Wenn die cuticuläre Scheide an Bedeutung verliert (Amnioten), dann tritt eine Scheide skeletogenen Ursprungs hinzu, welche aus einer Schicht von Grundsubstanz ohne Zellen der umgebenden Gewebe besteht. Bei der Reihe der Amnioten tritt die Verschmelzung der primären Cuticula mit der Scheide skeletogenen Ursprungs immer früher ein. So fehlt diese Verschmelzung bei den Reptilien, sie tritt bei den Vögeln spät, bei den Säugetieren sehr früh ein (Williams), und zwar tritt sie bei den Säugetieren lange Zeit vor dem Auftreten von Spuren einer sekundären Cuticula ein.

VII. Ich habe bereits Gelegenheit gehabt, hervorzuheben, dass das Chordagewebe im allgemeinen, sowohl wenn es sich um das Epithel, wie um den gelatinösen Körper handelt, welches auch die Klasse von Wirbeltieren sei, die man betrachtet, die Fähigkeit und die Tendenz zeigt, besondere Substanzen zu er-

zeugen. Diese Eigenschaften des Protoplasmas äussert sich stets in einem zu der an einem bestimmten Orte des Organs angesammelten Menge des Protoplasmas selbst proportionalen Masse.

Bei den Anamnien schreitet die Vacuolisierung des gelatinösen Körpers so weit vor, dass in diesem die Menge des Protoplasmas eine minimale ist. Es besteht aber eine dicke Schicht fort, welche das sogenannte Chordaepithel darstellt, dessen Tätigkeit sich durch die Erzeugung einer dicken cuticulären Scheide, oder, nach Ussow, durch die Erzeugung von Tropfen äussert, welche zusammenfliessen und die genannte Scheide bilden.

Selbst bei den Amphibien treten, wenn im Gefüge des gelatinösen Körpers der Chordastrang entsteht und dieser sich in eine Protoplasmamasse umwandelt, in diesem letzteren Tröpfchen einer besonderen Substanz auf, die gleichzeitig protoplasmatische und nucleäre Farbstoffe aufnimmt (Fig. 4, m). Diese Erscheinung sieht man deutlicher bei den Reptilien und noch deutlicher bei den Vögeln, bei denen ähnliche, aber grössere und zahlreichere Tropfen den axialen Teil des gelatinösen Körpers charakterisieren, in welchen eine ziemliche Menge von Protoplasma vorhanden ist. Die Grundsubstanz des Chordaknorpels, die bei vielen Amphibien, Reptilien und Vögeln entsteht, ist einerseits mit diesen Tropfen, andererseits mit der cuticulären Scheide der Chorda vergleichbar. Dies wird durch die Tatsache bewiesen, dass bei dem Huhn die drei genannten Erzeugnisse des Chordaprotoplasmas (Scheide, axiale Massen und Substantia fundamentalis des Knorpels), mit dem Vorschreiten der Entwickelung so innig miteinander zusammenschmelzen, dass man nicht mehr das eine vom anderen unterscheiden kann. Dass die axialen Massen einem Sekretionsprodukt ähneln, dass die Substantia fundamentalis ein Ectoplasma, und die Substanz der Szheide ein cuticuläres Produkt ist,

hindert nicht, die drei Gebilde als verwandt zu betrachten, oder miteinander zu vergleichen: es handelt sich in jedem Falle um metaplastische Produkte, deren verschiedenes Aussehen von den Raumverhältnissen, von mechanischen oder ähnlichen Faktoren abhängt.

VIII. Ich möchte, durch die Resultate meiner Untersuchungen veranlasst, die Tatsache hervorheben, dass, wenn aus irgend einer Ursache die Vacuolen nicht mehr notwendig sind, dieselben von Protoplasma ausgefüllt werden. Krauss hat zuerst, entgegen der Meinung Goettes, Grassis, Lwoffs und der grossen Mehrzahl der anderen Autoren, behauptet, dass das bereits differenzierte Chordagewebe sich auf anderem Wege noch weiter differenzieren kann, und seine Behauptung besonders durch die Ergebnisse der Verpflanzung von Chordagewebe begründet. In einer verpflanzten Chorda nehmen die Vacuolen an Lumen ab und die intervacuolären Septa werden zu breiten protoplasmatischen Trabekeln. Ich kann hinzufügen, dass man dieselbe Erscheinung auch unter gänzlich normalen Bedingungen beobachtet: ich brauche nur auf meine Beschreibung gelegentlich des Chordastranges von Rana esculenta (Beob. 14, Fig. 2p) und auf meine Betrachtungen dazu hinzuweisen. Dort reduziert sich der Chordastrang zu einer protoplasmatischen Masse. Eine ähnliche Erscheinung beobachtet man während der Verknorpelung der Chorda bei den Reptilien und den Vögeln. Mit dem Entstehen der Substantia fundamentalis verlieren die Vacuolen ihren physiologischen Daseinszweck. In der Tat, jede Vacuole mit ihrer Wandung stellt, wie noch kürzlich Schaffer nachgewiesen hat, ein mechanisches Element dar, dessen Elastizität und Widerstandsfähigkeit der Spannung der inneren Flüssigkeit zu verdanken ist; wenn nun eine intercellulare Substanz auftritt, übernimmt diese den Hauptteil der mechanischen Funktion, während die vor den in ihr ein-

gekapselten Elementen gespielte Rolle eine geringere wird. Darauf ist es vielleicht zurückzuführen, dass die Vacuolen nach und nach verschwinden und der von ihnen eingenommene Raum von Protoplasma ausgefüllt wird. Die Zunahme der Menge des Protoplasmas kann übrigens bereits vor dem Auftreten der Substantia fundamentalis erfolgen, wahrscheinlich weil aus noch wenig bekannten Ursachen, die mechanische Notwendigkeit der Vacuolen aufhört. Jedenfalls üben bei der Bildung des Chordaknorpels die beiden Prozesse: Zunahme des Protoplasmas und Entstehung der Substantia fundamentalis einen wechselseitigen günstigen Einfluss aus, indem der eine die Entwickelung des anderen befördert.

Da ich Gelegenheit hatte, den Chordastrang und den Chordaknorpel zu erwähnen, erscheint es angezeigt, dass ich hier auf diese beiden Gebilde etwas näher eingehe.

IX. Der Chordastrang ist charakteristisch für die Anamnien, bei denen die Vacuolisierung der Chorda die grösste Entwickelung erreicht und das Dickenwachstum der Chorda durch aktive Apposition neuer Alveolen von seiten des Chordaepithels erfolgt; der Strang entsteht durch die Kompression der centralen alten Alveolen von seiten der peripheren neuen. Den Strang finden wir jedoch auch noch bei den Reptilien, bei welchen das Chordaepithel spärlich entwickelt ist; er fehlt nur bei den beiden höchsten Klassen der Amnioten.

Ich habe bereits hervorgehoben, dass, wenigstens bei den Reptilien, neben dem passiven Faktor der bestehenden Kompression, auch ein aktiver bei der Entstehung des Stranges eine Rolle zu spielen scheint, worauf die beträchtliche Vermehrung der Kerne in der Chordaachse kurz vor dem Beginn der Strangbildung hinweist. Es ist zwar sicher, dass die Tätigkeit des Protoplasmas im Chordastrang nicht sofort aufhört; ja das Protoplasma kann sogar zunehmen (Frosch); eine Entartung oder wenigstens eine Metaplasie des Protoplasmas

erfolgt jedoch früher im Strang als in den übrigen Teilen der Chorda. Infolge dieser Metaplasie nimmt der Strang oder, besser, die Wand der Vacuolen, aus welchen er zusammengesetzt ist, zu einer gewissen Zeit der Entwickelung eine ausgesprochene Affinität zu sauren Farbstoffen an. Krauss hat diese Acidophilie, da er sie in einem wenig vorgeschrittenen Entwickelungsstadium beobachtet hatte, als ein Vorzeichen der Bildung des Chordaknorpels betrachtet. Dieser Ausnahme kann man aber nicht beipflichten, wenn man bedenkt, dass bei den Reptilien, bei denen der Strang spät entsteht, die Acidophilie erst auftritt, nachdem der Chordastrang seine völlige Entwickelung erreicht hat. Und wenn auch bei den Reptilien die Tatsache, dass die Grundsubstanz und der Strang eine direkte Kontinuität aufweisen (Beobachtung 38 und 39), auf eine Beziehung zwischen der Acidophilie des Stranges und der Entstehung des Chordaknorpels hinzuweisen scheint, so muss man doch diese Beziehung in einem dem von Krauss entgegengesetzten Sinne auffassen: d. h. es handelt sich um eine Ausbreitung der Metaplasie des Protoplasmas über den ganzen Chordastrang, welche die Bildung der Substantia fundamentalis des Chordaknorpels zur Folge hat. Wenn wir bedenken, dass in vielen anderen Fällen das entartete Chordaprotoplasma acidophil wird, so ist die Annahme nicht unwahrscheinlich, dass die Acidophilie des Chordastranges ein Entartungszeichen sei.

X. Die Bildung eines Chordaknorpels scheint keine bei der ganzen Reihe der Wirbeltiere konstante Erscheinung zu sein. Man beobachtet sie z. B. bei vielen Amphibien (Urodela), während sie bei vielen Anuren fehlt, ähnlich wie es bei den Fischen der Fall ist; sie scheint bei den Reptilien und den Fischen allgemeiner zu werden; sie fehlt, wenigstens in einer Form, die mit der verglichen werden könnte, in der sie bei den übrigen Klassen auftritt, bei den Säugetieren. Der Chordaknorpel würde somit an den beiden Endpunkten der Reihe der

Wirbeltiere fehlen, d. h. bei Vertretern dieser Klassen, bei denen die Chorda dorsalis den höchsten Entwickelungsgrad erreicht, und bei denjenigen, bei denen ihre Entwickelung am frühesten aufhört. Die Entstehung des Chordaknorpels scheint ferner mit der Verknöcherung der Wirbelkörper eng verbunden zu sein, denn die beiden Erscheinungen beginnen stets zu gleicher Zeit, und die Stelle, wo die Verknorpelung der Chorda beginnt, entspricht, wie ich selbst bei den Reptilien feststellen konnte, der Höhe der ersten Markhöhlen des Wirbelkörpers.

Diese Tatsachen wurden bereits vor langer Zeit festgestellt, und es ist natürlich, dass man die Ursache des Auftretens des Chordaknorpels gerade in der Verknöcherung hat suchen wollen. Die am meisten befriedigende Hypothese ist die, dass der Chordaknorpel sich deshalb bildet, weil infolge der Bildung einer knöchernen Scheide rings um die Chorda die funktionelle Notwendigkeit der Vacuolen aufhört. Gegen diese Hypothese und gegen diejenige, nach welcher das kausale Moment in den verbesserten Ernährungszuständen zu suchen ist, kann man jedoch einwenden, dass der Chordaknorpel bei einem Teil der Wirbeltiere (z. B. Amphibia, Urodela) vorhanden ist und hingegen bei anderen (Amphibia, Anura) fehlt, bei denen die Verknöcherung der Wirbelkörper in derselben Weise vor sich geht. Ebensowenig kann man die Ursache auf die Kompression zurückführen, denn, wenn auch tatsächlich der Chordaknorpel oft am engsten Punkte des Wirbelkörpers entsteht, so fehlt er hingegen häufig an viel stärker eingeschnürten Stellen. Es fehlt zurzeit noch an genügenden objektiven Anhaltspunkten, um eine in jeder Hinsicht befriedigende und durchaus einwandfreie Hypothese aufstellen zu können.

Auch über die Art der Entstehung des Chordaknorpels sind die Autoren noch uneinig. Den im vorigen Kapitel dargelegten Betrachtungen muss ich nur noch hinzufügen, dass nach meiner

Meinung das, was ich mit Sicherheit für die Reptilien und die Vögel festgestellt habe, auch bei den Amphibien zutrifft. Aus den Untersuchungen von Krauss hat sich eine bereits von Klaatsch zaghaft angedeutete wichtige Tatsache ergeben, nämlich dass die vacuolisierten Chordaelemente an der Bildung des Chordaknorpels teilnehmen.

Diese Feststellung von Krauss ist um so wichtiger, als sie bei einer Tierklasse gemacht wurde, bei welcher man, so weit aus den von verschiedenen Autoren gelieferten Abbildungen des Chordaknorpels der Amphibien zu entnehmen ist, annehmen muss, dass das Chordaepithel eine Hauptrolle bei der Bildung des Chordaknorpels spielt. Sie bringt die alte Anschauung von Gegenbaur wieder zu Ehren. Der gegen dieselbe von der grossen Mehrzahl der Autoren erhobene Widerspruch, gestützt auf die allzu aprioristische Annahme, dass die Gewebe, die auf einem bestimmten Wege differenziert sind, sich nicht noch auf einem anderen Wege differenzieren können, hat keinen Wert. Die Umwandlung der vacuolisierten Chordazellen oder eines Teiles des vacuolisierten Chordasyncytiums stellt eine neue Art von Differenzierung dar und ist in diesem Sinne eine Erscheinung, die man mit der Bildung einer protoplasmatischen Masse im Chordastrang des Frosches, mit der Wiedererzeugung dicker protoplasmatischer Trabekeln vor oder während der Verknorpelung der Chorda, oder in einer verpflanzten Chorda (Krauss), oder mit der Bildung von epitheloiden Zellen in der Chorda der Fische (v. Ebner vergleichen kann.

Was den Prozess der Bildung der Substantia fundamentalis anbelangt, so habe ich nur eine allmähliche Umwandlung des syncytialen Protoplasmas beobachten können, oder, wenn die Zellen im Syncytium schon individualisiert sind, eine solche des peripherischen Teiles dieser letzteren, ähnlich wie es Schmidt im caudalen Chordastäbchen beobachtet hat.

Ich habe die Bildung der komplexen Struktur, welche Krauss als Vorstadien des Chondromucins beschreibt, nicht verfolgen können. Man konnte glauben, dass ein Teil derselben den oft tropfenförmigen Achsialmassen entspricht, die ich bei den Reptilien und den Vögeln in den der Chondrifikation der Chorda vorausgehenden Perioden zahlreich nachgewiesen habe. Ich habe jedoch, selbst angenommen, dass diese Massen, auch ihrer Entstehungsweise nach, mit der Substantia fundamentalis vergleichbar seien, nie beobachten können, dass sie sich ausbreiteten oder in irgend einer Weise die Chordaknorpelgrundsubstanz erzeugten. Ich glaube deshalb auf Grund meiner eigenen Beobachtungen behaupten zu können, dass der Knorpel der Chorda der Wirbeltiere in ähnlicher Weise wie der gewöhnliche Knorpel aus dem ganzen Chordagewebe, unabhängig von der Vacuolisierung, entsteht. Gleichen Schritt mit der Entstehung der Substantia fundamentalis hält die Abnahme der Grösse der Vacuolen.

Im Vergleich mit der Hauptmodifizierung des Chordagewebes, d. h. der Individualisierung von Zellen aus dem Syncytium, tritt, wenigstens bei den Amnioten, die Bildung der Substantia fundamentalis des Chordaknorpels desto später ein, je höher man bei dieser Tiergruppe aufsteigt, d. h. sich den Säugetieren nähert. In der Tat treten bei den Reptilien die beiden Erscheinungen zu gleicher Zeit ein; bei den Vögeln beginnt zuerst die Zellenindividualisierung, und sofort nach dieser die Bildung von Knorpelgrundsubstanz; bei den Säugetieren beobachtet man erst nach der fast stets teilweisen Zellenindividualisierung einige Erscheinungen, die der Bildung einer Substantia fundamentalis an die Seite zu stellen wären, ohne dass es jedoch zur Entstehung eines wirklichen Chordaknorpels kommt.

XI. Zum Schluss bleibt mir nur noch übrig, kurz zusammenfassend das Verschwinden der Dorsalchorda bei denjenigen Wirbeltieren zu besprechen, bei denen die Chorda nicht während des ganzen Lebens in ihrer ganzen Ausdehnung fortbesteht. Die Chorda dorsalis verschwindet auf dreierlei Art:

a) Sie wird zerstört durch das Vorschreiten der Knochenbildung, während sie noch die Charaktere der Lebensfähigkeit besitzt. Dies ist bei den Wirbelkörpern der Vögel und höchstwahrscheinlich auch bei denen der Reptilien der Fall.

b) Durch Entartung des Gewebes. Dies geschieht in den intervertebralen Abschnitten bei Amphibien, Reptilien und Vögeln, und in den vertebralen und zum Teil auch in den intervertebralen Gegenden bei den Säugetieren.

c) Durch Verstreuung der Chordaelemente in den benachbarten Geweben. Diese Art des Verschwindens der Dorsalchorda ist charakteristisch für die Säugetiere mit bindegewebigem Nucleus pulposus, und infolgedessen auch für den Menschen. Durch dieselbe lässt sich die Entstehung der Chordome, die längs dem Verlaufe der Wirbelsäule beobachtet und von Morpurgo (91) und Mazzia (86) beschrieben wurden, am einfachsten erklären.

Als kurze Zusammenfassung will ich mich hier darauf beschränken, hervorzuheben, dass ich durch meine Untersuchungen folgende neue oder nicht genügend bekannte Tatsachen zutage gefördert habe:

1. Die Anwesenheit besonderer, zwischen die gemeinen Chordazellen eingefügten Elemente mit verdichtetem Protoplasma in der Periode, wo die Chorda noch nicht vacuolisiert ist oder gerade beginnt sich zu vacuolisieren.

2. Die Anwesenheit von Massen einer Substanz, die ein metaplastisches Produkt des Protoplasmas darstellt und die

für die kollagenen Stoffe elektiven Farbstoffe annimmt, im Gefüge des vacuolisierten Chordagewebes und besonders im centralen Teile desselben.

Diese Massen sind besonders bei den Reptilien und den Vögeln reichlich vorhanden und fehlen auch nicht bei den Amphibien. Sie liegen im axialen Teil der Dorsalchorda, d. h. an dem Orte, wo der Chordastrang entsteht: bei den Amphibien liegen sie sogar im Chordastrange selbst.

3. Die Anwesenheit einer primären und einer sekundären Cuticula oder wenigstens von mit denselben vergleichbaren Gebilden in der Chordascheide aller Amnioten.

4. Die Tendenz des bereits vacuolisierten Chordagewebes, unter normalen Verhältnissen dicke protoplasmatische Trabekeln wieder zu erzeugen und den Inhalt der Vacuolen in den Fällen durch Protoplasma zu ersetzen, in denen die mechanischen Verhältnisse aufhören, welche die Anwesenheit der Vacuolen notwendig machten.

5. Die Fähigkeit des bereits vacuolisierten Chordagewebes, durch Metaplasie des Protoplasmas Substantia fundamentalis zu erzeugen.

Die wichtigsten und weittragendsten Resultate meiner Untersuchungen verdanke ich dem Umstande, dass ich die Evolution der Chorda dorsalis bei den Reptilien und den Vögeln untersuchte, also bei Tierklassen, über die bisher in der Literatur äusserst spärliches Material vorlag. Bei denselben ist die Chorda noch ziemlich gut entwickelt und verdient schon an und für sich studiert zu werden. Ganz besonders aber findet man hier die Elemente, um eine Parallele zwischen den typischen Anordnungen bei den niederen Wirbeltieren und den viel weniger typischen bei den Säugetieren zu ziehen. Ohnedies könnte man z. B. den grossen Unterschied, den man zwischen der Chordascheide der Anamnien und derjenigen der Säugetiere findet, schwerlich begreifen.

Durch diese Ergänzung der vergleichend-anatomischen Recherchen konnte ich zu folgenden Schlussfolgerungen gelangen:

I. Die geldrollenartige Anordnung der noch nicht vacuolisierten Chordazellen ist charakteristisch und konstant bei allen Wirbeltieren.

II. Bei allen Wirbeltieren ist das Chordagewebe zuerst cellular, dann syncytial und zuletzt wieder cellular.

III. Die Entwickelung und die Wichtigkeit des Chordaepithels nimmt von den niederen Anamnien zu den höheren Amnioten fortschreitend ab. Die Rolle, die das Chordaepithel verliert, wird von dem ganzen Chordagewebe übernommen.

IV. Die cuticuläre Scheide der Chorda, bei welcher man stets eine primäre und eine secundäre Cuticula unterscheidet, zeigt eine von den Anamnien zu den Amnioten allmählich abnehmende Entwickelung; es tritt aber eine Scheide skeletogenen Ursprungs hinzu, welche allmählich an Bedeutung zunimmt.

V. Die Bildung eines Chordastranges im Gefüge des gelatinösen Körpers der Chorda fehlt nur bei den beiden höheren Klassen der Amnioten. Dieser Strang kann eine gewisse Tätigkeit (Vermehrung des Protoplasmas, Erzeugung metaplasmatischer Stoffe bei Rana) entfalten.

VI. Die inkonstante Bildung eines Chordaknorpels beobachtet man besonders bei den Amphibien, den Reptilien und den Vögeln. Bei letzteren verknorpelt sich das in der Wirbelsäule eingeschlossene Chordagewebe sowohl in den vertebralen wie in den intervertebralen Gegenden.

Der Chordaknorpel entsteht nicht nur durch Tätigkeit des Chordaepithels, sondern auch durch eine solche des gelatinösen Körpers der Chorda, und zwar in derselben Weise, wie man es bei dem gewöhnlichen Knorpelgewebe beobachtet.

VII. Die Chorda dorsalis verschwindet in den Wirbelkörpern der Reptilien und der Vögel infolge von Verknöcherung, die sie erfährt, während sie noch lebensfähig ist; in den intervertebralen Gegenden der Amphibien, Reptilien und Vögel, in den vertebralen und zum Teil auch in den intervertebralen Abschnitten der Säugetiere infolge von Entartung; bei den Säugetieren mit bindegewebigem Nucleus pulposus durch Verstreuung des Chordagewebes im Bindegewebe der Zwischenwirbelscheibe.

Turin, Dezember 1910.

Nachträgliche Bemerkungen.

In Heft 128 dieser Zeitschrift veröffentlichte Link (80a) eine interessante Studie über die Chorda dorsalis beim Menschen. Die von diesem Autor beobachteten Tatsachen stimmen im wesentlichen mit denjenigen überein, die ich beim Menschen beobachtet habe, besonders in bezug auf das Auftreten von Zellengrenzen in einer Art Syncytium, und auf die Entartungserscheinungen des Chordagewebes und die Bildung der Substantia fundamentalis der Chorda. Ich kann nur der Meinung Links nicht beipflichten, dass die Erzeugung von Substantia fundamentalis einen Unterschied zwischen der Chorda des Menschen und derjenigen der Tiere darstellt. Link stützt sich besonders auf die bekannten Befunde bei den Anamnien, lässt aber die Beobachtungen von Williams bei den Säugetieren unbeachtet, welche seine Meinung einigermassen hätten ändern können.

Während gegenwärtige Arbeit gedruckt wurde, wurde mir eine weitere Veröffentlichung bekannt, nämlich diejenige Schaffers (116a), über die Chorda der Säugetiere nach der Geburt. Da ich nicht auf diese Arbeit näher eingehen kann, will ich nur erwähnen, dass aus einem Vergleich der Befunde Schaffers mit meinen hervorgeht, dass bei den Säugetieren mit knorpeligem Nucleus pulposus ähnliche Modifizierungen des Chordagewebes erfolgen, wie diejenigen, die bei den Säugetieren mit bindegewebigem Nucleus pulposus, jedoch in einem späten Entwickelungsstadium, vorkommen. Der einzige Punkt, in welchem ich der Meinung Schaffers nicht zustimmen kann, betrifft die Existenz des syncytiellen Stadiums in der Evolution der Chorda. Dieses Stadium existiert bei allen Wirbeltieren.

Literaturverzeichnis.

1. Albrecht, H., Zur Entwickelungsgeschichte des Achsenskelettes der Teleostier. Diss. Strassburg 1902.
2. v. Baer, Entwickelungsgeschichte der Tiere. Königsberg 1828.
3. — Développement des oiseaux. Burdachs Physiologie (französische Übersetz.). Tome 3. Paris 1838.
4. Balfour, F. M., The development of Elasmobranch Fishes. Journ. of Anat. and Phys. Vol. 10. p. 377—411: 517—570; 672—688 und Vol. 11. p. 128—172. 1876.
5. — Traité d'embryologie (traduit par Robin et Macquard. Paris 1885.
6. Bardeen, C. R., The development of the thoracic vertebrae in man. The American Journ. of Anat. Vol. 4. p. 163. 1905.
7. — Ursprung und Schicksal der Chorda dorsalis. Keibels und Malls Handb. d. Entw. des Menschen. Bd. 1. S. 331. Leipzig 1910.
8. Barfurth, D., Zur Entwickelung und Regeneration der Chorda dorsalis bei den Urodelen-Amphibien. Anat. Anz. Bd. 6. S. 104. 1891.
9. — Die Erscheinungen der Regeneration bei Wirbeltier-Embryonen. O. Hertwigs Handbuch der vergl. und exper. Entwickelungslehre der Wirbeltiere. Bd. 3. Teil 3. S. 1. 1906.
10. van Beneden, E., On the origin and morphological significance of the notochord. Ref. of the 64. Meet. of the Brit. Assoc. for the Advanc. of Sciences at Oxford. 1894.
11. Bergfeldt, A., Chordascheiden und Hypochorda bei Alytes obst. Anat. Hefte. 1. Abt. Heft 21. (Bd. 7. Heft 1.) 1896.
12. Bertacchini, C., Descrizione di un giovane embrione umano, lungo mm 3, 93. Modena 1896.
13. — Descrizione di un embrione umano della lunghezza di 5 mm. Modena 1896.
14. — Descrizione di un giovanissimo embrione umano etc. Internat. Monatsh. f. Anat. u. Phys. Bd. 15. Heft 1. 1898.
15. Bischoff, T. L. G., Trattato dello sviluppo dell' uomo e dei mammiferi (italien. Übers.) Venezia 1847.
16. Boeke, J., Über die ersten Entwickelungsstadien der Chorda dorsalis. Petrus Camper, Nederl. Bijtragen tot de Anatomie. 1. deel. p. 568. 1902.
17. — Die Gastrulation und Keimblätterbildung bei den Muränoiden. Ibid. 2. deel. S. 135. 1903/4.

18. Boeke, J., Das „Geldrollenstadium" der Vertebraten-Chorda usw. Anat. Anz. Bd. 33. S. 541—556 und 574—580. 1908.
19. Brünauer, E., Die Entwickelung der Wirbelsäule bei der Ringelnatter. Arb. d. zoolog. Inst. in Wien. Bd. 18. Heft 2. 1910.
20. Bruni, A. C., Sullo sviluppo dei corpi vertebrali e delle loro articolazioni negli Amnioti. Arch. f. Entwickelungsmech. d. Organismen. Bd. 32. H. 1. 1911.
21. Cadiat, M., Leçons d'anatomie générale. Paris 1878.
22. Carlier, E. W., The fate of the notochord and development of the intervertebral disc in the sheep etc. Journ. of Anat. and Phys. Vol. 24. (N. S. Vol. 4.) p. 573. 1890.
23. Cartier, O., Beiträge zur Entwickelungsgeschichte der Wirbelsäule. Zeitschr. f. wiss. Zool. Bd. 25. Suppl. S. 65. 1875.
24. Chiarugi, G., Anatomia di un embrione umano della lunghezza di mm 2,6. Pisa 1888.
25. Claus, C., Über die Herkunft der die Chordascheide der Haie begrenzenden äusseren Elastica. Anz. d. kais. Akad. d. Wiss. in Wien. Jahrg. 31. S. 118. 1894.
26. Corning, H. K., Über die sog. Neugliederung der Wirbelsäule usw. Morph. Jahrb. Bd. 18. S. 611. 1891.
27. Debierre, Ch., Manuel d'embryologie. Paris 1885.
28. Disse, J., Allgemeines, Wirbelsäule, Thorax in Bardeleben s Handb. der Anat. des Menschen. Jena 1896/1909.
29. Donders (nach Robin [109] zit.), Holl. Beiträge zu den anat. und phys. Wiss. Bd. 1. S. 164. Utrecht 1837 (?).
30. Dorello, P., Descrizione di un embrione umano di mm 8,6. Ricerche fatte nel lab. di Anat. norm. della R. Univ. di Roma etc. Vol. 6 f. 4. p. 267. 1898.
31. Dursy, E., Zur Entwickelungsgeschichte des Kopfes. Tübingen. 1869.
32. v. Ebner, V., Über den feineren Bau der Chorda dorsalis der Cyclostomen. Von Mixine. Von Ammocötes. Sitz.-Bericht d. kais. Akad. d. Wiss. in Wien. Math.-naturw. Kl. Bd. 104. S. 7; 104; 149. 1895.
33. — Über die Wirbel der Knorpelfische und die Chorda dorsalis der Fische und Amphibien. Ibid. Bd. 105. S. 123. 1896.
34. — Die Chorda dorsalis der niederen Fische und die Entwickelung des fibrillären Bindegewebes. Zeitschr. f. wiss. Zool. Bd. 62. S. 469. 1897.
35. Eternod, A. C. F., Il y a un canal notocordal dans l'embryon humain. Anz. Nr. 5 u. 6. Bd. 16. S. 131. 1899.
36. Field, H. H., Bemerkungen über die Entwickelung der Wirbelsäule bei den Amphibien usw. Morphol. Jahrb. Bd. 22. S. 340. 1895
37. Foster, M. et Balfour, F. M., Eléments d'embryologie (traduit par E. Rochefort). Paris 1877.
38. Foriep, A., Kopfteil der Chorda dorsalis bei menschl. Embryonen. Festschr. f. Henle. S. 26. Paris 1882.
39. — Zur Entwickelungsgeschichte der Wirbelsäule usw. I. Beobacht. an Hühnerembryonen. Arch. f. Anat. u. Phys. Anat. Abt. Jahrg. 1883. S. 177. II. Beobacht. an Säugetierembryonen. Ibid. Jahrg. 1886. S. 69.

40. Gadow, H., On the evolution of the vertebral column of fishes. Proc. R. Soc. Vol. 56. p. 296. London 1896.
41. — and Miss Abbot, C., On the evolution of the vertebral column of fishes. Phyl. Trans. Vol. 186. B. p. 163. 1895.
42. — On the evolution of the vertebral column of Amphibia and Amniota Proc. R. Soc. at London Vol. 58. p. 257. 1895 and Phyl. Trans. Vol. 187 B. p. 1. 1896.
43. Gegenbaur, C., Untersuchungen zur vergl. Anatomie der Wirbelsäule bei Amphibien und Reptilien. Leipzig 1862.
44 — Über die Entwickelung der Wirbelsäule des Lepidosteus usw. Jenaische Zeitschr. f. Med. u. Naturwiss. Bd. 3. S. 359. 1867.
45. — Vergl. Anat. der Wirbeltiere. Leipzig 1898.
45a. Georgi, W., Zur Genese des Chordaepithels. Anat. Anz. Bd. 38. Nr. 6. S. 176. 1911.
46. Goette, A., Die Entwickelung der Unke usw. Leipzig 1875.
47. — Beiträge zur vergl. Morphologie des Skeletsystems der Wirbeltiere. II. Die Wirbelsäule und ihre Anhänge. 1. Die Cyclostomen. Arch. f. mikr. Anat. Bd. 15. S. 15. 2. Die Ganoiden. 3. Die Plagiostomen. 4. Chimaera. Ibid. Bd. 16. S. 117. 1878/79.
48. — Zur Morphologie des Wirbelsystems. Zool. Anz. Nr. 1 u. 2. 1878.
49. — Über den Wirbelbau bei den Reptilien und einigen anderen Wirbeltieren. Zeitschr. f. wiss. Zool. Bd. 62. S. 243. 1897.
50. — Über die Entwickelung des knöchernen Rückenschildes der Schildkröten. Ibid. Bd. 66. S. 407. 1899.
51. Grassi, G. B., Développement de la colonne vertébrale chez les poissons osseuses. Arch. ital. de biol. Tome 4. p. 236—244 et p. 251—268. 1883.
52. Haddon, A. C., An introduction to the study of embryology. London 1887.
53. Hasse, C. und Schwarck, W., Studien zur vergl. Anatomie der Wirbelsäule usw. Hasses Anat. Studien. Bd. 1. S. 21. 1873.
54. Hasse, C., Die Entwickelung der Wirbelsäule von Triton taeniatus. Zeitschr. f. wiss. Zool. Bd. 53. Suppl. S. 1. 1892.
55. — Die Entwickelung der Wirbelsäule der ungeschwänzten Amphibien. Ibid. Bd. 55. S. 252. 1893.
56. — Die Entwickelung der Wirbelsäule der Elasmobranchier. Ibid. Bd. 55. S. 519. Der Dipnoi. Ibid. S. 533. Der Ganoiden. Ibid. Bd. 57. S. 76. Der Cyclostomen. Ibid. S. 290. 1893/94.
57. — Allgemeine Bemerkungen über die Entwickelung und Stammesgeschichte der Wirbelsäule. Anat. Anz. Bd. 8. S. 288. 1893.
58. Heiberg, J., Über die Zwischenwirbelgelenke und Knochenkerne der Wirbelsäule bei den Neugeborenen usw. Mitteilungen aus dem embryol. Inst. d. k. k. Universität Wien. Heft 2. 1878.
59. Henneguy, L. F., Histogénèse de la corde dorsale. C. R. Soc. de Biol. Tome 62. p. 510. 1907.
60. Hertwig, O., Traité d'embryologie (traduit par C. Joulin). Paris 1891.
61. Hoffmann, C. K., Beiträge zur vergl. Anat. d. Wirbeltiere. III. Über die Chorda dors. bei den Schildkröten. Niederl. Arch. für Zool. Bd. 4. S. 74. 1878.

62. Howes, G. B., and Swinnerton, H. H., On the development of the skeleton of the Tuatara etc. Trans. of the Zool. Soc. at London. Vol. 16. S. 1. 1901.
63. Jäger, G., Das Wirbelkörpergelenk der Vögel. Sitz.-Ber. d. kais. Akad. der Wiss. in Wien. Math.-naturw. Kl. Bd. 33. S. 527. 1858.
64. Kapelkin, W., Zur Frage über die Entwickelung des axialen Skeletts der Amphibien. Bull. de la Soc. imp. des natur. à Moscou. N. S. Tome 14. p. 433. 1900.
65. Keibel, F., Zur Entwickelung der Chorda dors. bei Säugern. Arch. f. Anat. u. Entw. Jahrg. 1889. S. 329.
66. — Normaltafeln zur Entwickelung der Wirbeltiere. Jena 1897.
67. Klaatsch, H., Beiträge zur vergl. Anat. der Wirbelsäule. III. Zur Phylogenese der Chordascheiden und zur Geschichte der Umwandlungen der Chordastruktur. Morphol. Jahrb. Bd. 12. S. 514. 1895.
68. — Über die Chorda und die Chordascheiden der Amphibien. Verh. d. Anat. Gesellsch. XI. Versammlung in Gent. S. 82. 1897.
69. Koelliker, A., Über die Beziehungen der Chorda dorsalis zur Bildung der Wirbel der Selachier usw. Verh. der Würzb. phys.-med. Gesellsch. Bd. 9 und 10. 1859/60.
70. — Weitere Beobachtungen über die Wirbel der Selachier. Abh. d. Senkenb. Naturf.-Gesellsch. Bd. 5. 1864/65.
71. — Kritische Bemerkungen zur Geschichte der Untersuchungen über die Scheiden der Chorda dors. Verh. d. Würzb. phys.-med. Gesellsch. Bd. 10. 1860, und N. F. Bd. 3. 1872.
72. — Über die Chordahöhle und die Bildung der Chorda bei Kaninchen. Ibid. 1883.
73. — Embryologie (traduit par A. Schneider). Paris 1889.
74. — Gewebelehre des Menschen. 6. Aufl. Bd. 1. 1889.
75. Kollmann, J., Lehrbuch der Entwickelung des Menschen. Jena 1898.
76. Krauss, F., Über die Genese des Chordaknorpels der Urodelen und der Natur des Chordagewebes. Arch. f. mikr. Anat. und Entwick. Bd. 73. S. 69. 1908.
77. — Über die intercellulären Verbindungen im Chordagewebe. Ibid. Bd. 74. S. 139. 1909.
78. Leboucq, H., Recherches sur le mode de disparition de la corde dorsale chez les vertébrés supérieurs. Arch. de Biol. Tome 1. p. 718. 1880.
79. Leydig, Lehrbuch der Histologie des Menschen und der Tiere. Frankfurt a. M. 1857.
80. Lieberkühn, N., Über die Chorda bei Säugetieren. Arch. f. Anat. u. Entw. Jahrg. 1882. S. 399 und Jahrg. 1884. S. 435.
80a. Link, A., Beitrag zur Kenntnis der menschl. Chorda dors. im Hals und Kopfskelet. Anat. Hefte. (I. Abt.) Heft 128. (Bd. 42. Heft 3.) 1911.
81. Lotz, T., Über den Bau der Schwanzwirbelsäule der Salmoniden, Cyprinoiden, Percoiden und Catephracten. Zeitschr. f. wiss. Zool. Bd. 14. 1864.
82. Löwe, L., Zur Kenntnis der Säugetier-Chorda. Arch. f. mikr. Anat. Bd. 16. S. 597. 1879.

83. Luschka, H., Die Halbgelenke des menschl. Körpers. Berlin 1858.
84. Lwoff, B., Vergl.-anat. Studien über die Chorda und die Chordascheide. Bull. de la Soc. imp. des natural. à Moscou. N. S. Tome 1. p. 442. 1887.
85. Männich, H., Beiträge zur Entwickelung der Wirbelsäule von Eudyptes chrysocome. Jenaische Zeitschr. für Naturw. Bd. 37. (N. F. 30.) S. 1. 1903.
86. Mazzia, O., Cordoma della regione sacrale. Giorn. della r. acc. di Med. di Torino. Anno 73. Nr. 5—7. p. 195. 1910.
87. Mihalkowics, V., Wirbelsaite und Hirnanhang. Arch. f. mikr. Anat. Bd. 9. S. 389. 1875.
88. Minot, C. S., Human Embryology. New York 1892.
89. — A laboratory text-book of Embryology. Philadelphia 1903.
90. — The segmental flexures of the notochord. Anat. Record. Vol. 1. p. 42. 1906/8.
91. Morpurgo, B., Cordoma della colonna vertebrale lombare e sacrale in un topo osteomalacico. Boll. della soc. fra i cult. delle science med. in Cagliari. 1907.
92. Müller, H., Über das Vorkommen von Resten der Chorda dors. beim Menschen nach Geburt usw. Zeitschr. f. rat. Med. 3. R. Bd. 2. 1858.
93. Müller, J., Vergl. Anatomie der Mixinoiden. Abh. d. k. Akad. d. Wiss. in Berlin aus 1834. Herausg. 1836.
94. Müller, W., Über den Bau der Chorda dors. Beob. d. pathol. Inst. zu Jena. Jenaische Zeitschr. f. Med. und Naturwiss. Bd. 6. S. 327. 1871.
95. Musgrove, J., Persistence of the notochord in the human subject. Journ. of Anat. and Phys. Vol. 25. p. 386. 1891.
96. Neumann, F., Die Jodreaktion der Knorpel- und Chordazellen. Arch. f. mikr. Anat. Bd. 14. S. 54. 1877.
97. Nusbaum, J., und Sidoriak, S., Beiträge zur Kenntnis der Regenerationsvorgänge nach künstlichen Verletzungen bei älteren Bachforellenembryonen. Arch. f. Entwickelungsmechan. d. Org. Bd. 10. S. 645. 1900.
98. Pérépelkine, K., Sur la structure de la notocorde de la Lamproie. Bull. de la soc. imp. des natur. à Moscou. p. 107. 1878.
99. Planteau, H., Développement de la colonne vertébrale. Thèse pour l'aggreg. Paris 1883.
100. Prenant, A., Eléments d'embryologie de l'homme et des vertébrés. Tome I. Embryogénie, et Tome II. Organogénie. Paris 1891/96.
101. —, Bouin, P., et Maillard, L., Traité d'histologie. Tome 1. Cytologie. Paris 1904.
102. Rambaud, A., et Renault, Ch., Origine et développement des os. Paris 1864.
103. Ranvier, L., Traité technique d'histologie. Paris 1882.
104. Rathke, H., Entwickelung der Natter. Königsberg 1839.
105. — Entwickelung der Schildkröte. Königsberg 1849.
106. — Untersuchungen über die Entwickelung und den Körperbau der Krokodile. Braunschweig 1866.
107. Renaut, J., Traité d'histologie pratique. Tome 1. Paris 1893.

108. Retzius, G., Einige Beiträge zur Histologie und Histochemie der Chorda dors. Arch. f. Anat. und Entw. Jahrg. 1881. S. 89.
109. Robin, C., Mémoire sur le développement des vertèbres, atlas et axis. Journ. de l'anat. et de la phys. Tome 1. p. 274. 1864, et Mémoire sur l'évolution de la notocorde etc. Lu à l'Acad. des Sciences le 6 mai 1867. Paris 1868.
110. Romiti, G., Lezioni di embriogenia umana e comparata dei Vertebrati. Siena 1881.
111. — Rigonfiamenti della corda dorsale nella porzione cervicale dell' embrione umano. Processi verb. della soc. tosc. di scienze nat. 1885.
112. — De l'extrémité antérieure de la corde dorsale etc. Arch. ital. de Biol. Tome 7. p. 226. 1886.
113. Roule, L., Embryologie comparée. Paris 1894.
114. Salvi, G., Sopra la sparizione del segmento vertebrale della corda dorsale in rapporto con l'ossificazione dei corpi delle vertebre. Monit. zool. ital. Anno 10. Nr. 8. 1899.
115. Schaffer, J., Diskussion über Klaatsch' Arbeit: Über die Chorda usw. Verh. d. Anat. Gesellsch. XI. Versammlung in Gent. S. 91. 1897.
116. — Über das Verhältnis des Chordagewebes zum Knorpelgewebe. Anat. Anz. Bd. 37. S. 231. 1910.
116a — Die Rückensaite der Säugetiere nach der Geburt usw. Sitzg.-Ber. d. k. Akad. d. Wiss. in Wien. Mat.-nat. Kl. Bd. 119. Abt. 3. 1910.
117. Schauinsland, H., Weitere Beiträge zur Entwickelung der Hatteria. Arch. f. mikr. Anat. und Entw. Bd 56. S. 743. 1900.
118. — Die Entwickelung der Wirbelsäule nebst Rippen und Brustbein. O. Hertwigs Handbuch d. vergl. und exp. Entw. Bd. 3. Teil II. S. 339. 1906.
119. Scheel, C., Beiträge zur Entwickelung der Teleostier: Wirbelsäule. Morph. Jahrb. Bd. 20. 1893.
120. Schmidt, V., Die Chorda dorsalis und ihr Verhalten zur Wirbelsäule im Schwanzende der Wirbeltiere. Sitz.-Ber. d. Naturf.-Gesellsch. bei d. Univ. Jurjew (Dorpat). Bd. 10. p. 142. 1892.
121. — Die Schwanzende der Chorda dors. bei den Wirbeltieren. Anat. Hefte (I. Abt.) Heft 7 u. 8. (Bd. 2. Heft 4 u. 5.) 1893.
122. Schneider, A., Beiträge zur vergl. Anat. und Entwickelung der Wirbeltiere. Berlin 1879.
123. Schneider, K. C., Lehrbuch der vergl. Histologie der Tiere. Jena 1902.
124. Schultze, O., Grundriss der Entwickelung des Menschen und der Säugetiere. Leipzig 1897.
125. Schwann, Th., Mikroskopische Untersuchungen über die Übereinstimmung in der Struktur und in dem Wachstum der Tiere und Pflanzen. Berlin 1839.
126. Schwark, W., Beiträge zur Entwickelung der Wirbelsäule bei den Vögeln. C. Hasses Anat. Studien. Bd 1. S. 569. 1870.
127. Selenka, E., Studien über die Entwickelung der Tiere. Heft 4. Das Opossum. Wiesbaden 1887.
128. Strahl, H., Beiträge zur Entwickelung von Lacerta agilis. Arch. f. Anat und Entw. Jahrg. 1882. S. 212.

129. Studnička, F. K., Über das Vorhandensein von intercellularen Verbindungen im Chordagewebe. Zool. Anz. Jahrg. 1897. Nr. 38 und 39.
130 — Über das Gewebe der Chorda dorsalis und den sog. Chordaknorpel. Sitz.-Ber. der k. böhm. wiss. Gesellsch. Math.-naturw. Kl. 1897. S. 47.
131. — Histologische und histogenetische Untersuchungen über das Knorpel-Vorknorpel- und Chordagewebe. Anat. Hefte. (I. Abt.) Heft 67. (Bd. 21. Heft 2.) S. 283. 1903.
132. — Die Natur des Chordagewebes. Anat. Anz. Bd. 34. S. 81—91 und 580. 1909.
133. — Vergl. Untersuchungen über die Epidermis der Vertebraten. Anat. Hefte. (I. Abt.) (Heft 117. Bd. 39. Heft 1.) S. 1. 1909.
134. Ussow, Zur Anatomie und Entwickelung der Teleostier. Bull. de la Soc. imp. des Natur. à Moscou. N. S. Tome 14. p. 175. 1900.
135. Valentin, Lehrbuch der Entwickelung des Menschen. Berlin 1835.
136. Virchow, Über die Entwickelung des Schädelgrundes. Verh. d. Würzb. phys.-med. Gesellsch. Bd. 2. S. 284. 1852.
137. Weiss, A., Die Entwickelung der Wirbelsäule der weissen Ratte usw. Zeitschr. f. wiss. Zool. Bd. 69. S. 492. 1901.
138. Wiedersheim, R., Grundriss der vergl. Anat. der Wirbeltiere. Jena 1898.
139. Williams, L. W., The later development of the notochord in mammals. Amer. Journ. of Anat. Vol. 8. p. 251 1908.
140. Zykoff, W., Über das Verhältnis des Knorpels zur Chorda bei Siredon pisciformis. Bull. de la soc. imp. des natur. à Moscou. N. S. Tome 7. p. 30. 1893.

Zitierte, sich nicht auf die Chorda dorsalis beziehende Arbeiten.

141. Bonome, Arch. ital. di anat. ed embriol. Vol. 6. 1907.
142. Bruni, A. C., Atti della r. accad. delle science di Torino. Vol. 44. 1909.
143. — Ophtalmologica. Vol. 1. Fasc. 2. 1909.
144. Civalleri, A., Mem. della r. accad. delle science di Torino. Vol. 61. p. 2. 1910.
145. Hardesty, Amer. Journ. of Anat. 1904 and 1905.
146. Mall, F. P. Ibid. Vol. 1. 1901/2.
147. Masur, A., Anat. Hefte. (I. Abt.) Heft 105. (Bd. 35. Heft 1.) 1907.
148. Merkel, F. Ibid. Heft 115. (Bd. 38. Heft 2.) 1909.
149. Retterer, E., Journ. de l'anat. et de la phys. Année 28me et 36me. 1892. 1900.
150. — C. R. ass. des anat. 4. sess. à Montpellier. 1902.
151. — C. R. soc de biol. 1899. 1905. 1908.
152. — C. R. acad. des sciences. Nr. 1. Paris 1908.
153. Schaffer J., Zeitschr. f. wiss. Zool. Bd. 61. 1896, und Bd. 70.
154. — Arch. f. mikr. Anat. und Entw. Bd. 50. 1897.
155. Studnička, F. K., Anat. Anz. Bd. 22. 1903.

Erklärung der Abbildungen.

Fig. 1. Embryo von Salamandra mac., 30 mm. Man beobachte: den gelatinösen Körper der Chorda, in welchem alle intraalveolären Septa in zwei geteilt sind (a.), das Chordaepithel (ep.) und die Scheide, in welcher man eine in eine äussere (1), eine mittlere (2) und eine innere (3) Schicht geteilte dicke sekundäre fibrilläre (c. s.) und eine dünne homogene primäre Cuticula (c. p.) unterscheidet. (Homog. Immers. Obj. 1/12. Zeiss, Oc. 4.)

Fig. 2. Kaulkuappe von Rana escul. (Beob. 14.) Diese Figur zeigt den Chordastrang (f.) und seine Umwandlung in eine protoplasmatische Masse (p.), mit einem centralen Kanal (c.). In der protoplasmatischen Masse beobachtet man acidophile Tröpfchen (m.). (Homog. Immers. Obj. 1/12. Zeiss, Oc. 4.)

Fig. 3. Dasselbe Exemplar wie in Fig. 2. Hier sieht man in einem zur Chorda tangentialen Schnitt die Individualisierung von Zellen im syncytialen Chordaepithel. (Homog. Immers. Obj. 1/12. Zeiss, Oc. 4.)

Fig. 4. Embryo von Gongylus oc., 6,1 . 5,3 mm. (Beob. 22.) Der Längsschnitt der Chorda dorsalis zeigt die cuticuläre Scheide, in der man zwei Blätter (c. p. und c. s.) unterscheiden kann, und die Scheide skeletogenen Ursprungs (g. s.), das dünne und diskontinuierliche Chordaepithel (ep.), den gelatinösen Körper und die acidophilen achsialen Massen (m.). Die Figur ist unmittelbar jenseits des centralen Teiles der Chorda unterbrochen. Man sieht, wie die Kerne an der Peripherie und im Centrum zahlreicher als in den Zwischenpartien sind. (Homog. Immers. Obj. 1/12. Zeiss, Oc. 4.)

Fig. 5. Embryo von Gongylus oc., 11,7 . 9,8 mm. (Beob. 28.) Hier sieht man die Chordascheide chordalen Ursprungs (c. p. und c. s.), und diejenige skeletogenen Ursprungs (g. s.), getrennt durch ein elastisches Blatt (e. e.); ein weiteres in direkter Beziehung mit dem Chordagewebe stehendes elastisches Blatt stellt die äusserst dünne Cuticula secundaria (c. s.) dar. (Homog. Immers. Obj. 1/12. Zeiss, Oc. 4.)

Fig. 6. Embryo von Lacerta muralis, 55 mm. (Beob. 32) Diese Figur zeigt die Entstehung des Chordaknorpels. a. e. e. = lamina elastica externa; s. f. = substantia fundamentalis; c. = Zelle der Cartilago chordalis: n = Kern, wahrscheinlich in direkter Teilung begriffen. (Homog. Immers. Obj. 1/12. Oc. 4.)

Fig. 7. Junge Lacerta muralis. (Beob. 40.) Zeigt den einzigen Überrest der Chorda (elastisches Blatt [e. e.], welches die cuticuläre Scheide von derjenigen skeletogenen Ursprungs trennt) in den intervertebralen Gegenden. (Homog. Immers. Obj. 1/12. Zeiss, Oc. 4.)

Fig. 8. Embryo von Gallus domesticus in der 48. Bebrütungsstunde (Beob. 42.) Zeigt die besonderen Zellen mit verdichtetem Protoplasma (a.) in der Chorda dorsalis, in der gerade die Vacuolisierung beginnt. (Homog. Immers. Obj. 1/12. Zeiss, Oc. 4.)

Fig. 9. Embryo von Gallus domesticus am Ende des 4. Bebrütungstages. (Beob. 44.) Zeigt die plasmatischen Fibrillen (f.) im chordalen Symplasma. (Homog. Immers. Obj. 1/12. Zeiss, Oc. 4.)

Fig. 10. Embryo von Gallus domesticus am Ende des 14. Bebrütungstages. (Beob. 53.) Zeigt die Erscheinungen der Individualisierung von Zellen aus dem chordalen Syncytium (a. b.) und die Bildung der ersten Trabekeln aus Knorpelgrundsubstanz (s.), die von der Chordascheide (c.) und von den zu Stäbchen zusammengeschmolzenen acidophilen Massen (m) ausgehen. Man beobachtet Kerne in Caryokinese (mi.) und solche, die wahrscheinlich in direkter Teilung begriffen (am.) sind. (Homog. Immers. Obj. 1/12. Zeiss, Oc. 4.)

Fig. 11. Embryo von Gallus domesticus am Ende des 17. Bebrütungstages. (Beob. 55.) Zeigt den Chordaknorpel in einer intervertebralen Einschnürung. Einige Kerne sind pycnotisch (p.), andere in Caryolyse (cl.). (Homog. Immers. Obj. 1/12. Zeiss, Oc. 4.)

Fig. 12. Embryo von Gallus domesticus am Ende des 19. Bebrütungstages. (Beob. 56.) Zeigt die Ersetzung der Chorda dorsalis durch Knochenmark (m.) und die Verknöcherung der chordalen Scheibe (g.) an dem noch knorpeligen Ende eines Wirbelkörpers. (Homog. Immers. Obj. 5. Koristka, Oc. 4.)

Fig. 13. Fötus von Bos taurus. L. v. c. = 186 mm. (Beob. 77.) Zeigt in b. die Individualisierung von Zellen aus dem chordalen Syncytium, in a. eine isolierte chordale Zelle, in c. eine Bindegewebszelle. (Homog. Immers. Obj. 1/12. Zeiss, Oc. 4.)

Fig. 14. Fötus von Lepus cuniculus, L. v. c. 45,7 mm. (Beob. 86.) Zeigt das chordale Syncytium mit Kernen in Caryokinese (mi.). (Homog. Immers. Obj. 1/12. Zeiss, Oc. 4.)

Fig. 15. Embryo von Homo sapiens, L. v. c. = 90 mm. (Beob. 107.) Zeigt die Individualisierung von Zellen aus dem chordalen Syncytium. (Homog. Immers. Obj. 1/12. Zeiss, Oc. 2.)

Fig. 16. Fötus von Homo sapiens im Alter von 5 Monaten. (Beob. 109.) Zeigt einen Abschnitt des chordalen Syncytiums, in welchem die Zellenindividualisierung kaum begonnen hat. Viele Kerne sind noch im gemeinen, nicht differenzierten Symplasma eingebettet. (Homog. Immers. Obj. 1/12. Oc. 4.)

Aus dem anatomischen Institut zu Greifswald.
(Direktor: Prof. E. Kallius.)

DER ZWISCHENKIEFER,

SEINE ENTSTEHUNG UND DER VERLAUF DER HASENSCHARTEN-KIEFERSPALTE UND DER SCHRÄGEN GESICHTSSPALTE.

VON

MICHIO INOUYE
AUS TOKIO (JAPAN).

Mit 38 Textfiguren.

Inhaltsverzeichnis.

Seite

I. Einleitung. Historisches 475

Nomenklatur 491

II. Eigene Untersuchungen 494

a) Zwischenkiefer des Menschen und einiger Säugetiere . . . 494

b) Entwickelung des Gesichtes und des sekundären Gaumens beim Maulwurf. Die Verteilung der Gebiete der einzelnen embryonalen Gesichtsfortsätze beim ausgebildeten Maulwurf und beim Menschen 508

c) Entwickelung des Zwischenkiefers beim Maulwurf. Topographie des Zwischenkiefers beim erwachsenen Maulwurf und beim Menschen 542

d) Sitz der Hasenschartenkieferspalte und der schrägen Gesichtsspalte beim Menschen 570

e) Wesen der Zahnanomalie bei den Spaltbildungen des menschlichen Gesichtes 590

III. Zusammenfassung 602

IV. Literaturverzeichnis 608

I. Einleitung. Historisches.

Am Anfang der achtziger Jahre des vorigen Jahrhunderts entstand bekanntlich über die Zwischenkieferfrage ein heftiger Streit zwischen den beiden Forschern Albrecht und Th. Koelliker; trotz der eifrigen Forschungen der beiden wurde die interessante Frage damals zu keinem befriedigenden Abschluss gebracht. Albrecht behauptete, es gäbe beim Menschen jederseits nicht einen, sondern zwei Zwischenkiefer, und die Hasenschartenkieferspalte verlaufe zwischen diesen beiden Knochen, also durch die Sutura interincisiva, während sein Gegner Th. Koelliker nur einen Zwischenkiefer annahm und die Spalte zwischen diesem und dem Oberkiefer in der Sutura incisiva entstehen liess.

Die bekannte, schon von Goethe herrührende Ansicht, dass bei der doppelten Hasenschartenkieferspalte die Spalte zwischen dem Zwischenkiefer und dem Oberkiefer liege, wurde somit durch Albrecht nicht wenig erschüttert. Die Auffassung Albrechts, dass an jedem Oberkiefer zwei Zwischenkiefer existieren und durch die Sutura interincisiva voneinander getrennt sind, war aber, wie es den Anschein hat, damals gar nicht mehr neu, sondern war schon von früheren Forschern aufgestellt und zur Frage der Hasenschartenkieferspalte herangezogen worden.

Autenrieth, dem sein Freund Klein mehrere Schädel anencephaler Feten mit deutlicher Naht zwischen dem ersten und zweiten Schneidezahn zeigte, äusserte bereits im Jahre 1797 die Vermutung, dass wahrscheinlich jeder Schneidezahn, ja sogar zuweilen der Eckzahn ursprünglich in einem eigenen Knochen gebildet werde, indem er in seinem Werke, wie folgt, sagt:

Amicissimus mihi D. Klein monstravit ex egregia sua craniorum foetuum collectione, qui cerebro carentes vel potius cerebro in carnosam substantiam mutato nati erant, plura in quibus aperta adhuc sutura incisiva sulcum ceu ramum inter primi et secundi dentis incisivi alveolum, Albino jam notatum, melius vero a Soemmeringio (vid. Bau des menschlichen Körpers, I. Bd., S 160), descriptum, misit, ut fere videatur, principio unumquemque alveolum incisivum, quin caninum interdum, proprium formasse ossiculum, verum, jam ante coalitionem ossis intermaxillaris cum maxillari, ossi socio junctum.

Wie aus den eben angeführten Zeilen Autenrieths hervorgeht, ist schon vor diesem und seinem Freunde Klein die Sutura interincisiva von den Forschern Albin und Soemmering beobachtet worden; Autenrieth ging aber insofern einen Schritt weiter, als er annahm, dass das Zwischenkieferbein ursprünglich nicht einfach, sondern zweifach angelegt werde.

Nach Autenrieth fand Meckel die genannte Sutur bei den mit Hydrocephalus, Hasenscharte und Gaumenspalte behafteten Schädeln sowie auch beim Oberkiefer der normal gebildeten Feten. Er glaubte, dass die Fälle, wo bei doppelter Hasenscharte und Gaumenspalte das mittlere, mit der Nasenscheidenwand zusammenhängende Stück nur zwei oder drei Schneidezähne trägt, darauf hindeuten, dass wirklich für einen jeden Schneidezahn ein eigenes Knochenstück gebildet würde.

Meckel äusserte sich ferner: „Vorzüglich merkwürdig ist

es, dass in einigen der angeführten Fälle (Wolfsrachenbildung) nicht vier, sondern nur drei oder nur zwei Schneidezähne in dem mittleren Knochen gefunden wurden, während einer oder beide äussere in dem Oberkiefer sassen, in einem Falle sogar ausser dem getrennten mittleren Stücke auch auf jeder Seite eines, welches den äusseren Schneidezahn enthielt, von dem Oberkiefer getrennt werden konnte, zum deutlichen Beweise, dass, wie schon Autenrieth vermutete, anfangs jeder Schneidezahn in einem eigenen Zwischenkieferknochen enthalten ist." Es ist also schon Meckel nicht entgangen, dass die Hasenschartenkieferspalte unter Umständen auch von zwei Stücken des Zwischenkiefers abgegrenzt und das laterale Stück des letzteren durch eine Naht mit dem Oberkiefer verbunden wird.

Leuckart, der ausführliche Untersuchungen über den Zwischenkiefer der menschlichen und tierischen Schädel angestellt hat, glaubte, am menschlichen Zwischenkiefer die von Autenrieth und Meckel vermuteten zwei Knochenkerne nachgewiesen zu haben, und bemerkte folgendes: „In bezug auf die besondere Entwickelung der Intermaxillarknochen glaube ich annehmen zu müssen, dass sich die beiden mittleren oder inneren grösseren Kerne, also die für die beiden inneren Schneidezähne, zuerst ausbilden, dass danach erst sich die beiden äusseren ansehnlich kleineren Kerne entwickeln und dass die beiden Kerne jederseits gegen Ende des dritten Monats oder spätestens im Anfang des vierten sowohl untereinander als auch mit den angrenzenden Gaumenteilen der Kieferknochen verschmelzen."

Nachdem nun die Entwickelung des Gesichtes durch Untersuchungen besonders von Rathke, Bischoff u. Reichert aufgeklärt war, versuchte man, die Hasenschartenkieferspalte, die zuerst von Goethe und nachher auch von anderen zwischen den Oberkiefer und Zwischenkiefer verlegt wurde,

mit den embryonalen Vorgängen am Gesicht in gewissen Zusammenhang zu bringen, und nahm im allgemeinen an, dass der mittlere Nasenfortsatz den Zwischenkiefer und der Oberkieferfortsatz den Oberkiefer entstehen liesse und dass dann, wenn die Vereinigung der beiden Fortsätze ausbliebe, die Hasenschartenkieferspalte entstände.

Später, nach Meckel, sind aber auch wiederholt solche Fälle der genannten Missbildung bekannt worden, in denen der zweite Schneidezahn nicht am medialen Spaltrande, sondern an dem lateralen gelegen ist.

Bardeleben, der ebenfalls wie Autenrieth, Meckel und Leuckart auf jeder Seite zwei Zwischenkiefer annimmt, berichtete auch einen solchen Fall; er sagt in seinem Lehrbuche der Chirurgie an einer Stelle: „Der Oberkiefer bildet sich bekanntlich 1. aus zwei seitlichen Stücken, den aus dem oberen Fortsatze des ersten Visceralbogens jeder Seite sich entwickelnden eigentlichen Oberkiefern, welche die Backzähne und den Eckzahn produzieren, 2. aus dem in der Medianlinie am vorderen Ende der Schädelkapsel hervorwachsenden Zwischenkiefer, welcher die vier Schneidezähne zu tragen bestimmt ist, und diesen entsprechend aus vier, später zu zwei symmetrischen Knochen verschmelzenden Stückchen entsteht", und wiederum an anderer Stelle: „Dagegen darf nicht unerwähnt bleiben, dass es Hasenscharten gibt, welche nicht genau der Grenze zwischen Ober- und Zwischenkiefer entsprechen, wie dies namentlich bei Fällen, die mit Wolfsrachen kompliziert sind, nachgewiesen werden kann. Ich habe auf einen solchen Fall bei der 27. Versammlung deutscher Naturforscher und Ärzte aufmerksam gemacht, wo die angeborene Spalte sich zwischen dem ersten und zweiten Schneidezahn befand. Die Zahl und Beschaffenheit der Schneidezähne, sowie die Stellung des Eckzahnes war ganz normal. In solchen Fällen hat man wohl anzunehmen, dass der eine Schneidezahnkeim sich von

vornherein im Oberkiefer entwickelte, resp. das entsprechende Zwischenkieferstück mit dem Oberkiefer ganz früh verschmolzen war."

Obgleich Bardeleben diese beiden Möglichkeiten sich vorbehalten hat, nahm Förster in solchen Fällen an, dass ein Stück des Zwischenkiefers mit dem Oberkiefer sich vereinigt habe, indem er sagt: „Im höheren Grade der Missbildung findet sich ausser der Spaltung der Lippe auch eine Spalte des Alveolarfortsatzes des Kiefers. Dieselbe findet sich in der grossen Mehrzahl der Fälle zwischen dem äusseren Schneidezahn und Eckzahn, und nur in ganz vereinzelten Fällen hat man sie zwischen dem äusseren und mittleren Schneidezahn gefunden. Es hat also in den gewöhnlichen Fällen offenbar die Vereinigung zwischen Oberkiefer und Zwischenkiefer nicht stattgefunden, während in den seltensten sich nur ein Stück des Zwischenkiefers mit dem Oberkiefer vereinigte, das andere aber nicht. . . . . Auch diese Fälle von Lippen-Kieferspalte sind bald einseitig, bald beidseitig; im letzteren Falle besteht das Mittelstück aus dem oben beschriebenen Mittelstücke der Lippe und dem Zwischenkiefer, welcher meist aus zwei Stücken mit zwei Schneidezähnen besteht, während die anderen zwei Stücke fehlen."

Volkmann, der am lateralen Rand der Hasenschartenkieferspalte zweimal einen und einmal drei Schneidezähne beobachtet hat, erklärte solche Zähne als überzählig; bei seinen Fällen ähnelten diese vor dem Eckzahn stehenden Zähne seiner Ansicht nach mehr einem Eckzahn als einem Schneidezahn.

Aus den obigen Zeilen von Bardeleben sowie Förster sieht man klar, dass die beiden Forscher sich auch der schon früher von Autenrieth, Meckel und Leuckart ausgesprochenen Ansicht, dass der Zwischenkiefer jederseits zweifach angelegt werde, angeschlossen haben. Wenn aber die Hasenschartenkieferspalte durch die ausgebliebene Vereinigung des

Oberkiefer- und des mittleren Nasenfortsatzes entstanden sein sollte, wie könnte dann das laterale Stück des Zwischenkiefers, welcher doch mit dem medialen zusammen in dem mittleren Nasenfortsatze einheitlich angelegt wird, ins Gebiet des Oberkieferfortsatzes gelangen! Obgleich dies also mit den embryologischen Vorgängen des Gesichtes gar nicht in Einklang zu bringen war, so begnügte man sich doch mit der unbefriedigenden Erklärung, bis Albrecht im Jahre 1879 seinen bekannten Aufsatz veröffentlichte, um dem bestehenden Missstande abzuhelfen.

Albrecht glaubte durch seine Theorie von der paarigen Anlage jedes Intermaxillare, die er auf Grund eingehender Untersuchungen an teratologischen sowie normalen Schädeln des Menschen und der Tiere aufgestellt hat, die uns sehr interessierende Frage vollkommen aufgeklärt zu haben. Bald aber nach Albrecht wurde auch die Arbeit Th. Koellikers bekannt, die mehr auf embryologischen Untersuchungen beruhte und sich entschieden gegen die von ersterem ververtretene Ansicht aussprach und die frühere Auffassung Goethes verteidigte. Nun begann der eingangs erwähnte Streit zwischen den beiden Forschern ziemlich heftig zu werden, indem sie sowohl in Vorträgen als auch in Aufsätzen ihre Ansichten gegeneinander aufrecht zu erhalten suchten und einer dem anderen nicht nachgeben wollte. Auf diesen Streit folgten auch mehrere grössere und kleinere Arbeiten anderer Forscher, auf die ich nachher noch eingehen muss.

Sollten die Missbildungen des Gesichtes, wie die Hasenschartenkieferspalte und die schräge Gesichtsspalte, durch die ausgebliebene Vereinigung der embryonalen Gesichtsfortsätze entstanden sein, wie wäre es da überhaupt möglich, dass die einzelnen Theorien sich heute noch so schroff gegenüber stehen. Dann müssten notwendigerweise bei der Vereinigung der Gesichtsfortsätze zwei verschiedene Typen angenommen werden,

die durch die Ansichten Albrechts und Koellikers ausgedrückt sind; sonst müsste ein mechanisches Moment, das in frühembryonaler Zeit in einer bestimmten Weise gerade auf eine bestimmte Stelle des Gesichtes einwirkt, zur Erklärung des einen oder des anderen Falles herangezogen werden, was aber als unmöglich zu bezeichnen ist.

Ich habe zuerst die Entwickelung des sekundären Gaumens an den zahlreichen Serien sowohl der geschnittenen als auch der nicht geschnittenen Embryonen des Maulwurfes verfolgt. Dabei konnten mir auch die Beobachtungen der Entwickelung des vorderen Gesichtes sowie des Zwischenkiefers nicht entgehen, da dieser Prozess ja mit der Bildung des sekundären Gaumens in innigstem Zusammenhange steht. Obgleich zuerst die Untersuchungen der eben genannten Regionen rein embryologische waren, tauchte doch einmal der Gedanke in mir auf, ob dieselben zur Lösung der viel diskutierten Streitfrage zwischen Albrecht und Koelliker nicht anwendbar seien. So führte mich dies auf die weitere Untersuchung der teratologischen Präparate des menschlichen Gesichtes, und zwar wurden nicht nur die Weichteile, sondern auch die Knochen nach dieser Richtung genau untersucht. Ich habe hier in Greifswald und in Berlin[1]) Gelegenheit gehabt, derartige Präparate eingehend zu studieren. Da der Entwickelungsvorgang der für uns in Betracht kommenden Regionen beim Maulwurfe im wesentlichen von dem bereits von den Forschern beim Menschen wie bei anderen Säugetieren geschilderten nicht abweicht, so werde ich im folgenden versuchen, das Wesen der als Hasenschartenkieferspalte und schrägen Gesichtsspalte bezeichneten Missbildungen des Gesichtes des Menschen unter Zugrundelegung der an unserem Tiere gewonnenen Resultate der Ent-

[1]) Den Herren Professoren Kallius und Grawitz in Greifswald, sowie die Herren Professoren Waldeyer und Schütz in Berlin, welche mir die wertvollen Präparate zur Verfügung stellten, sei hier mein bester Dank abgestattet.

wickelung klarzulegen. Bevor ich zu meiner eigentlichen Darstellung übergehe, will ich kurz das Wichtigste der Fragestellung nach den Ergebnissen der Untersuchungen in der Literatur zusammenfassen.

Was zuerst die Anschauung Albrechts über unsere Frage anbetrifft, so kann sie etwa in folgenden Sätzen wiedergegeben werden:

1. Der seitliche Nasenfortsatz (seitlicher Stirnfortsatz, Dursy und His), der zuerst noch nicht den Mundrand erreicht, wächst bei weiterer Entwickelung des Gesichtes allmählich oralwärts vor und kommt schliesslich am Mundrande zwischen dem mittleren Nasenfortsatze (mittlerer Stirnfortsatz, Dursy und His) und dem Oberkieferfortsatze zum Vorschein. Die Oberlippe wird sodann nicht einfach durch die Anteile der letztgenannten beiden Fortsätze, sondern auch durch den des seitlichen Nasenfortsatzes gebildet; sie besteht also aus der medialen und der lateralen Zwischenkieferlippe und der Oberkieferlippe.

2. Von den Zwischenkieferknochen sind auf jeder Seite des Oberkiefers nicht einer, sondern zwei angelegt; der mediale Zwischenkiefer entwickelt sich in dem mittleren Nasenfortsatze, der laterale aber in dem seitlichen, während der Oberkieferfortsatz nur den Boden für die Entstehung des Oberkieferbeines abgibt. Die Sutura interincisiva, die an dem Schädel des neugeborenen Kindes in den meisten Fällen zu sehen ist, weist darauf hin, dass die beiden Zwischenkiefer sich aus den früher getrennten Anlagen entwickelt haben. Das mediale Zwischenkieferbein ist bestimmt, den ersten Schneidezahn zu tragen und das laterale den zweiten.

3. Die Nichtvereinigung der lateralen und der medialen Zwischenkieferlippe wird durch die sogenannte Lippenspalte dargestellt. Die Hasenschartenkieferspalte entsteht, wenn die Ver-

einigung des mittleren und des seitlichen Nasenfortsatzes ausbleibt; sie muss also im Knochen zwischen dem medialen und dem lateralen Zwischenkiefer liegen und so durch die Sutura interincisiva gehen. Der mediale Schneidezahn liegt am medialen Spaltrande, der laterale aber am lateralen. Die Fälle, in denen auf einer Seite im ganzen drei Schneidezähne, zwei am medialen Spaltrand, einer am lateralen, vorhanden sind, werden dadurch erklärt, dass der bei den Stammesvorfahren des Menschen vorkommende mittlere Schneidezahn dem heutigen normalen menschlichen Gebisse verloren gegangen ist, jetzt aber als der zweite Schneidezahn am medialen Spaltrand auf atavistischem Wege wieder auftaucht.

Die schräge Gesichtsspalte entsteht durch die Nichtvereinigung der lateralen Zwischenkieferlippe und des seitlichen Nasenfortsatzes einerseits mit der Oberkieferlippe und dem Oberkieferfortsatze andererseits; die Spalte kann also nie durch das Nasenloch verlaufen.

Die Ansicht, dass die Hasenschartenkieferspalte nicht zwischen dem Oberkiefer- und dem Zwischenkieferbeine, wie vor Albrecht angenommen wurde, sondern in allen Fällen durch die Sutura interincisiva, d. h. zwischen dem medialen und dem lateralen Zwischenkiefer, verläuft, war ganz neu und ein unbestreitbares Verdienst Albrechts, obgleich sich über die genetische Beziehung der an der Kieferspalte sich beteiligenden Knochen zu den embryonalen Gesichtsfortsätzen noch viel sagen lässt.

Drei Jahre, nachdem Albrecht seine erste Abhandlung veröffentlicht hatte, erschien das Werk Th. Koellikers (1882), welches etwa folgende Sätze enthält:

1. Der seitliche Nasenfortsatz ist an der Bildung der Oberlippe nicht beteiligt, sondern bildet die lateralen Partien des Nasenflügels und der Nase. Die Oberlippe wird also aus dem

mittleren Nasenfortsatze und aus dem Oberkieferfortsatze gebildet (His).

2. An Zwischenkieferknochen haben wir auf jeder Seite des Oberkiefers nicht zwei, sondern einen; er entsteht also nicht, wie Albrecht meint, aus zwei Knochenkernen, sondern aus einem einzigen Ossificationspunkte und wird nur im Gebiete des mittleren Nasenfortsatzes angelegt. Die zuweilen vorkommende Sutura endo-mesognathica (interincisiva) Albrechts weist nicht auf die frühere Trennung des Zwischenkiefers hin, sondern ist als eine Gefässfurche zu betrachten. Der Zwischenkieferknochen ist beim Schweine ebenso wie beim Menschen einfach angelegt.

3. Die Hasenschartenkieferspalte entsteht infolge der Nichtvereinigung des mittleren Nasenfortsatzes einerseits mit dem seitlichen Nasen- sowie dem Oberkieferfortsatze andererseits. Wenn dazu sich die ausbleibende Vereinigung zwischen den letztgenannten beiden Fortsätzen gesellt, wird die erwähnte Missbildung mit der schrägen Gesichtsspalte kompliziert. Die Hasenschartenkieferspalte verläuft also nicht interincisiv, sondern extraincisiv, d. h. zwischen dem Zwischenkiefer- und dem Oberkieferbeine. Jedes Zwischenkieferbein ist bestimmt, zwei Schneidezähne zu tragen. Die vielfach vorkommenden Varietäten in Anordnung und Zahl der Zähne erklären sich aus der Unabhängigkeit der Zahnbildung von derjenigen des Knochens; der Schneidezahn am lateralen Spaltrand ist als ein überzähliger zu betrachten.

Wir sehen also, dass Koellikers Ansicht fast bis in die Einzelheiten in jeder Hinsicht zu derjenigen von Albrecht in sehr schroffem Gegensatz steht. Der vor wenigen Jahren nach Koelliker veröffentlichte Meyersche Aufsatz unterstützte besonders die Theorie Albrechts, während diese von A. v. Koelliker, Merkel und Sachs mehr oder weniger bestritten wurde. Unter den Aufsätzen, die nach

Albrecht, Koelliker und Meyer folgten, verdienen besonders diejenigen von Schwink, Biondi, Morian, Sachs, Herhold und Köhne Erwähnung.

Die Schwinksche Angabe beschränkte sich bloss auf die rein embryologischen Daten; nach ihm soll das Zwischenkieferbein bei den von ihm untersuchten Säugetieren, wie Artiodactyla, Rodentia, Insectivora, Carnivora und Chiroptera auf jeder Seite des Gesichtes sich stets als eine einheitliche Anlage finden. Die Tatsache, dass Schwink unter den sechs Schafsembryonen und anderen zahlreichen Embryonen verschiedener Tierspecies nur ein einziges Mal zwei getrennte Knochenkerne für den Zwischenkiefer beobachtet hat, würde also nicht zugunsten der Zweikerne-Theorie Albrechts ausfallen. Schwink ist auf die Entstehung der Hasenschartenkieferspalte nicht eingegangen.

Biondi hat soweit die Annahme Albrechts unterstützt, als er auch den Zwischenkiefer auf jeder Spalte aus zwei getrennten Knochenkernen entstehen lässt; im übrigen weicht seine Darstellung nicht wenig von der Albrechtschen ab und kann etwa in folgenden Zeilen kurz ausgedrückt werden:

1. Der seitliche Nasenfortsatz beteiligt sich nicht an der Bildung der Oberlippe, indem diese durch Vereinigung des mittleren Nasen- und des Oberkieferfortsatzes entsteht.

2. Der Zwischenkieferknochen wird auf jeder Seite des Oberkiefers nicht einfach, sondern zweifach angelegt; der metopogene entwickelt sich aus dem mittleren Nasenfortsatze und der gnathogene aus dem Oberkieferfortsatze, während aus dem seitlichen Nasenfortsatze gar kein Knochen entsteht. Im ausgebildeten Zustande liegt der gnathogene vorn, d. h. an der Gesichtsfläche, der metopogene aber hinten und ist von dem gnathogenen verdeckt. Letzterer kann auf die Gesichtsfläche allein beschränkt bleiben oder kann von seinem lateralen Ende, wie es meistenteils der Fall ist, einen knöchernen

Fortsatz nach hinten senden, der sich zwischen den metopogenen Zwischenkiefer und das Oberkieferbein einschiebt. Im ersteren Falle bildet der metopogene Zwischenkiefer die hintere Alveolarwand der beiden Schneidezähne, während der gnathogene zum vorderen knöchernen Teil der Alveolen eben dieser Schneidezähne wird; die Grenze zwischen den beiden Knochen ist die Sutura interalveolaris, welche lateral direkt in die Sutura incisiva, medial aber in die Sutura palatina mediana mündet. Im letzteren Falle aber beteiligt sich der gnathogene Zwischenkiefer ausserdem noch an der Bildung der äusseren zwei Drittel der hinteren Alveolarwand des zweiten Schneidezahnes; die Grenze der beiden Knochen wird durch die Sutura interalveolaris und deren hinteren Ausläufer, nämlich die Sutura interincisiva, gebildet, die hinten in die Sutura incisiva mündet. Wenn der gnathogene Zwischenkiefer keinen hinteren Knochenfortsatz besitzt, so fällt natürlich die Sutura interincisiva vollkommen weg, und ist nur die Sutura interalveolaris vorhanden. Die Schneidezähne kommen nur im Bereiche des Zwischenkiefers vor

3. Die Hasenschartenkieferspalte entsteht infolge der Nichtvereinigung zwischen dem mittleren Nasenfortsatze einerseits und dem seitlichen Nasen- und dem Oberkieferfortsatze andererseits; die Spalte läuft direkt in das Nasenloch. Die schräge Gesichtsspalte wird verursacht durch die ausgebliebene Vereinigung zwischen dem mittleren und seitlichen Nasenfortsatze einerseits und dem Oberkieferfortsatze andererseits; das Nasenloch ist geschlossen. Im Knochen verlaufen sowohl die Hasenschartenkieferspalte als auch die schräge Gesichtsspalte stets zwischen dem gnathogenen und dem metopogenen Zwischenkiefer. In diesem Falle wächst der letztere nach vorne und kommt an der Gesichtsfläche zum Vorschein, um sich an der Bildung des vorderen Teiles der Schneidezahnalveolen zu beteiligen. So findet man nach aussen von der Spalte den gnatho-

genen Zwischenkiefer mit einem Schneidezahn, während nach innen von ihr der metopogene mit einem oder zwei Schneidezähnen liegt. Biondi erklärt ebenso wie Albrecht, das Auftreten des überzähligen Schneidezahnes in vielen Fällen der Kieferspalte sei als ein atavistischer Rückschlag anzusehen.

Bei der Biondischen Ansicht fällt besonders auf, dass er die beiden Zwischenkieferknochen im normalen Falle nicht wie Albrecht durch die Sutura interincisiva allein getrennt wissen will, sondern dazu noch eine neue Naht „Sutura interalveolaris" annimmt und nur den gnathogenen Zwischenkiefer an der Gesichtsfläche liegen lässt. Seiner Ansicht ist auf dem XV. Chirurgenkongress von Stöhr zugestimmt worden.

Morian, der sich eifrig mit der schrägen Gesichtsspalte beschäftigt hat, vermag an der Hand von 34 in der Literatur vorhandenen (inklusive seinen eigenen) Fällen dreierlei Formen aufzustellen. Die erste Form entspricht der Auffassung Koellikers und die zweite der Albrechts. Seine dritte Form wird für uns kaum in Betracht kommen, da sie, wie er selbst und auch andere Forscher zugeben, höchst wahrscheinlich mit unseren Missbildungen gar nichts zu tun hat. Die erste Form unterscheidet sich insofern von der zweiten, als die von der Oberlippe nach dem Auge sich hinziehende Spalte bei der ersten ins Nasenloch einschneidet, während dieses bei der zweiten von der seitlich vorbeigehenden Spalte unberührt bleibt. Im Knochen liegt die Spalte bei der ersten Form am Mundrande interincisiv; weiter oben fliesst sie mit der Apertura piriformis in breiter Ausdehnung zu einem einheitlichen Defekt zusammen, dadurch, dass die sonst die Apertur seitlich begrenzenden Knochenteile vollständig fehlen. Morian glaubt, in diesem Falle seien die beiden Zwischenkieferknochen vollkommen erhalten. Bei der zweiten Form, an der die knöcherne Spalte nach seiner Meinung am Mundrande zwischen dem Zwischenkiefer und dem Oberkiefer gelegen ist, schliesst sich die Apertura

piriformis durch eine schmale Knochenspange, die den medialen Zwischenkiefer mit dem Nasenbein verbindet, gegen die Spalte vollkommen ab. Das Foramen infraorbitale nimmt sowohl bei der ersten als auch bei der zweiten Form eine laterale Lage zu der knöchernen Spalte ein.

Morian hat allerdings versucht, diese beiden Formen an der Hand der Biondischen Auffassung zu erklären, und meint, die erste Form würde sich sehr gut dieser Auffassung anpassen; bei der zweiten Form musste er aber, um seine Erklärung aufrecht erhalten zu können, einen Ausweg suchen, indem er behauptete, dass die Spange, die die Apertura piriformis von der Spalte vollständig trennt, entweder durch einen amniotischen Strang von dem Oberkiefer abgetrennt oder wahrscheinlicher durch das excessive Wachstum des inneren Zwischenkiefers nach oben, der in der Norm nur ein kleines Knochenplättchen darstellt, entstanden sei. Zur Erklärung dieser zweiten Form ist auf dem XV. Chirurgenkongress, wo Morian und Biondi zugegen waren, von Stöhr eine ähnliche Meinung geäussert worden, indem er sagte: „Was den Fall Morians betrifft, so erklärt sich die merkwürdige Tatsache, dass der hintere Zwischenkiefer sogar die laterale Begrenzung der Apertura piriformis bildet, durch die Annahme eines noch exzessiveren Wachstums des hinteren (metopogenen) Zwischenkiefers, und diese Annahme hat um so weniger Befremdendes, als wir jetzt wissen, dass unter anormalen Verhältnissen der innere Zwischenkiefer überhaupt die Neigung besitzt, sich über seine normalen Grenzen auszudehnen.“ Da Biondi die Entwickelung des medialen Zwischenkiefers im mittleren Nasenfortsatze, die des lateralen im Oberkieferfortsatze annimmt und die schräge Gesichtsspalte stets zwischen gnathogenem und metopogenem Zwischenkiefer verlaufen lässt, bleibt nichts anderes übrig, als bei Morians zweitem Falle nur ein exzessives Wachstum des medialen Zwischenkiefers nach oben zur Erklärung heranzuziehen.

Köhne tritt an der Hand seiner Untersuchung an den sowohl mit der Hasenschartenkieferspalte als auch mit der Cyclopie behafteten Missbildungen der Ansicht Albrechts und Biondis, dass der Zwischenkiefer auf jeder Seite aus zwei Stücken bestehe und die zuweilen vorkommenden überzähligen Schneidezähne auf einen atavistischen Rückschlag zurückzuführen seien, mit Entschiedenheit entgegen. Die Köhnesche Behauptung ging hauptsächlich von dem Standpunkte der odontologischen Verhältnisse aus; er äusserte sich etwa folgendermassen.

Wenn bei einem Lippenkieferspaltenpräparat der menschliche Oberkiefer im ganzen mehr als vier Schneidezähne trägt, so handelt es sich um accessorische Zähne, welche stets im Oberkieferfortsatz zur Entwickelung kommen und nicht im Zwischenkiefer. Da solche überzähligen Zähne fast ausschliesslich an Schädeln beobachtet werden, denen auch an sich schon eine Missbildung anhaftet und an sonst gesunden Schädeln überaus selten ist, so ist das Vorkommen von sechs Schneidezähnen, wie bei den von Albrecht, Biondi etc. angeführten Fällen, stets als pathologisch zu betrachten. Die überzähligen Zähne haben gleichsam die Bedeutung von Lückenbüssern, welche den bestehenden Spalt nachträglich durch eine andere Bildung ausfüllen sollen. Bei den Cyclopenschädeln, an denen ja der seitliche und mittlere Nasenfortsatz nicht zur weiteren Ausbildung gelangen und die beiden Oberkieferfortsätze gegeneinander nach der Mitte zu wachsen, können auch Schneidezähne auftreten; diese sind als im Oberkiefer entstanden anzusehen, da keine Naht seitwärts von dem Schneidezähne nachzuweisen ist. Ist der mittlere Schneidezahn bei der hexaprotodonten Kieferspalte nach Biondi ein überzähliger, dann ist es doch sehr auffällig, dass bei der tetraprotodonten Kieferspalte der sonst rudimentäre Schneidezahn vorhanden sein soll und der normale nicht. Der am lateralen Spaltrand

gelegene Praecaninus incisivus ist also überzählig und gehört zum Oberkiefer; mithin muss die Hasenschartenkieferspalte in allen Fällen mit der Sutura incisiva zusammenfallen.

Die Arbeiten, die nach Köhne veröffentlicht wurden, zielten meistens dahin, entweder die Ursache der fraglichen Missbildungen aufzuklären oder über die einzelnen vorkommenden Fälle zu berichten. Obgleich, wie wir oben gesehen haben, noch keine Theorie aufgestellt worden ist, die alle Fälle der Hasenschartenkieferspalte sowie der schrägen Gesichtsspalte definitiv erklären könnte, so ist trotzdem noch von niemand versucht worden, auf Grundlage eingehender Untersuchungen die bestehenden Theorien nochmals auf ihre Richtigkeit hin zu prüfen oder eventuell eine neue Ansicht aufzustellen, damit man nicht je nach den vorkommenden Fällen gezwungen ist, nach der einen oder anderen Theorie willkürlich zu greifen.

Wenn unsere Missbildungen auf die gehemmte Vereinigung der einzelnen Gesichtsfortsätze zurückgeführt werden, so müsste es allem Anscheine nach nur eine einzige Theorie geben. Denn die physiologische Vereinigung würde ja nur immer nach einem Modus stattfinden, und so lässt sich kaum annehmen, dass z. B. die Oberlippe einmal im Sinne Albrechts aus drei Fortsätzen und das andere Mal nach der Annahme Koellikers und Biondis aus zweien sich entwickelt; ferner können wir gar nicht einsehen, warum ein und derselbe Zwischenkiefer in einem Falle nur im mittleren Nasenfortsatze (Koelliker), im anderen Falle ausser diesem entweder in dem seitlichen Nasenfortsatze (Albrecht, Meyer) oder in dem Oberkieferfortsatze (Biondi) entstehen sollte. Dass die einzelnen Theorien heute noch bestehen und die Dinge nicht vollkommen aufgeklärt sind, liegt wahrscheinlich daran, dass die Forscher entweder den Tatbestand der frühembryonalen Ent

wickelung des Menschen und der Säugetiere sofort auf die Verhältnisse der ausgebildeten normalen sowie der teratologischen Präparate zu übertragen versuchten und es leider vernachlässigt haben, die Entwickelung des Zwischenkiefers besonders in Hinsicht auf seine topographischen Beziehungen zu den äusseren Weichteilen vom Beginn der Entwickelung bis zum definitiven Stadium in den einzelnen Phasen genau zu studieren.

Nomenklatur.

Bevor ich auf meine eigentliche Untersuchung eingehe, sei es mir gestattet, die Nomenklatur, die in dem in Rede stehenden Gebiete bis jetzt angewendet worden ist, einer kritischen Prüfung zu unterwerfen.

Sehr irreführend sind die verschiedenen Bezeichnungen für die embryonalen Fortsätze des Gesichtes. Dursy und His unterschieden am embryonalen Gesichte vier verschiedene Fortsätze, nämlich den mittleren, den seitlichen Stirnfortsatz, den Oberkiefer- und den Unterkieferfortsatz. Der mittlere Stirnfortsatz ist unpaar und umfasst das zwischen den beiden Nasenrinnen bzw. Nasenschläuchen gelegene Gebiet des Gesichtes. Da diese hinten bis zur primitiven Choane reichen, so bildet der zwischen den beiden primitiven Choanen gelegene Teil (Nasenseptum) nach His den Mundhöhlenteil des mittleren Stirnfortsatzes. Der davor am Gesichte gelegene Teil gehört zum Gesichtsteile des letzteren. Der seitliche Stirnfortsatz, der Oberkiefer- und der Unterkieferfortsatz sind paarig und füllen den hinter dem mittleren Nasenfortsatze bis zur Ohranlage sich erstreckenden Teil des Gesichtes aus. Der Oberkieferfortsatz hat nach His auch den Gesichtsteil und den Mundhöhlenteil; aus dem letzteren soll der spätere Gaumen entstehen.

Allerdings bilden die genannten Gesichtsfortsätze gemein-

sam den Teil des Gesichtes, der beim ausgebildeten Menschen unterhalb der Augen und der Stirn gelegen ist, aber doch nicht vollkommen. Es bleibt vielmehr, da der mittlere Stirnfortsatz den zwischen den beiden Nasenschläuchen gelegenen Teil des embryonalen Gesichtes beansprucht, oberhalb von ihm zwischen ihm und der Stirnwölbung, die die Grosshirnhemisphären beherbergt und die spätere Stirn bilden soll, ein dreieckiges Feld übrig. Dieses Feld nannte His „Area triangularis". Das spätere Gesicht wird also, abgesehen von der Stirn, von den Gesichtsfortsätzen und der Area triangularis gebildet.

Bekanntlich besteht der mittlere Stirnfortsatz aus einer eingesenkten Partie (Area infranasalis, His) und zwei seitlichen erhabenen Teilen (Seitenflügel, Dursy; Seitenwülste, His). Dieser Seitenpartie haben neuerdings viele Forscher den Namen „medialer Nasenfortsatz" gegeben und demgegenüber die vordere wulstige Erhebung des seitlichen Stirnfortsatzes, die die laterale Umrandung des Nasenloches abgibt, als „lateralen Nasenfortsatz" bezeichnet.

Prüfen wir die obigen Benennungen genauer nach, so gibt der Name „Stirnfortsatz" leicht eine irrige Vorstellung, nämlich dass von dem Stirnfortsatze die spätere Stirngegend gebildet werde, entsprechend dem Verhalten der übrigen Gesichtsfortsätze, die als Unterkiefer- und Oberkieferfortsatz den späteren Unter- und Oberkiefer entstehen lassen. In Wirklichkeit hat aber der Stirnfortsatz, wie wir später sehen werden, mit der Bildung der Stirn gar nichts zu tun; aus dem mittleren Stirnfortsatze gehen später das ganze Nasenseptum, die Philtrumgegend der Oberlippe, die Papilla palatina und die vor dieser gelegene Kieferpartie aus, während der seitliche Stirnfortsatz grösstenteils das Bildungsmaterial für den Seitenteil der späteren äusseren Nase liefert. Die spätere Stirn wird von der oberhalb der Stirnfortsätze und der Area triangularis gelegenen Stirnwölbung, die die Hirnhemisphären beherbergt,

gebildet. Ich möchte deshalb für den Stirnfortsatz den Namen „Nasenfortsatz“ gebrauchen, weil die sog. seitliche Stirnfortsatz hauptsächlich an der Bildung der Nase sich beteiligt und der mittlere Stirnfortsatz, obgleich nicht in dem Masse wie der seitliche, teilweise dazu bestimmt ist, das ganze Nasenseptum zu bilden. Der früher mittlere Stirnfortsatz wird somit zum mittleren und der seitliche zum seitlichen Nasenfortsatze. Dann fallen die für die mediale und die laterale Umrandung des Nasenloches gegebenen Bezeichnungen, „medialer und lateraler Nasenfortsatz“, vollkommen weg, und das Gebiet des medialen Nasenfortsatzes wird einfach als Seitenwulst bezeichnet, so dass der mittlere Nasenfortsatz nach dieser Bezeichnung in die mittlere Area infranasalis und die beiden Seitenwülste eingeteilt wird.

Wegen der Übersichtlichkeit seien im folgenden die alten und die neuen Bezeichnungen der das Gesicht bildenden Teile tabellarisch zusammengestellt:

Alte Bezeichnung	Neue Bezeichnung
mittlerer Stirnfortsatz { Area infranasalis / medial. Nasenfortsatz	mittlerer Nasenfortsatz { Area infranasalis / Seitenwulst
seitlicher Stirnfortsatz — lateraler Nasenfortsatz	seitlicher Nasenfortsatz
Area triangularis	Area triangularis
Oberkieferfortsatz	Oberkieferfortsatz
Unterkieferfortsatz	Unterkieferfortsatz

Ferner sind noch einige alte Bezeichnungen durch neue ersetzt worden, worüber später in der Arbeit berichtet wird.

II. Eigene Untersuchungen.

a) Zwischenkiefer des Menschen und einiger Säugetiere.

Von den menschlichen Schädeln sind 15 von Neugeborenen sowie von jugendlichen Individuen bis zum Alter von sieben Jahren und 15 von Erwachsenen — im ganzen also 30 Oberkiefer — besonders von mir hinsichtlich der Zwischenkiefernähte studiert worden. An den genannten Exemplaren konnte ich 28 mal eine mehr oder weniger deutliche Sutura incisiva konstatieren, während diese zweimal vollkommen fehlte. Die Sutura interincisiva kommt etwas seltener vor, nämlich in 21 von den 30 Fällen; von diesen 21 fielen 8 auf die Erwachsenen und 13 auf die Neugeborenen.

Die Sutura incisiva (Fig. 1) beginnt meistens am Foramen incisivum, sehr selten aber auch hinter diesem an der Sutura palatina, und zwar in ganz beliebigem Winkel, und verläuft eine Strecke lang lateralwärts, um dann die Sutura interincisiva nach vorn abzugeben. Nach dieser Abgabe beschreibt die Sutura in ihrem weiteren Verlaufe in den meisten Fällen eine mehr oder weniger scharf ausgesprochene, unregelmässige, nach hinten ausgebogene Figur, um sich, wenn gut ausgebildet, meistens bis zur medialen Partie des Eckzahnalveolus (Fig. 1 rechts [1]), in einigen Fällen aber zur Scheidewand zwischen dem letzteren und dem lateralen Schneidezahn (Fig. 1 links) zu verlieren. In den übrigen, nicht gut ausgebildeten Fällen ist die Naht in ihrer lateralen Partie schon mehr oder weniger weit vollkommen verstrichen, so dass nur ihr medialer Abschnitt erhalten ist. Wenn das Verstreichen des lateralen Abschnittes sehr weit vollzogen ist, kann diese

[1]) Es sei hier darauf aufmerksam gemacht, dass die im Texte vorkommenden Ausdrücke, wie „rechts", „links", rechte Seite" und „linke Seite", nicht direkt auf die Figur, sondern auf den Embryo selbst Bezug haben.

unter Umständen am Foramen incisivum nur als ein kurzer Riss existieren, so dass man bei der flüchtigen Betrachtung leicht diese rudimentäre Naht übersehen kann. Die Sutura incisiva geht, wie bereits erwähnt, in der Regel vom Foramen incisivum aus; es gibt aber auch einige Fälle, in denen an diesem Loche von der Naht gar nichts zu sehen ist und eine kurze Strecke seitwärts der frühere mittlere Teil der Naht auftaucht. Oftmals ist die Naht in ihrer ganzen Länge zu einer seichten Rinne umgestaltet, so dass sie in der Tat sehr an eine Gefässfurche erinnert.

Die Sutura incisiva kann auf beiden Seiten des Gaumens in den erwähnten Arten verschieden ausgebildet sein. Sie kann sich nämlich auf einer Seite ziemlich weit bis zum Alveolarrande erstrecken, während sie auf der anderen Seite von diesem entfernt endet; sie kann auf einer Seite fehlen und doch auf beiden Seiten gleich weit seitwärts verlaufen und den Alveolarrand erreichen oder in verschiedener Entfernung von ihm aufhören. Die Naht, die vollständig ausgebildet ist, d. h. den Alveolarrand erreicht, wurde von mir bei den untersuchten 20 Exemplaren von Schädeln siebenmal beobachtet. Davon waren zwei Schädel von Erwachsenen und fünf von Kindern und Feten. Dass die Naht auf einer Seite bis zum Alveolarrand entwickelt wäre, auf der anderen aber ganz oder fast vollständig fehlte, wurde von mir ebensowenig wie von v. Meyer beobachtet.

Die Sutura interincisiva, die nach Albrecht und Biondi auf die paarige Anlage des Zwischenkiefers hindeutet, geht in den allermeisten Fällen von der Sutura incisiva in einiger Entfernung vom Foramen incisivum ab (cf. Fig. 1); nur selten beginnt sie bereits am Foramen. Sie verläuft von ihrem Ursprung schräg nach vorn, um entweder die mediale Partie des Alveolus des zweiten Schneidezahnes, oder auch das Septum der beiden Schneidezähne zu erreichen. Soweit ist sie verhältnismässig selten zu verfolgen, in den meisten

Fällen verliert sie sich mehr oder weniger weit entfernt vom Alveolus. Beim Gaumen des Erwachsenen ist sogar die Sutura interincisiva sehr oft vorn gar nicht zu sehen und nur an der Sutura incisiva strichartig angedeutet; in diesen Fällen würde man ohne grosse Vorsicht leicht die rudimentäre Naht übersehen.

Die vollständige Ausbildung der Sutura interincisiva wurde

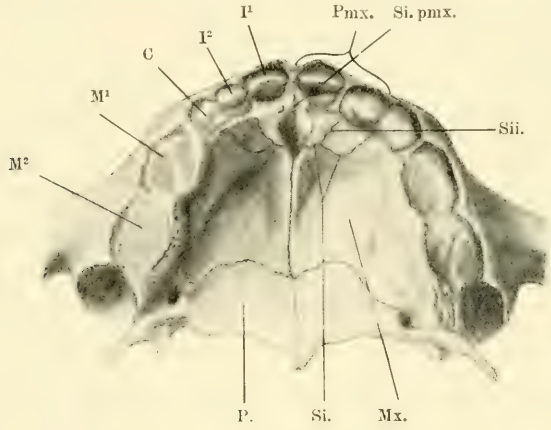

Fig. 1.

Gaumenansicht des Schädels eines einjährigen Kindes. Si. pmx. Sutura interpraemaxillaris. Si. Sutura incisiva. Sii. Sutura interincisiva. Pmx. Praemaxillare (Zwischenkiefer). Mx. Maxilla. P. Palatinum. I^1 Dens incisivus I. I^2 Dens incisivus II. C. Dens caninus. M^1 Dens molaris I. M^2 Dens molaris II.

unter den 30 Oberkiefern auf einer Seite des Gaumens zweimal bei Erwachsenen und ebenso oft bei Kindern und Feten gefunden. Eine auf beiden Seiten des Gaumens gleich gut entwickelte Sutur fand sich (Fig. 1) bei dem Oberkiefer eines einjährigen Kindes, dessen Gaumenfläche in Fig. 1 abgebildet ist. Beim Oberkiefer von Erwachsenen reichte die Sutur einmal bis an die Scheidewand der beiden Schneidezähne, einmal bis an die mediale Seite der Alveolarwand des zweiten Schneidezahnes; beim Gaumen des Kindes und des Fetus aber endete sie, abgesehen von dem in Fig. 1 abgebildeten

Falle, im medialen Bereiche des zweiten Schneidezahnalveolus. Der Gaumen des einjährigen Kindes (Fig. 1) besitzt auf der rechten Seite eine Sutura interincisiva, die an der Scheidewand zwischen dem ersten und zweiten Schneidezahn endet, auf der linken Seite aber eine, die in die mediale Partie des Alveolus des zweiten Schneidezahnes einschneidet. Wir sehen also, dass in der Mehrzahl der gut ausgebildeten Fälle die Sutura interincisiva bis in die Alveolarwand des zweiten Schneidezahnes geht. Auf dieses Verhalten der Naht sei hier besonders aufmerksam gemacht, da ich ihm, wie ich später noch ausführen werde, eine wichtige Bedeutung beimessen zu können glaube. Obgleich die Zahl der untersuchten Fälle natürlich sehr unzureichend ist, lässt sich doch sagen, dass die laterale Wand des Alveolus des ersten Schneidezahnes sehr selten vom Ende der Sutura interincisiva getroffen wird. Wenn die Sutura interincisiva nicht bis an den Alveolarrand läuft, ist es sehr schwer, aus ihrer Richtung genau zu entscheiden, an welchem Punkte sie geendet hätte. Die Verschiedenheit ihrer Ausbildung auf beiden Seiten des Gaumens entspricht im allgemeinen den Formen, die bei der Sutura incisiva beschrieben wurden.

Die Sutura incisiva und interincisiva ist bei jugendlichen sowie besonders bei fetalen Schädeln mit scharfen Rändern versehen. Bei Schädeln des Erwachsenen sind die Nähte enger und undeutlich, da ihre Ränder nicht so scharfkantig sind. Da die Verstreichung der Nähte von der Peripherie aus erfolgt, so ist sehr häufig ihre peripherische Partie einer Gefässfurche recht ähnlich, wenn auch bei wirklich sorgfältiger Betrachtung immer der Charakter einer richtigen Naht deutlich erkannt werden muss. Über die Ausdehnung der Nähte in embryonaler Zeit wird später eingehend berichtet; dass es sich absolut zweifellos hier an den Schädeln um richtige Nähte handelt, wird dann ganz klar werden.

Wie frühere Forscher konnte auch ich bei den von mir untersuchten Fällen kein einziges Mal die Fortsetzung der genannten beiden Nähte auf der Gesichtsfläche des Oberkiefers konstatieren. Ebenso wie die Gaumenfläche zeigt auch die nasale obere Fläche des Gaumes die deutliche Sutura incisiva. Um die nasale Naht verfolgen zu können, sind von mir zehn getrennte einzelne Oberkiefer untersucht worden, von denen acht dem Erwachsenen, je einer einem Kinde und einem 16 jährigen Individuum angehörten. An den Oberkiefern der Erwachsenen fehlte die nasale Sutur zweimal vollkommen, und einmal war am Foramen incisivum nur eine ganz kurze Strecke erhalten, während die übrigen Oberkiefer die mehr oder weniger deutlich ausgesprochene Sutur besassen. Die nasale Sutura incisiva beginnt an der nasalen Mündung des Canalis incisivus, verläuft seitwärts und ein wenig nach hinten und strebt in ihrem weiteren Verlaufe einfach lateralwärts, ohne also dabei mit der an der Gaumenfläche gelegenen Sutur im Verlaufe genau übereinzustimmen. An der seitlichen Partie des Gaumens angelangt, biegt die Sutura incisiva in einem abgerundeten Bogen auf die nasale Fläche des Oberkieferkörpers um, um hier noch weiter aufwärts zu steigen. Bei den erwähnten sieben Oberkiefern, die eine deutliche nasale Sutura incisiva aufweisen, endete diese einmal am lateralen Ende des Gaumens, dreimal etwa in der Mitte des letzteren und der Crista conchalis, während bei den übrigen drei, die je einem Schädel des Erwachsenen, des Kindes und des 16 jährigen Individuums angehörten, die noch tief einschneidende Sutur die Crista conchalis erreichte. Bei dem eben genannten kindlichen Oberkiefer war die Sutura incisiva sogar noch weiter, bis 3 mm oberhalb der angeführten Leiste zu verfolgen (Fig. 2). Besonders bemerkenswert ist es, dass bei diesem Oberkiefer (Fig. 2) eine schwach angedeutete Rinne, die aber gar nicht wie eine Gefässfurche aussieht, fast parallel dem vorderen

Rande des Oberkiefers bis zum Nasenbeinende seines Stirnfortsatzes verläuft; sie ist in Fig. 2 durch Strichelung angedeutet. Die Verbindung der Furche mit der tief einschneidenden Sutura incisiva sowie der typische Verlauf nach dem Nasenbeine hin zeigt offenbar, dass die genannte Furche nichts anderes sein kann als die bereits beinahe geschlossene obere Fortsetzung der nasalen Sutura incisiva. v. Meyer, der diese Naht bis zur Crista conchalis verfolgte, scheint von ihrem weiteren Verlaufe nichts gesehen zu haben.

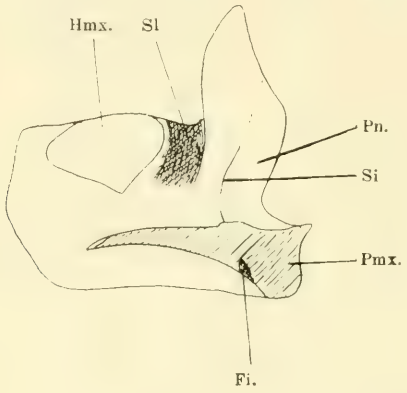

Fig. 2.

Sutura incisiva auf der Nasenfläche des Oberkiefers eines Kindes. Si. Sutura incisiva; die gestrichelte Linie zeigt die beinahe geschlossene, obere Fortsetzung derselben. Pmx. Praemaxillare. Pn. Processus nasalis des Zwischenkiefers. Fi. Foramen incisivum. Sl. Sulcus lacrimalis. Hmx. Hiatus maxillaris.

Bei dem bereits erwähnten Oberkiefer des Erwachsenen, der die bis zur Crista conchalis gelangende nasale Sutura incisiva aufweist, ist das obere Ende dieser Naht vom Rande der Apertura piriformis 7 mm entfernt. Nach ihrem Verlaufe und ihrer Richtung muss es als ausgeschlossen gelten, dass ihre eventuelle Verlängerung nach oben hin an der Peripherie der Apertura piriformis endigen könnte. Sie muss notwendigerweise den Seitenrand des Nasenbeines erreichen, um so mehr, als der bereits erwähnte kindliche Schädel ein solches Verhalten eklatant zeigt.

Den wirklichen Beweis, dass die nasale Sutura incisiva nicht am Rande der Apertura piriformis, sondern am Seitenrande des Nasenbeines endet, konnte ich glücklicherweise auch auffinden. Es handelt sich um den Schädel des einjährigen Kindes, dessen Gaumenfläche bereits in Fig. 1 abgebildet ist. Auffallend ist es besonders, dass die obere Partie der Sutura incisiva hier sogar an der Gesichtsfläche

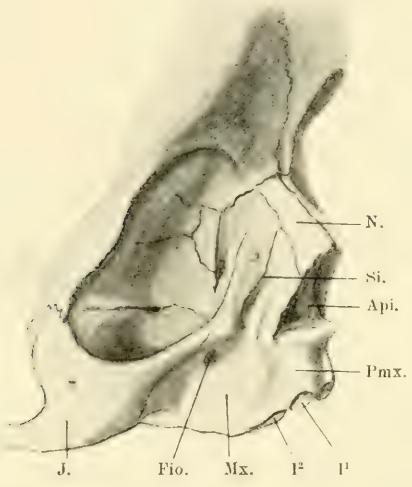

Fig. 3.

Derselbe Schädel wie Figur 1 in etwas schiefem Profil. N. Nasale. Si. Sutura incisiva. Api. Apertura piriformis. Pmx. Praemaxillare (Zwischenkiefer). Mx. Maxilla. Fio. Foramen infraorbitale. J. Jugale. I^1 Dens incisivus I. I^2 Dens incisivus II.

des Stirnfortsatzes des Oberkiefers zu sehen ist. Ob man diese Naht auch auf der Innenfläche des Stirnfortsatzes zu sehen bekommt, konnte ich leider nicht feststellen, da ich den Schädel in unversehrtem Zustande nur von aussen her betrachtete und von der Apertura piriformis aus die nasale Naht nach oben zu verfolgen nicht möglich war. Wie Fig. 3 deutlich zeigt, beginnt die Naht an der Mitte des Seitenrandes des Nasenbeines, läuft dann auf dem Processus frontalis des

Oberkiefers parallel seinem medialen freien Rande, um nach einem ziemlich langen Verlaufe in einem kleinen Gefässloche zu verschwinden; die Länge der Sutur beträgt 1,3 cm. Der Verlauf dieser Naht entspricht genau dem der zur Furche geschlossenen Sutur, die bereits auf der nasalen Fläche des Stirnfortsatzes des Oberkiefers beim Kinde gesehen worden ist. Damit ist also ohne Zweifel anzunehmen, dass die eben beschriebene Naht einen noch unvollkommen geschlossenen oberen Teil der facialen Naht darstellt, die sich in frühembryonaler Zeit vom Nasenbeine bis zum Alveolarrande erstreckte und im vorliegenden Falle nur in ihrer unteren Hälfte geschlossen ist. Somit sehen wir, dass die v. Meyersche Vermutung, der obere Teil des Zwischenkiefers reiche bis zum Nasenbeine, vollkommen berechtigt ist. Der untere Teil der facialen Naht kann aber dadurch leicht konstruiert werden, wenn man die bereits erwähnte Sutur in fast gerader Richtung nach unten bis zur medialen Partie des Eckzahnalveolus verlängert denkt.

In Rücksicht auf diese Befunde kann die Grenze des Zwischenkiefers (des Prämaxillare) an dem Oberkiefer des Erwachsenen leicht rekonstruiert werden. Auf der linken Seite der schematischen Abbildung von Fig. 33a (Seite 567) ist die Ausdehnung des linken Zwischenkiefers in Vorderansicht dargestellt und durch feine Punktierung von der Umgebung unterschieden. Die Frage, ob der Zwischenkiefer sich aus zwei Knochenkernen oder aus einem entwickelt, sei vorläufig dahingestellt; jedenfalls bildet er im fertigen Zustande auf jeder Seite einen einheitlichen Knochen und besteht aus einem Körper und drei Fortsätzen; diese sind der Processus palatinus, alveolaris und nasalis.

An dem Körper treffen die einzelnen Fortsätze zusammen; er ist im Verhältnis zu diesen ziemlich schmächtig. Von den

Flächen des Körpers sind nur die nasale und die faciale vorhanden; die erstere bildet mit der nasalen Fläche des Processus palatinus die vordere, kleinere Partie des Nasenbodens, während die letztere frei am Gesichte liegt.

Der Processus alveolaris steigt direkt vom Körper nach unten und enthält die Alveolen für die beiden Schneidezähne; er besitzt eine Gesichts- und eine Gaumenfläche.

Der Processus palatinus geht vom Körper nach hinten ab und bildet zusammen mit dem der anderen Seite den vorderen Teil des harten Gaumens. Sein hinterer Rand verbindet sich durch die Sutura incisiva mit dem gleichnamigen Fortsatz des Oberkiefers. Wie bereits erwähnt, ist der Palatinfortsatz in den meisten Fällen durch die Sutura interincisiva mehr oder weniger stark in zwei Hälften geteilt; der laterale Teil würde dann den eigentlichen Processus palatinus (Processus palatinus lateralis) darstellen und der mediale dem Processus Stenonianus (Processus palatinus medialis) entsprechen, dessen Homologon bei Tieren die Apophysis Stenoniana ist. Der Processus Stenonianus liegt zwischen der Sutura interincisiva und palatina und verbindet sich durch diese Naht mit dem der anderen Seite. Der mediale Rand des Stensonschen Fortsatzes bildet mit dem des Körpers die Semicrista incisiva. Nach hinten grenzt der Processus Stenonianus an das Foramen palatinum und an den vorderen, medialen Teil des Oberkiefers. Der eigentliche (laterale) Gaumenfortsatz schiebt sich keilförmig zwischen den Processus Stenonianus und den Gaumenfortsatz des Oberkiefers ein; die Grenze gegen den letzteren ist in der Regel durch den hinten konvexen Teil der Sutura incisiva gegeben.

Der Processus nasalis ist ein schmaler, aber ziemlich langer, mächtiger Fortsatz, der von dem seitlichen Teile des Körpers nach oben abgeht. Er steigt an dem vorderen Rande des eigentlichen Oberkiefers entlang aufwärts und bildet die

seitliche Begrenzung der Apertura piriformis. Oben keilförmig zugespitzt, schiebt sich der Processus nasalis zwischen das Nasenbein und den Stirnfortsatz des Oberkiefers ein; die Spitze des Processus nasalis reicht nach oben etwa bis zur Mitte des Seitenrandes des Nasenbeines. Die Apertura piriformis wird also oben von beiden Nasenbeinen, auf beiden Seiten und unten vom Zwischenkieferbeine begrenzt, so dass der Oberkiefer an der Bildung der Apertur gar nicht teilnimmt.

Dieselben Verhältnisse zeigen auch die meisten Säugetierschädel, indem der Nasenfortsatz des Zwischenkiefers bis zum Nasenbeine reicht. Von mir sind auch mehrere Exemplare von Affenschädeln untersucht worden. Von diesen besitzen nicht nur die jugendlichen, sondern auch nicht selten selbst die von Erwachsenen eine ganz deutliche Sutura incisiva an der Gesichtsfläche des Oberkiefers.

Bei den meisten von mir angesehenen Arten von Affen, wie Cercopithecus aethiops, Cercopithecus Mona, Cercopithecus sabaeus etc., stellt die Sutura incisiva an der Gesichtsfläche eine vom Alveolarrande bis zum Nasenbeine durchgehende Naht dar, indem also der eigentliche Oberkiefer sich gar nicht an der Begrenzung der Apertura piriformis beteiligt. Dieselben Verhältnisse zeigte auch ein Schädel von einem jungen Orang-Utang, während bei einem Erwachsenen von der Naht an der Gesichtsfläche des Oberkiefers nichts zu sehen war. Es gibt aber auch Affen, bei denen die Zwischenkiefernaht sich etwas anders verhält. Zum Beispiel konnte ich bei einem erwachsenen Gorillaschädel und bei je einem Schädel vom Inuus cynomolgus und Inuus sylvanus die Sutura incisiva an der Gesichtsfläche von der Gegend des Eckzahnes aufwärts deutlich verfolgen. Die Naht endete aber nicht an dem Seitenrande des Nasenbeines, sondern vorher an der Apertura piriformis, indem sie anfangs mit dem Seitenrande dieser nach

oben immer stärker konvergierte, um dann unweit von dem Nasenbeine, ohne es zu erreichen, am Rande der Apertur aufzuhören. So wird hier die Begrenzung der Apertura piriformis nicht nur vom Nasenbeine und dem Zwischenkieferbeine, sondern auch von dem Oberkieferbeine gegeben. Dass beim menschlichen Oberkiefer die Sutura incisiva wohl niemals in die Apertura piriformis einschneiden wird, ist bereits eingehend erörtert worden.

Das Zwischenkieferbein des Maulwurfes zeigt in seiner Lagebeziehung ein ähnliches Verhalten wie das des Menschen. Bei den von mir zunächst untersuchten drei Exemplaren von Schädeln des erwachsenen Tieres konnte ich an der Gesichtsfläche des Oberkiefers die Zwischenkiefernaht nicht deutlich herausfinden, da diese hier fast in ihrer ganzen Ausdehnung bereits geschlossen war. So habe ich einen Schädel eines jugendlichen Individuums zu diesem Zwecke sorgfältig mazeriert, und hier konnte ich die Sutura incisiva deutlich auch am Gesichte verfolgen.

Eine der Sutura interincisiva entsprechende Naht an der Nasenfläche des Oberkiefers konnte an keinem Schädel gefunden werden. Der Zwischenkiefer des Maulwurfes (vgl. Fig. 31 a und b) besteht auch aus dem Körper und den drei Fortsätzen, dem Processus palatinus, alveolaris und nasalis; von den Fortsätzen ist die zuletzt genannte am kräftigsten entwickelt.

Der Körper des Zwischenkiefers ist durch die Alveolen der Schneidezähne fast in seiner ganzen Dicke durchsetzt; von den zwei Flächen des Körpers sieht die eine nach der Nasenhöhle, und die andere liegt am Gesichte. Der Processus alveolaris ragt sehr wenig hervor; ihm würde der vom Körper aus nach unten befindliche kleine Teil entsprechen, der die schmalen Ränder der einzelnen Alveolen

bildet. Der Körper mit dem Processus alveolaris gemeinsam enthält drei Schneidezähne.

Der Processus palatinus geht vom Körper nach hinten ab, seine hintere Grenze ist durch die deutliche Sutura incisiva gegeben. Diese Naht ist beim Maulwurfe durch das Foramen incisivum, das nicht wie beim Menschen zu einem unpaaren Loche vereinigt ist, sondern paarig seitlich von der Sutura palatina liegt, in einen medialen, kleineren und einen lateralen, grösseren Abschnitt zerlegt, wie aus Fig. 31 a deutlich zu sehen ist. Von diesen beiden Abschnitten geht der erstere von dem hinteren zugespitzten Ende des Foramen incisivum direkt nach hinten und biegt nach einem kurzen Verlaufe medianwärts um, um bald in die Sutura palatina auszulaufen. Der laterale Abschnitt der Sutura incisiva beginnt aber an dem entgegengesetzten Ende des Gaumenloches, zieht nach hinten seitwärts zur medialen Wand des Eckzahnalveolus und kommt an seiner lateralen Wand wieder zum Vorschein. Die Gaumenfläche des Zwischenkiefers ist also nach hinten konkav und in einen lateralen, die vordere Hälfte des Eckzahnes einschliessenden, breiten und einen medialen, schmalen Zipfel geteilt, der mit dem hinteren Abschnitt des Processus Stenonianus des menschlichen Zwischenkiefers zu homologisieren wäre. Zwischen den erwähnten beiden Zipfeln ist das Foramen incisivum und der zungenförmige Fortsatz des Oberkiefers eingelagert. Der mediale Rand des Processus palatinus, der sich mit dem Gaumenfortsatze der anderen Seite verbindet, erhebt sich nach oben zu einer Leiste, die ein wenig schräg lateralwärts gestellt ist und so mit der anderen Seite eine nach oben offene Rinne bildet. Das vordere Ende der Leiste senkt sich allmählich zum Boden der Nasenhöhle hin.

Von dem Körper geht seitwärts nach oben ein ziemlich mächtiger Fortsatz, der Processus nasalis, ab. Dieser steigt zuerst als eine gleich breite Spange an der Maxilla

schief nach oben und zugleich medianwärts und schiebt sich oben mit seiner nach hinten spitz ausgezogenen Partie zwischen das Nasenbein und den Oberkiefer ein, so dass dieser auch beim Maulwurfe mit der Begrenzung der Apertura piriformis gar nichts zu tun hat. Die Spitze des Processus nasalis erreicht die Mitte des Seitenrandes des Nasenbeines.

Das Nasenbein ist beim Maulwurfe vorn und hinten gleich breit und verbindet sich in seiner hinteren Hälfte seitlich mit dem oberen Teile der Maxilla, hinten mit dem Frontale. Der obere Teil des Maxillare grenzt also an das spitze Ende des Zwischenkiefers, an das Nasale und hinten in einer ziemlich breiten Strecke an das Frontale; so würde er ein Homologon für den Stirnfortsatz des menschlichen Oberkiefers darstellen, ist aber wegen der Verlagerung der kleinen Orbitahöhle nach hinten ziemlich breit abgerundet. Der Zwischenkiefer und das Nasenbein des Maulwurfes zeigen also in ihrer Lagebeziehung zueinander sowie zu der benachbarten Maxilla dieselben Verhältnisse wie beim Menschen. Indessen ist der Oberkiefer des Maulwurfes im Vergleich mit dem des Menschen teils wegen der zugespitzten Schnauze, teils infolge der Verlagerung der Orbitahöhle in seiner Form beträchtlich verändert. Das Foramen infraorbitale fehlt beim Maulwurfe; es ist in die Orbitahöhle übergegangen. Das in Fig. 31 b sichtbare Loch, das vorn oben von der Orbita gelegen ist, stellt die obere Öffnung des Canalis nasolacrimalis dar. Diese ist vorn unten vom Maxillare begrenzt; neben der Öffnung soll das Tränenbein liegen. Letzteres konnte aber beim vorliegenden Schädel wegen der bereits weit vollzogenen Verwachsung mit den benachbarten Knochen nicht in seiner Ausdehnung bestimmt werden. Das rudimentäre Auge würde mit seiner oberen Hälfte beinahe den ganzen Umfang des Tränenloches decken; es ist aber in der Figur weiter unten eingezeichnet.

Wie eingangs bereits bemerkt worden ist, glaubt Biondi eine neue Naht, die Sutura interalveolaris, an menschlichen sowie tierischen Schädeln gefunden zu haben. Die Naht soll nach ihm quer durch die Alveolen des ersten und des zweiten Schneidezahnes verlaufen und sich lateral in die Sutura interincisiva fortsetzen. Ich habe bei 2 fetalen, 1 kindlichen und 30 erwachsenen Schädeln vom Menschen, bei denen die Zähne vorher vollkommen entfernt waren, sowie auch die zahnlosen Alveolen eines Maulwurfschädels auf die Biondische Naht hin untersucht. Bei keinem konnte ich aber die Naht oder ein nahtähnliches Gebilde finden. Nur bei einem Schädel von einem $1^1/_4$ Jahre alten Kinde bemerkte ich an den hinteren Alveolarwänden des oberen ersten und zweiten Milchschneidezahnes auf jeder Seite je eine frontal gestellte schmale Spalte; diese erinnert wohl an die Biondische Interalveolarnaht. Die genauere Betrachtung lehrt aber, dass diese Alveolen der Milchschneidezähne durch die Spalte mit den dahinter gelegenen Alveolen der bleibenden Schneidezähne kommunizieren. Diese Spalte war früher sicher mit einer bindegewebigen Membran ausgefüllt, die den bereits verknöcherten Teil der Scheidewand zwischen den Alveolen der bleibenden Schneidezähne und denen der Milchschneidezähne vervollständigte. Nach dem, was ich an meinem Material, nach den Literaturangaben (von Th. Koelliker und Schwink z. B.) und nach meinen eigenen entwickelungsgeschichtlichen Untersuchungen gefunden habe, kann ich mit Bestimmtheit behaupten, dass es sich bei der Biondischen Interalveolarnaht nur um einen Verknöcherungsdefekt oder dergleichen, nicht um eine wirkliche Naht handelt. In dem nun folgenden embryologischen Teil wird dies des näheren ausgeführt werden.

b) Entwickelung des Gesichtes und des sekundären Gaumens beim Maulwurfe. Die Verteilung der Gebiete der einzelnen embryonalen Gesichtsfortsätze beim ausgebildeten Maulwurfe und beim Menschen.

Die Maulwurfsembryonen sind von dem Stadium aus, an dem bereits die einzelnen Gesichtsfortsätze deutlich ausgebildet sind, der sekundäre Gaumen aber noch in seiner ersten Anlage sich befindet, bis zum ziemlich weit fortgeschrittenen Stadium untersucht worden, bei dem der sekundäre Gaumen bereits vollkommen geschlossen ist; sie umfassen insgesamt folgende 12 verschiedenen Stadien, die tabellarisch angeordnet sind. Die einzelnen Stadien enthalten meistens zwei gleichalterige Embryonen, von denen der eine einfach präpariert — der Unterkiefer nebst der Zunge wurde entfernt — und der andere in unversehrtem Zustande in Schnitte zerlegt worden ist. Gegebenenfalls sind in die Tabelle, um diese übersichtlicher zu gestalten, nur die Masse des präparierten Embryos aufgenommen. In der Tabelle bezeichnet der Buchstabe α die grösste Länge des Embryos, die nämlich von dem Rüsselende, das bei jungen Stadien durch die Nasenkante (His), bei älteren durch den oberen Rand der Rüsselscheibe bezeichnet wird, entlang der Rückenkrümmung bis zur Schwanzspitze gemessen worden ist, β aber die bekannte Scheitel-Steiss-Länge.

Stadium	I	$\alpha = 20{,}2$ mm	$\beta = 5{,}8$ mm
„	II	$\alpha = 21{,}0$ „	$\beta = 7{,}3$ „
„	III	$\alpha = 22{,}9$ „	$\beta = 8{,}0$ „
„	IV	$\alpha = 24{,}1$ „	$\beta = 9{,}7$ „
„	V	$\alpha = 24{,}8$ „	$\beta = 10{,}1$ „
„	VI	$\alpha = 25{,}5$ „	$\beta = 10{,}8$ „
„	VII	$\alpha = 28{,}3$ „	$\beta = 12{,}2$ „
„	VIII	$\alpha = 31{,}2$ „	$\beta = 13{,}7$ „
„	IX	$\alpha = 32{,}7$ „	$\beta = 14{,}5$ „

Stadium	X	α = 35,0 mm	β = 16,2 mm
„	XI	α = 37,7 „	β = 20,0 „
„	XII	α = 45,7 „	β = 28,0 „
„	XIII	Erwachsener Maulwurf.	

Da die ausführliche Beschreibung der Entwickelungsvorgänge des Gesichtes sowie des sekundären Gaumens, in der fast alle Stadien (I—XI und XIII), die in der Tabelle angegeben sind, berücksichtigt werden, demnächst als eine besondere Abhandlung erscheinen wird, so soll die folgende Darstellung nur die allerwichtigsten Züge aus den eben erwähnten Vorgängen in knapper Form enthalten, und demnach ist sie auf wenige Stadien (Stadium I, II, III, VII und XIII) beschränkt worden. In den nachfolgenden Kapiteln über die Entwickelung des Zwischenkiefers werden ausser den oben erwähnten Stadien die Stadien IV, VI, VII, VIII, XI, XII und XIII in Betracht gezogen.

Im folgenden sollen zuerst die Anlage und Umgestaltung der Gesichtsfortsätze beim Maulwurf verfolgt werden. Alsdann wird der Versuch gemacht, daraus auch für den Menschen unter Berücksichtigung der Literaturangaben bindende Schlüsse zu ziehen. Darauf wird im nächsten Kapitel eine ausführliche Darstellung der Entwickelung des Zwischenkiefers und seiner topographischen Beziehungen gegeben werden.

Stadium I. Dieser Embryo zeigt ein Entwickelungsstadium des Gesichtes, das mit anderen Abbildungen früherer Forscher gut übereinstimmt. In Fig. 4 und Fig. 5 ist der Kopf des vorliegenden Stadiums in ventraler Ansicht abgebildet. Da der Unterkiefer nebst der Zungenanlage vorher in der Gegend des Mundwinkels entfernt worden ist, so sieht man in den Figuren unmittelbar hinter dem Vordergesichte das konkave Dach der primitiven Mundhöhle. Die einzelnen Gesichtsfortsätze sind gerade gut ausgebildet und sind voneinander ziemlich deutlich abzugrenzen. Der mittlere Nasenfortsatz ist

Fig. 4.

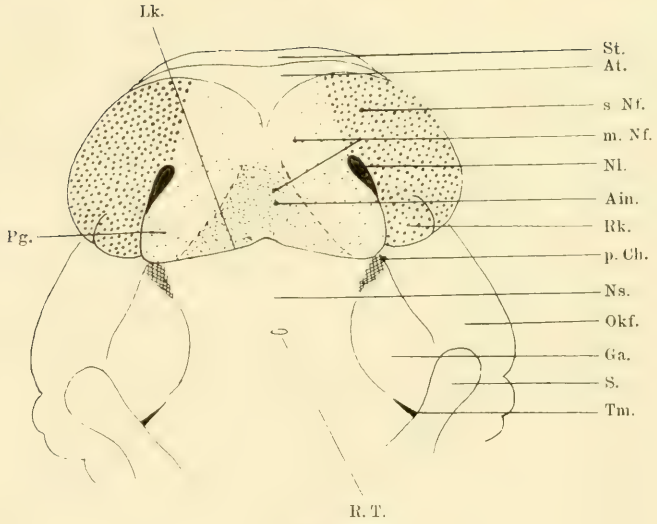

Fig. 5.

Figg. 4 und 5.

Vordergesicht nebst dem Dache der primitiven Mundhöhle in ventraler Ansicht. Stadium I; Originalpräparat. m. Nf. mittlerer (fein punktiert), s. Nf. seitlicher Nasenfortsats (grob punktiert; im mittleren Nasenfortsatze ist die Area infranasalis (Ain) durch dichtere Punktierung abgehoben. Pg. Processus globularis. Rk. Randknoten. Lk. Lippenkante. St. Stirnwölbung. At. Area triangularis. Nl. Nasenloch. Okf. Oberkieferfortsatz. p. Ch. primitive Choane (geschlossen). Ns. Nasenseptum. Ga. Gaumenanlage. RT. Rathkesche Tasche. Tm. Tubenmündung. S. Schnittfläche. Vergrösserung 27 fach.

mit dem Oberkieferfortsatze, teilweise auch bereits mit dem seitlichen Nasenfortsatze vereinigt. Auf dem Dache der Mundhöhle jederseits ist die primitive Choane noch geschlossen.

Da die beiden Nasenfortsätze sich nur in einem kleinen Bezirke miteinander vereinigt haben, so stellt die vordere Öffnung des Nasenschlauches noch eine länglich birnförmige Spalte dar, die vorn abgerundet, hinten aber zugespitzt in eine scharfe Furche ausläuft. Diese kennzeichnet die Vereinigungsstelle der beiden Ränder des jetzt bereits zum blinden Schlauch abgeschlossenen, hinteren Bezirkes der Nasenrinne. Die beiden Nasenspalten konvergieren ein wenig nach vorne.

Von dieser Spalte sowie der nach hinten ausgehenden Furche jederseits scharf begrenzt, stellt der mittlere Nasenfortsatz einen zwischen den beiden Nasenschläuchen gelegenen, sehr breiten Lappen dar. Die hintere (orale) Fläche des Lappens ist der Mundhöhle zugekehrt; sie soll später besonders betrachtet werden. Am Gesichte ist der mittlere Nasenfortsatz deutlich in zwei Abschnitte gesondert, in das vertiefte mittlere Feld (Area infranasalis, His) und die beiden vorspringenden Seitenteile (Seitenwülste).

Entsprechend der Konvergenz der Seitenteile nach vorn hin beginnt die Area infranasalis vorn mit einem schmalen Zipfel, wird nach hinten aber breiter und tiefer eingesenkt bis zum vorderen Mundrande hin, an dem die Area infranasalis in einer stumpfen Kante in die orale Fläche des mittleren Nasenfortsatzes übergeht; die Kante, die weiterhin als Lippenkante (Zwischenkieferwulst von His) bezeichnet werden soll, ist schwach nach vorn geschweift und zeigt in der Mitte einen seichten Einschnitt. Zu beiden Seiten des letzteren zeigt die Area infranasalis je eine schwache Erhabenheit, die vorn und seitlich ziemlich undeutlich begrenzt ist. Von dem Einschnitt ausgehend zieht eine seichte schmale Furche nach vorne und setzt sich in die Furche fort, die sich zwischen den vorderen

Abschnitten der beiden erhabenen Seitenteile des mittleren Nasenfortsatzes findet.

Die Wülste, die zu beiden Seiten der Area infranasalis gelegen sind, bilden die mediale Umrandung der Nasenspalte. Jeder derselben geht nach hinten und oralwärts in einen abgerundeten Vorsprung über, den Processus globularis von His. Wie bereits erwähnt, ist der mittlere Nasenfortsatz in diesem Teile mit dem vorderen Ende des Oberkieferfortsatzes, auch teilweise mit dem seitlichen Nasenfortsatze verwachsen. Jene Wülste gehen am vorderen Rand des Nasenloches in die ebenfalls wulstig vorgetriebene apicale Partie des seitlichen Nasenfortsatzes über; das Nasenloch bekommt dadurch eine hufeisenförmige Umrandung. Die beiden hufeisenförmigen Wülste stossen in der Höhe des Nasenloches miteinander zusammen und sind dort durch die eben erwähnte mediane Furche, die in die Area infranasalis hineingeht, getrennt.

Da, wo die Furche vorn aufhört, beginnt ein flaches, dreiseitiges Feld (Area triangularis, His), das nach oben in die Stirn übergeht, wo die breite Basis dieses Dreiecks liegt.

Der mittlere Nasenfortsatz würde im üblichen Sinne nur den Teil bezeichnen, der zwischen den beiden Nasenschläuchen gelegen ist. Streng genommen muss aber die mediale Hälfte des Scheitels jedes Bogenwulstes zu dem mittleren Nasenfortsatze und die laterale Hälfte zu dem seitlichen zugerechnet werden.

Der seitliche Nasenfortsatz (Figg. 6 und 7, vgl. Figg. 4 und 5) endet oben breit zwischen der Area triangularis und dem Auge an der gewölbten Stirne, von der er durch eine seichte Furche getrennt ist. Von der Stirne aus schiebt sich der seitliche Nasenfortsatz zwischen die Area triangularis und den mittleren Nasenfortsatz einerseits und den Oberkieferfortsatz andererseits ein und reicht am unteren Ende der Nasenspalte an den mittleren Nasenfortsatz heran. Als Ganzes be-

trachtet ist der seitliche Nasenfortsatz vorn breit und hinten schmal bis zum Auge ausgezogen. Die ganze Ausdehnung des seitlichen Nasenfortsatzes ist besonders deutlich in Fig. 7

Fig. 6.

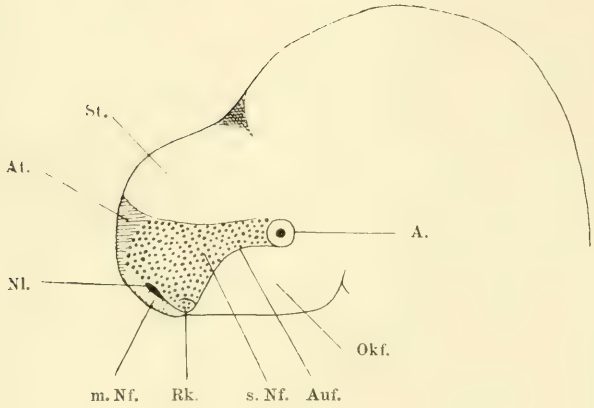

Fig. 7.

Figg. 6 und 7.

Kopf vom Stadium I in ein wenig schiefem Profil. Originalpräparat. m. Nf. mittlerer (fein punktiert), s. N. seitlicher Nasenfortsatz (grob punktiert). At. Area triangularis (quer schraffiert). St. Stirnwölbung. Okf. Oberkieferfortsatz. Nl. Nasenloch. Rk. Randknoten. Auf. Augennasenfurche. A. Auge. Vergrösserung 18fach.

zu sehen; hier ist der seitliche Nasenfortsatz grob und der mittlere fein punktiert, während die Area triangularis horizontal schraffiert ist. Das untere Ende des seitlichen Nasen-

fortsatzes, das unten zwischen dem Processus globularis des mittleren Nasenfortsatzes und dem vorderen Ende des Oberkieferfortsatzes keilförmig ausläuft, steht dem Mundrande am nächsten; seine Spitze ist als ein rundlicher Höcker abgegliedert, der von jetzt an als „Randknoten" bezeichnet werden mag. Dieser ist durch sämtliche weiteren Entwickelungsstadien bis zum erwachsenen Maulwurfe als ein selbständiges Gebilde erhalten und bezeichnet immer die Stelle des nasalen Endes des seitlichen Nasenfortsatzes, die dem Mundrande am nächsten gelegen ist. Dieser Randknoten kann als gutes Kriterium benutzt werden zur Entscheidung der Frage, ob der seitliche Nasenfortsatz sich an der Lippenbildung (Albrecht) beteiligt oder nicht.

Der Oberkieferfortsatz, der eine dicke Ausladung des Gesichtes nach unten seitwärts hin darstellt, tritt mit seinem vorderen Ende an die beiden Nasenfortsätze heran; mit dem vorderen kleinen Teile deckt er das hintere Ende des Nasenschlauches von der Seite her, mit dem hinteren, weitaus grösseren Teile aber die Mundhöhle von oben und seitwärts. Somit besitzt der Oberkieferfortsatz ebenso wie der mittlere Nasenfortsatz einen Mundhöhlenteil und einen Gesichtsteil. Dieser letztere, der den Mundhöhlenteil mit einem abgerundeten Wulst, dem Lippenwulst (His) nach unten überragt, nimmt die Gegend der späteren Wange und des Seitenteiles der späteren Oberlippe und des Rüssels ein; vorn stösst er nur in einer schmalen Stelle an die Spitze des Processus globularis an, während er sich im übrigen an den ganzen Seitenrand des seitlichen Nasenfortsatzes anlegt. Die Grenze zwischen diesem und dem Oberkieferfortsatze ist durch eine deutliche Furche, die sogenannte Augennasenfurche, gegeben, die hinten am Auge beginnt und in einem sanften Bogen vorn bis zum Processus globularis verläuft; die Furche ist in ihrem Ver-

laufe in der Gegend des Auges ziemlich tief eingeschnitten. Vorn ist der Gesichtsteil des Oberkieferfortsatzes durch eine flache Rinne, die am Randknoten beginnt und eine kurze Strecke nach hinten verläuft, in einen oberen und einen unteren Zipfel geteilt. Der Mundhöhlenteil des Oberkieferfortsatzes ist der primitiven Mundhöhle zugewandt und hilft deren Dach bilden.

Das Dach der primitiven Mundhöhle, das vorn sowie seitlich von den Gesichtsteilen des mittleren Nasen- und des Oberkieferfortsatzes wallartig flankiert wird, ist im ganzen stark konkav ausgehöhlt. An seiner Bildung beteiligt sich vorn die orale Fläche des mittleren Nasenfortsatzes und auf beiden Seiten die Mundhöhlenteile der Oberkieferfortsätze, während die mittlere schmale Partie, die am meisten eingesenkt ist, von der Schädelbasis gebildet wird.

Die der Mundhöhle zugewandte Fläche des mittleren Nasenfortsatzes, die sich vorn in der bereits erwähnten Lippenkante (Zwischenkieferwulst, His) an die Gesichtsfläche anschliesst, fällt nach hinten ziemlich steil ab, um dann in sanfter Biegung in ein mittleres Feld überzugehen, das der Hirnschädelbasis angehört. Sie ist auf beiden Seiten gegen den oralen Teil des Oberkieferfortsatzes durch eine flache Grube abgegrenzt. Dort ist die Stelle der primitiven Choane, an der das hintere blinde Ende des Nasenschlauches an die Mundhöhle stösst. Wenn die jetzt noch durch die Membrana bucconasalis geschlossene primitive Choane später durchbricht, dann mündet erst die Nasenhöhle in die Mundhöhle. Der zwischen den beiden primitiven Choanen gelegene Teil des mittleren Nasenfortsatzes kann danach als Nasenseptum bezeichnet werden.

Das Gebiet der Hirnschädelbasis stellt die Kuppel des Munddachgewölbes dar. In seiner Mitte ist eine quergestellte spaltenförmige Öffnung, der Eingang zur Rathkeschen Tasche, sichtbar. Hinten geht dieses Feld zwischen den Ein-

gängen der Tuben in die hintere Wand der Rachenhöhle über.

An die primitive Choane und die Fläche der Hirnschädelbasis schliesst seitlich der Mundhöhlenteil des Oberkieferfortsatzes an. Dieser, der lateral von dem Lippenwulst überragt und von demselben durch eine deutliche Furche scharf abgesetzt ist, stellt eine schwach erhabene Fläche dar, welche im ganzen zur mittleren Partie des primitiven Munddaches schräg gestellt ist. In dieser Erhabenheit ist bereits die erste Anlage des sekundären Gaumens gegeben. Die Fläche ist in ihrem vorderen Teile am meisten vorgewölbt, während die hintere, seitliche Partie gegen die Verbindung mit dem Unterkiefer flach eingesenkt ist; der vorgewölbte Teil fällt allmählich vorn zur primitiven Choane, medial zur eigentlichen Hirnschädelbasis ab. Genau genommen, liegt die Anlage des sekundären Gaumens nicht allein im Bereiche des Oberkieferfortsatzes, sondern sie dehnt sich weiter nach hinten bis zur Tubenmündung aus.

Kommen wir jetzt auf den Nasenboden zurück, der durch Vereinigung der beiden Ränder der Nasenrinne entstanden ist, so stellt er den vorderen Teil des von Dursy sogenannten primitiven Gaumens dar. Die Schnitte des Embryos ergeben, dass die Verwachsung jetzt nur in den epithelialen Teilen, aber noch nicht in den mesodermalen erfolgt ist; das Epithel der Nasenhöhle ist also mit dem Oberflächenepithel durch eine kurze Epithellamelle brückenartig verbunden. Dieselben Verhältnisse sieht man noch an der primitiven Choane; die Epithellamelle setzt sich also vom Bereiche der primitiven Choane bis zum hinteren Rande der Nasenspalte fort, und die Verbindungsstelle ist, wie bereits erwähnt, im Bereich des Gesichtes durch die deutliche Furche und in dem der primitiven Choane durch die bekannte Einsenkung gekennzeichnet.

Im vorliegenden Stadium ist also der mittlere Nasenfortsatz

von dem seitlichen Nasen- sowie dem Oberkieferfortsatze in mesodermalen Teilen noch vollkommen geschieden; das Mesenchymgewebe der einzelnen Fortsätze lässt noch keine Andeutung von Knochenkernen, wie etwa eine dafür bestimmte dichte Zellenansammlung, erkennen; ihre Zellen liegen in den beiden Nasenfortsätzen etwas dichter als im Oberkieferfortsatze.

Stadium II. Bei diesem Embryo, der ein wenig weiter als der vorhergehende entwickelt ist, sollen nur die Umgestaltungen der Grenzen zwischen den einzelnen Gesichtsfortsätzen berücksichtigt werden.

Die bereits epithelial verwachsenen Ränder der Nasenrinne haben sich nun in ihren mesodermalen Teilen auch vollkommen vereinigt, indem die bereits erwähnte Epitheliamelle im Bereiche des Gesichtes durch das von beiden Seiten her eingedrungene Mesodermgewebe zerstört und vollständig aufgelöst ist. Im Bereiche der primitiven Choane ist aber die Epithellamelle infolge der Ausweitung des an das Dach der primitiven Mundhöhle anstossenden blinden Endes der Nasenhöhle zu einer dünnen Membran (Membrana bucconasalis, Hochstetter) ausgezogen; die Nasenhöhle kommt dadurch näher an die Mundhöhle heran, ist aber gegen diese durch die Membran noch vollkommen abgeschlossen. Somit ist der Nasenschlauch mit Ausnahme seines vorderen und hinteren Endes nunmehr in der Zwischenstrecke frei im Mesoderm eingelagert. Der freie untere Rand des Nasenschlauches ist in dem vorderen Abschnitte zugeschärft (Fig. 8 a), während er in dem hinteren mehr stumpfwinkelig (Fig. 8 b) ausläuft; derselbe bezeichnet die frühere Anheftungsstelle der jetzt durch das Mesoderm vollkommen zerstörten epithelialen Naht. Ihm gegenüber am Oberflächenepithel ist eine Einsenkung und Verdickung als Rest der epithelialen Naht geblieben. Die Einsenkung ist äusserlich durch die Furche gekennzeichnet, die wir im vorigen Stadium kennen gelernt haben. Diese jetzt noch ziemlich deutliche

Furche erstreckt sich ebenfalls von der Nasenöffnung bis zur primitiven Choane. Da nun die frühere, obere sowie untere Ansatzstelle der Verwachsungsnaht jetzt noch deutlich angegeben werden können, so sind wir trotz ihres Wegfalles doch

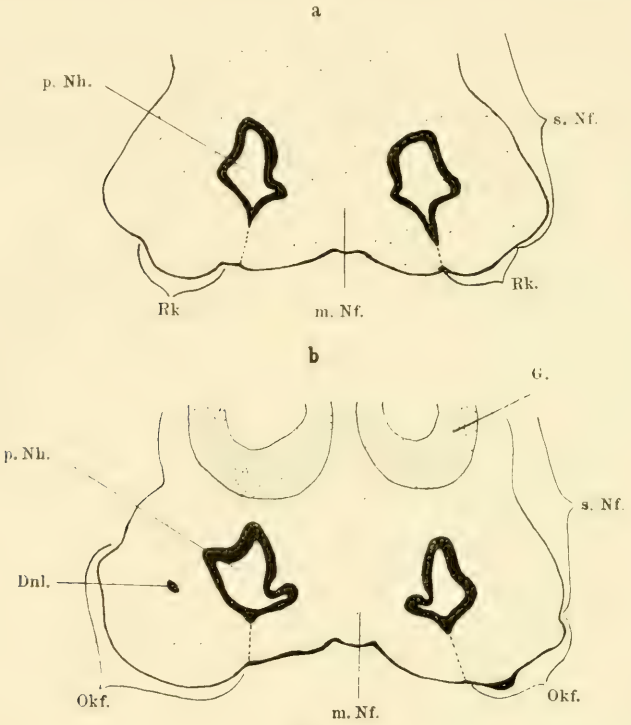

Fig. 8.

Durchschnitte durch das Vordergesicht vom Stadium II; die Nasenhöhle bei a nahe dem Nasenloche, bei b kurz vor dem Mundrande getroffen. m. Nf. mittlerer, s. Nf. seitlicher Nasenfortsatz. Okf. Oberkieferfortsatz. Rk. Randknoten. p. Nh. primitive Nasenhöhle. G. Gehirn. Dnl. Ductus nasolacrimalis. Vergrösserung 33 fach.

imstande, die beiden Mesodermanteile mit gewisser Deutlichkeit voneinander abzugrenzen; dieser Abgrenzung entsprechen die gestrichelten Linien in Fig. 8 a, b.

Die Grenze zwischen dem seitlichen Nasen- und dem Oberkieferfortsatze ist noch durch die deutliche Augennasenfurche

markiert. Die Furche schneidet am Auge noch ziemlich tief ein, ist aber in einiger Entfernung von ihm schon stark verflacht, um in ihrem weiteren Verlaufe wieder deutlicher hervorzutreten. Wir sehen hieraus, dass die Verwachsung des seitlichen Nasen- und des Oberkieferfortsatzes zuerst von der bereits verflachten Stelle der Furche aus beginnt. Sie schreitet in der Weise fort, dass das den Boden der Furche auskleidende Epithel durch das darunter gelegene vorwachsende Mesodermgewebe nach der Oberfläche hin abgedrängt wird und infolgedessen die früher durch die Furche geschiedenen beiden Teile der oberflächlich gelegenen Mesodermschicht zu einer einheitlichen Masse zusammenfliessen, die in die tiefere, unterhalb der Furche gelegene, ansehnliche Mesodermmasse einbezogen wird. Dieser Verwachsungsmodus ist also prinzipiell anders als derjenige zwischen den beiden Rändern der Nasenrinne; denn hier erfolgt die Vereinigung anfangs epithelial und nach der Auflösung der einmal gebildeten Epithelnaht erst mesodermal, während dort die in dem Grund der Furche von Anfang an vollkommen zusammenhängende, einheitliche Mesodermmasse unter vorläufiger Erhaltung der trennenden Epithelfurche allmählich die Tiefe der Furche von innen her verringert.

Beim Maulwurf ist besonders beachtenswert, dass das Bildungsmaterial des Tränennasenganges von der Stelle geliefert wird, an der die Augennasenfurche in die Ringfurche des Auges, die Anlage des späteren Conjunktivalsackes, mündet. Wir sehen im vorliegenden Stadium bereits den Gang als einen kurzen, zylindrischen, epithelialen Strang angelegt, der von der Ringfurche des Auges her im Mesoderm schief nach vorn unten medial verläuft, dann in schwachem Bogen nach vorn

umbiegt, um dann der lateralen Wand des Nasenschlauches näher als der Augennasenfurche eine kurze Strecke lang nach vorn zu verlaufen. Der Strang ist etwa parallel der Augennasenfurche gestellt und endet vorn ganz frei im Mesoderm. Mit der weiteren Ausbildung des Gesichtes wächst der solide Tränennasengang mit seinem freien Ende immer mehr nach vorne, zugleich kommt er auch der Nasenhöhle näher. Beim Stadium VII erreicht der Gang erst die Nasenhöhle in der

Fig. 9.

Nähe der vorderen Nasenöffnung. Wir werden auf die Einzelheiten der Entwickelung des Tränennasenganges nicht mehr, als eben geschehen ist, eingehen, da es uns zu weit führen würde.

Stadium III. Das Gesicht dieses Embryos zeigt erhebliche Veränderungen gegen das Stadium I; doch sind seine Reliefverhältnisse nicht schwer von ihm abzuleiten.

Am Gesichte, dessen ventrale Ansicht in Fig. 9 und 10 abgebildet ist, fällt zuerst beiderseits das kommaförmig ge-

staltete, schmale Nasenloch auf. Infolge der starken Entfaltung des nasalen Endes des Gesichtes hat dieses sich gegen früher weit von dem Mundrande entfernt und zugleich dem der anderen Seite erheblich genähert. Dieses Verhalten ist besonders beim Vergleich der Figg. 4 und 5 mit den Figg. 9 und 10, die in derselben Vergrösserung gezeichnet worden sind, deutlich zu

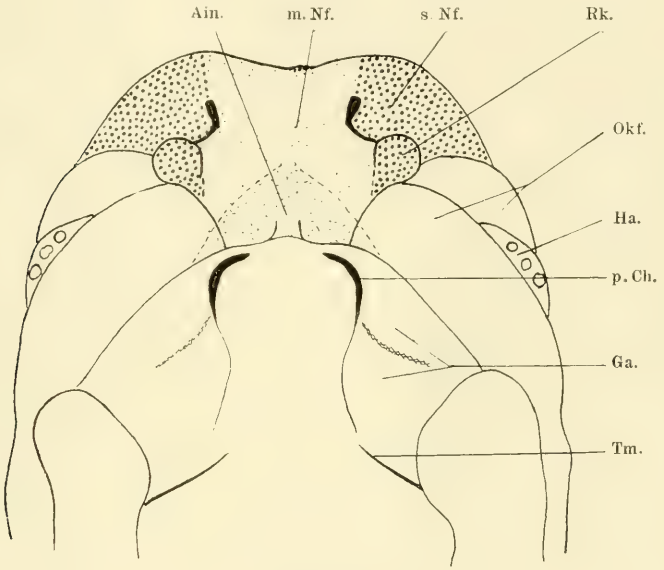

Fig. 10.

Figg. 9 und 10.

Vordergesicht nebst dem Dache der primitiven Mundhöhle in ventraler Ansicht, nach dem Originalpräparat vom Stadium III gezeichnet. m. Nf. mittlerer, s. Nf. seitlicher Nasenfortsatz. Ain. Area infranasalis. Rk. Randknoten. Okf. Oberkieferfortsatz. Ha. Haaranlagen. p. Ch. primitive Choane (offen). Ga. Gaumenanlage. Tm. Tubenmündung. Vergrösserung 27 fach.

erkennen. Die veränderte Gestalt des Nasenloches wird dadurch herbeigeführt, dass der Randknoten und der mit diesem verbundene Teil des Processus globularis nach vorn und zugleich seitwärts gerückt sind und damit das orale Ende des Gesichtes nicht nur nach vorn gewachsen ist, sondern sich auch zugleich, wie die beiden Figg. 7 und 11 deutlich zeigen,

aufgerichtet hat; so sieht das Nasenloch jetzt mehr schräg nach vorne als früher, und das ganze die beiden Nasenlöcher tragende Ende gewinnt an Einheitlichkeit und bekommt ein charakteristisches Gepräge. Somit kann man wohl im vorliegenden Stadium den Beginn der Rüsselbildung ansetzen.

Der mittlere Nasenfortsatz hat auf Kosten der Breite an Länge zugenommen; er ist nunmehr gegen den Randknoten sowie den Oberkieferfortsatz durch die bereits bekannte Furche, die von der vorderen Nasenöffnung bis zur primitiven Choane verläuft, abgegrenzt. Die Furche ist aber nicht so deutlich wie früher und im hinteren, grössten Teile besonders stark verflacht. Auf diese Grenzfurche werde ich später nochmals zurückkommen.

Da der Processus globularis in dem dem Oberkieferfortsatze angrenzenden Teile sich verflacht und sich im übrigen mit dem Randknoten nach vorn verschoben hat, so legt sich die seitliche Partie der Area infranasalis breiter an das vordere Ende des Oberkieferfortsatzes an. Infolge des Vorwachsens der Nasenlöcher und der zugleich sich vollziehenden Vorwölbung der zwischen den Randknoten gelegenen Strecke des mittleren Nasenfortsatzes liegt die vordere Spitze der Area infranasalis nicht mehr wie früher im Bereiche der Nasenlöcher, sondern kommt dahinter zu liegen. Die stärkere Entfaltung der umgebenden Teile bringt es mit sich, dass die Area infranasalis gegen früher tiefer eingesenkt ist, indem dabei der angrenzende vordere Teil des Oberkieferfortsatzes in die Fläche der Area einbezogen wird. Der hintere tiefstehende Rand der Area infranasalis (Lippenkante) zeigt den medianen Einschnitt sehr deutlich, und zu beiden Seiten des letzteren sind die beiden schwachen Erhabenheiten zu sehen, die jetzt viel stärker hervortreten. Auf der Area infranasalis ist die frühere mediane Furche nicht mehr zu sehen, und genau an ihrem Platze ist ein schmaler, erhabener Substanz-

streifen aufgetreten. Dieser beginnt an dem eben erwähnten Einschnitt und zieht nach vorne auf die zwischen den Nasenlöchern gelegene vertiefte Partie, verbindet also die Area infranasalis mit der Area triangularis.

Die beiden Seitenwülste des mittleren Nasenfortsatzes haben sich durch die beginnende Vorwölbung des letzteren ein wenig nach vorne gedreht und dabei die Spitze der Area infranasalis nach hinten abgedrängt, so dass sie nun weiter vor dieser zu liegen kommen. Ferner sind die Seitenwülste auf Kosten des dazwischen nun schwach eingesenkten Feldes in schmale Lippen umgewandelt, die die Nasenlöcher medial begrenzen. Auf dem Felde ist die frühere mediane Furche nicht mehr zu sehen, dafür aber eine mediane Leiste, die vordere Fortsetzung des bereits bei der Area infranasalis besprochenen Streifens. Vorn ist das Feld durch eine zwischen den vorderen Umrandungen der Nasenlöcher jetzt deutlich sichtbar gewordene, quere Auftreibung (Nasenkante, His) gegen die dorsale Fläche der Nasengegend schärfer abgesetzt worden.

Mit der Verlängerung des Rüsselrückens ist die Area triangularis auch bedeutend in die Länge gezogen; sie hat also jetzt eine schmale Basis und einen lang ausgezogenen vorderen Teil. Die Breite der Basis ist ein wenig grösser als der Abstand der beiden Nasenlöcher.

Der seitliche Nasenfortsatz, der beträchtlich in die Länge gewachsen ist, setzt sich jetzt sehr deutlich von der stark vorgewölbten Stirne ab; zum besseren Verständnis ziehe man ausser Fig. 9 noch Fig. 11 in Betracht, welche das vorliegende Stadium im Profil zeigt. Obgleich der hintere Teil der Augennasenfurche gegen vorher in längerer Strecke verflacht ist, ist doch der zum Auge hin reichende, hintere Zipfel des seitlichen Nasenfortsatzes noch vollkommen abzugrenzen. Von seinem vorderen breiten Teile, der das Nasenloch als Wulst von der Seite her begrenzt, hat sich der Rand-

knoten nunmehr scharf abgesondert. Da die Furche um diesen Knoten herum lateral viel deutlicher ausgesprochen ist als medial, so bekommt man leicht den Eindruck, als wäre der Knoten von dem mittleren Nasenfortsatze abgegliedert. Zwischen dem Randknoten und dem Processus globularis ist gerade am Rande des Nasenloches ein deutlicher Einschnitt zu sehen, der die Abgangsstelle der bereits erwähnten nach der primitiven Choane hin ziehenden Furche bezeichnet.

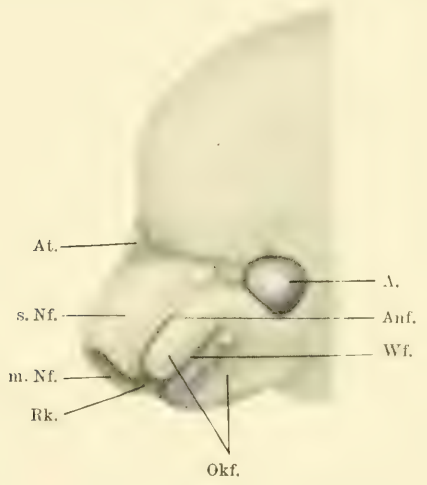

Fig. 11.

Vordergesicht vom Stadium III im Profil. m.Nf. mittlerer, s.Nf. seitlicher Nasenfortsatz. At. Area triangularis. Rk. Randknoten. Okf. Oberkieferfortsatz. Wf. Wangenfurche. A. Auge. Anf. Augennasenfurche. Vergrösserung 18 fach.

Der Gesichtsteil des Oberkieferfortsatzes zeigt einige Reliefveränderungen gegen früher. Die seichte Einsenkung, die in Fig. 6 an dem Randknoten angedeutet war, hat sich jetzt in eine richtige Furche umgewandelt, die als „Wangenfurche" bezeichnet werden mag; diese zieht parallel der Augennasenfurche von vorn nach hinten, um in einiger Entfernung vom Auge aufzuhören. Der Oberkieferfortsatz ist also vorn in zwei Zipfel gespalten, einen kleinen,

oberen und einen grossen, unteren. Auf dem letzteren, entlang der Wangenfurche treten drei Knötchen auf; diese sind Haaranlagen. Der untere Zipfel ist vorn in breiter Ausdehnung mit dem mittleren Nasenfortsatze verbunden und entsprechend der Verschmälerung des mittleren Nasenfortsatzes dem der anderen Seite viel näher gerückt als früher. Das Abwärtswachsen des Gesichtsteiles des Oberkieferfortsatzes bringt mit sich, dass der Lippenwulst (His) bedeutend den Mundhöhlenteil des letzteren überragt.

Das Dach der primitiven Mundhöhle (Fig. 9) ist in seiner Modellierung gegen früher wesentlich verändert. Die beim Stadium I noch schwach gewölbte Gaumenanlage ist inzwischen bedeutend abwärts gewachsen. Dementsprechend ist das mittlere Feld des Munddaches erheblich tiefer geworden und seitlich von den Gaumenanlagen scharf abgesetzt. Das Feld enthält vorn die orale Fläche des mittleren Nasenfortsatzes und hinten die Fläche der Gehirnschädelbasis.

Die orale Fläche des mittleren Nasenfortsatzes, welche, wie schon vorher, zur Fläche der Schädelbasis schräg gestellt ist, lässt nunmehr drei Abschnitte deutlich erkennen, ein mittleres eingesenktes Feld und zwei seitliche Teile. Diese sind schwach erhaben, ziehen an der primitiven Choane entlang nach vorn und geben deren mediale Umrandung ab. Vor der primitiven Choane angelangt, biegen sie sich lateralwärts, um in den vorderen Zipfel der Gaumenanlagen ohne Grenze überzugehen. Da die Seitenteile nach hinten zu allmählich auseinander weichen, so ist das mittlere Feld dreiseitig gestaltet, mit der Basis nach hinten gerichtet. Das Feld wird durch eine leichte mediane Erhebung halbiert, die vorn über den medianen Einschnitt des vorderen Mundrandes in den bereits erwähnten Streifen der Area infranasalis sich fortsetzt.

Die primitiven Choanen, die zu beiden Seiten der oralen Fläche des mittleren Nasenfortsatzes gelegen sind, stellen nun-

mehr offene Spalten dar, da die Membrana bucconasalis bereits in grosser Ausdehnung eingerissen ist. Sie reichen mit ihrer vorderen Spitze ins Gebiet der oralen Fläche des mittleren Nasenfortsatzes hinein und erhalten von ihm, wie bereits erwähnt, ihre vordere sowie mediale Begrenzung. Von unten her gesehen scheint es, als wäre die laterale Begrenzung von dem vorderen Teile der Gaumenanlage gegeben; in Wirklichkeit ist es aber nicht der Fall. An der Stelle, an der die mediale Fläche der letzteren durch die primitive Choane hindurch in die primitive Nasenhöhle übergeht, hat sich eine schwach erhabene Leiste ausgebildet, die von Dursy sogenannte primitive Gaumenleiste.

Das an der Schädelbasis gelegene Feld, das sich vorn an die orale Fläche des mittleren Nasenfortsatzes ohne Grenze anschliesst, liegt zwischen den Gaumenanlagen. Es wird später zum Dache des Cavum nasopharyngeum. Die Seitenwände des letzteren werden dann von den medialen Flächen der Gaumenanlagen gebildet. Auf dem Felde ist der Eingang zur Rathkeschen Tasche nicht mehr zu sehen; diese hat sich zum Mundhöhlenteil der Hypophysis bereits abgeschnürt und in die Tiefe verlagert. Sie würde ungefähr in der Mittellinie in der Höhe der Tubenmündungen liegen. Somit ergibt sich, dass das zwischen den Gaumenanlagen gelegene Feld gegen früher bedeutend in die Länge gewachsen ist.

In dem medialen Abschnitte der Gaumenanlagen, die, wie schon vorher erwähnt, vorn mit einem schmalen Zipfel an dem vorderen Rande der primitiven Choanen auslaufen, beginnen die späteren Gaumenplatten hervorzuwachsen. Wie aus Fig. 9 und Fig. 10 deutlich sichtbar ist, fällt die Grenzfurche zwischen dem mittleren Nasen- und dem Oberkieferfortsatze nicht mit der Spitze des eben erwähnten vorderen Zipfels der Gaumenanlagen zusammen, sondern kommt lateral von ihr zu liegen. Die Gaumenanlagen sind also vorn aus

dem Bereiche des Oberkieferfortsatzes ins Gebiet des mittleren Nasenfortsatzes vorgewachsen; sie reichen hinten bis zum Eingang der Tubenöffnung. Die soeben erwähnte Grenzfurche zwischen dem mittleren Nasenfortsatze einerseits und dem seitlichen Nasen- sowie dem Oberkieferfortsatze andererseits beginnt vorn an dem medial von dem Randknoten gelegenen Einschnitt und läuft zuerst direkt nach hinten bis zum vorderen Rande des Lippenwulstes; hier angelangt, läuft sie nach hinten medianwärts, um dann in der Gegend der primitiven Choanen zu enden. Die Lage des hinteren Endes der Furche kann etwa, von der Mundhöhle her gesehen, durch den Kreuzungspunkt (Fig. 9) des lateralen, am meisten vorspringenden Seitenrandes des Nasenseptums mit dem darunter schräg verlaufenden, vorderen schmalen Zipfel der Gaumenanlage angegeben werden. Wenn man eine gerade Linie von diesem Kreuzungspunkte aus nach vorn bis zu dem Einschnitt, der zwischen dem Randknoten und dem Processus globularis liegt, zieht, so kommt sie vorn und hinten der eigentlichen lateralen Grenzfurche des mittleren Nasenfortsatzes nahe, während ihre mittlere Strecke ein wenig von dieser Grenze entfernt ist.

In späteren Stadien schwindet der grössere, hintere Teil der Furche vollkommen; trotzdem kann man konstatieren, wenn man das starke Vorwachsen der Nasenregion berücksichtigt, dass die konstruierte gerade Linie immer vollständiger mit der wirklichen Grenze der in Frage kommenden Gebiete zusammenfällt. Die gerade Linie gibt dann also ziemlich genau den Verlauf der äusseren Naht (resp. der Furche) am oralen Eingang des Nasenschlauches an, von der

oben beim Stadium II die Rede war und die von jetzt an immer undeutlicher wird. Der nach dem Nasenschlauche zugewendete Teil der Naht wird durch eine Linie bestimmt, die in der primitiven Choane von dem Seitenrande des Nasenseptums (mittleren Nasenfortsatzes) bis zum tiefsten Punkt des äusseren Nasenloches gezogen wird. Wenn die obere und untere Nahtlinie durch eine Ebene verbunden wird (vgl. Figg. 23 und 24), so bestimmt diese die frühere Zugehörigkeit der in dem Boden der Nasenhöhle gelegenen Mesodermmassen. Damit ist die Möglichkeit gegeben, zu entscheiden, ob später die Knochenanlage des Zwischenkiefers, wie Th. Koelliker sagt, im Bereiche des mittleren Nasenfortsatzes angelegt wird oder im Sinne von Albrecht und Biondi ausserdem auch im Bereiche eines anderen Gesichtsfortsatzes.

Beim vorliegenden Embryo sehen wir, dass im Mesenchymgewebe des Vordergesichtes die Zellen noch im allgemeinen diffus verteilt sind und in der Vorderkiefergegend noch keine abgrenzbare Zellenanhäufung zu erkennen ist, die etwa als Voranlage des Knochenkernes für den Zwischenkiefer gehalten werden kann.

Stadium VII. Bei diesem Embryo hat die Ausgestaltung des Vordergesichtes sowie des Munddaches erhebliche Fortschritte gemacht, so dass das Bild der Figg. 12, 13 und 14, die die eben erwähnten Regionen im Profil und in ventraler Ansicht zeigen, sich beim flüchtigen Anblick ziemlich schwer von dem in Figg. 9 und 11 abgebildeten Zustande ableiten liesse. Der vorliegende Embryo steht etwa kurz vor der zweiten Phase der Umlagerung der Gaumenplatten. Das Vordergesicht, das bedeutend in die Länge gezogen und zugleich aufgerichtet ist, besitzt bereits die typische Gestalt des Rüssels. Das hinten

anschliessende Munddach hat sich ebenfalls in oralaboraler Richtung gestreckt und weist eine Anzahl von bedeutenden Veränderungen auf.

Das Gesicht hat sich nunmehr, wie aus beistehender

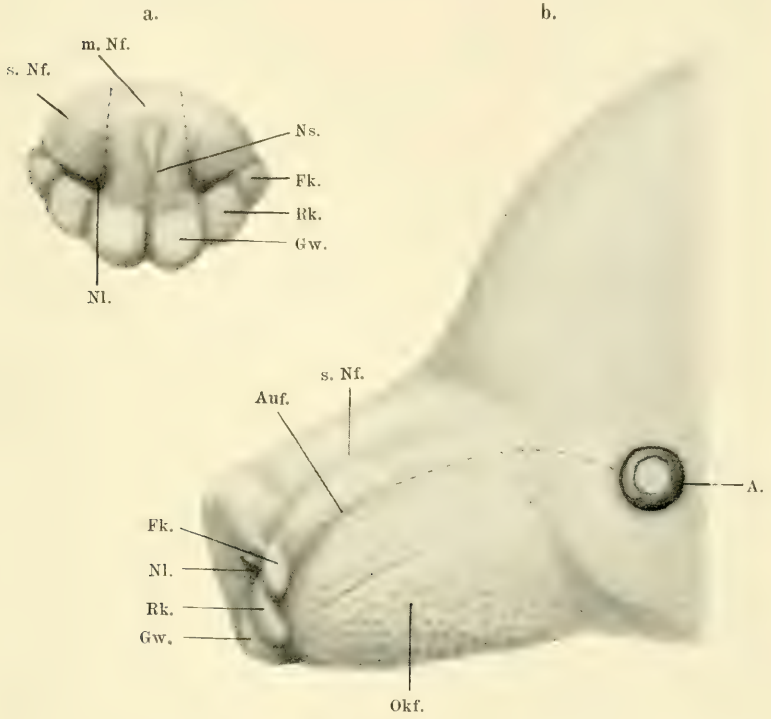

Fig. 12.

a) Vordergesicht vom Stadium VII im Profil; b) Rüsselscheibe in der Vorderansicht. m. Nf. Gebiet des mittleren Nasenfortsatzes. Ns. Nasenseptum. Gw. Grenzwulst. s. Nf. Gebiet des seitlichen Nasenfortsatzes. Rk. Rand-, Fk. Flügelknoten. Nl. Nasenloch. Okf. Gebiet des Oberkieferfortsatzes. Auf. Augennasenfurche; bereits ausgeglichener Teil derselben mit gestrichelter Linie angegeben. A. Auge. Vergrösserung 18 fach.

Fig. 12 (vgl. Figg. 13 und 14) ersichtlich ist, in zwei Abschnitte gegliedert, in den die Nasenlöcher tragenden vorderen Teil und die hinten daran anschliessende weitaus grössere Partie. Diese Gliederung ist aber im vorliegenden Stadium nur

ventral und seitlich deutlich ausgesprochen, während dorsal der Vorderteil noch nicht scharf abgesondert ist.

Der Vorderteil hat, von vorn her gesehen, etwa die Gestalt einer querovalen Scheibe (Fig. 12 b), die infolge des Aufrichtens des Rüssels nunmehr zu seiner Längsachse senkrecht gestellt ist; er soll von nun an als „Rüsselscheibe" bezeichnet werden. Diese besteht aus dem früheren vorderen, erhabenen Teile des mittleren Nasenfortsatzes, den Randknoten und den vorderen Partien der seitlichen Nasenfortsätze. Man sieht in Fig. 12 b auf beiden Seiten die stark gebogenen Nasenlöcher. Ventral von diesen finden sich drei Erhabenheiten auf jeder Seite; sie sind nebeneinander gelagert und nicht nur in der Vorderansicht, sondern auch in ventraler Ansicht deutlich zu sehen. Die am meisten medial gelegene Erhabenheit ist durch eine scharfe Furche von der der anderen Seite getrennt. Da die Furche nur eine kurze Strecke nach oben verläuft, so vereinigen sich die beiden Wulstungen bald zu einer einheitlichen Masse, die als Nasenseptum die Nasenlöcher voneinander trennt; die Grenze der Wülste gegen dieses Nasenseptum ist durch eine flache Einsenkung angegeben. Das Septum und die daran ventral anschliessenden beiden Wulstungen stellt den früheren vorderen, erhabenen Teil des mittleren Nasenfortsatzes dar, und zwar hat sich dieser erhabene Teil, der hinten durch die Spitze der Area infranasalis getrennt war, dicht aneinander geschlossen und diese nunmehr nach hinten verdrängt. Der frühere vordere Teil der Area infranasalis ist also nunmehr als die erwähnte mediane Furche zwischen den beiden Wulstungen zurückgeblieben. Diese sollen weiterhin als „Grenzwülste" bezeichnet werden und würden dem an den Randknoten anschliessenden Teile des früheren Processus globularis entsprechen. Die Grenzwülste vereinigen sich später zu einem einheitlichen ventralen (unteren) Rand der Rüsselscheibe. Dorsolateral von dem Grenzwulste liegt

der bekannte Randknoten, der von dem seitlichen Nasenfortsatze stammt. Der lateral anschliessende Knoten ist eine ganz neue Bildung, die wir bei den früheren Stadien nicht gesehen haben; er hat sich von dem vorderen Ende des seitlichen Nasenfortsatzes abgegliedert und bildet im Verein mit dem Randknoten den späteren lateralen Rand der Rüsselscheibe und soll als „Flügelknoten" bezeichnet werden. Die drei Knoten jeder Seite sind voneinander durch Furchen deutlich getrennt, die von dem unteren Schenkel des Nasenloches abgehen und ventral sich zu einer Furche vereinigen, die den Vorderteil des Rüssels von dem hinteren, mit zahlreichen Haaranlagen besetzten trennt und weiter ventral bis zur Spitze der Area infranasalis zu verfolgen ist. Ihre dorsale Fortsetzung wendet sich hinter dem Flügelknoten schräg aufsteigend nach hinten auf die laterale Fläche des Rüssels, um bald nachher zu enden. Der dorsalwärts von dem Nasenseptum gelegene Teil der Rüsselscheibe, der seitwärts bis zum Flügelknoten reicht, bildet ihren oberen Rand. Die seitliche Partie des letzteren, die oberhalb des Nasenloches gelegen ist, stammt von dem vorderen Teile des seitlichen Nasenfortsatzes, der den Flügelknoten abgegeben hat. Der zwischen den Seitenteilen gelegene, direkt auf dem Nasenseptum ruhende, mittlere Teil gehört aber zum mittleren Nasenfortsatze. Der obere Rand ist beim erwachsenen Maulwurfe von der dahinter gelegenen Mantelfläche des Gesichtes deutlich abgesetzt; im vorliegenden Stadium ist dort aber nur eine flache Einsenkung angedeutet (vgl. Fig. 12 a).

Auf der Rüsselscheibe ist die Grenze zwischen den Gebieten des mittleren und des seitlichen Nasenfortsatzes durch eine Linie gegeben, die medial an dem Randknoten vorbei durch den oberen Schenkel des Nasenloches zum dorsalen Saum der Rüsselscheibe verläuft.

Es ist sehr interessant, die einzelnen Teile an der Rüssel-

scheibe mit den um das Nasenloch der menschlichen Nase gelegenen Abschnitten zu homologisieren. Wie der Nasenflügel beim Menschen von dem seitlichen Nasenfortsatze gebildet wird, ebenso entstehen beim Maulwurfe aus diesem der Rand- und Flügelknoten, also die späteren lateralen Ränder der Rüsselscheibe, die so den menschlichen Nasenflügeln entsprechen würden. Das Nasenseptum beim Maulwurfe stellt zweifellos dieselbe Bildung dar wie beim Menschen. Die obere Fortsetzung des Nasenseptums im Verein mit den von ihm beiderseits abgehenden Partien kann zweifellos als ein Homologon für die menschliche Nasenspitze betrachtet werden. An der Bildung des dorsalen Randes der Rüsselscheibe beteiligen sich beim Maulwurfe nicht nur der mittlere sowie der seitliche Nasenfortsatz, sondern auch die vordere kleinere Partie der Area triangularis; wir sehen also hierin denselben Bildungsmodus wie beim Menschen. Es bereitet aber grosse Schwierigkeit, für die an das Nasenseptum ventral sich anschliessenden beiden Grenzwülste ein Homologon bei der ausgebildeten menschlichen Nase zu finden, da hier keine ähnlichen Bildungen vorhanden sind; sie würden aber der Übergangsstelle des Nasenseptums in die Oberlippe entsprechen. An der ausgebildeten menschlichen Nase sind zwar keine entsprechenden Abgrenzungen zu sehen, aber, wie die Abbildungen von Retzius (Biologische Untersuchungen Bd. XI) auf Tafel 16, Nr. 3, 8, 10, 12, zeigen, sind sie während der Entwickelung deutlich zu erkennen.

Der sich an die Rüsselscheibe anschliessende Teil des Gesichtes hat die Form eines kurzen, abgestumpften Kegelmantels, der an der Mundhöhlenseite einen Einschnitt zeigt. Seine dorsale Fläche erstreckt sich hinten bis zur Stirne, die beiden seitlichen bis zum Auge, und die ventrale liegt zwischen der Rüsselscheibe und dem vorderen Mundrande.

Die dorsale Fläche ist ganz glatt; die Area triangularis ist nunmehr nicht abzugrenzen.

In der Seitenansicht des Gesichtes (Fig. 12 a) sieht man drei Furchen; die mittlere ist der Rest der früheren Augennasenfurche. Sie reicht aber jetzt nicht mehr bis zum Auge; das Gebiet des seitlichen Nasenfortsatzes ist dort, wo die Furche nicht mehr zu sehen ist, mit dem des Oberkieferfortsatzes vollkommen verschmolzen. Von den beiden anderen Furchen liegt die eine oberhalb und die andere unterhalb der Augennasenfurche. Die obere Furche geht vom lateralen Ende des Nasenloches aus und läuft etwa parallel der Augennasenfurche nach hinten; sie reicht aber nicht bis zur Stirn. Durch die Furche ist der vordere Teil des seitlichen Nasenfortsatzes in zwei Abschnitte gesondert, in einen oberen, grösseren und einen unteren, kleineren. An der Rüsselscheibe liegt zwischen ihr und der Augennasenfurche der Flügelknoten. Da die Augennasenfurche in ihrem hinteren Teile vollständig zurückgegangen ist, ist die Grenze zwischen dem seitlichen Nasen- und dem Oberkieferfortsatze in der Fig. 12 a durch eine gestrichelte Linie angegeben, die das hintere Ende der Augennasenfurche mit dem vorderen Teile der Ringfurche des Auges in einem schwach nach oben konvexen Bogen verbindet. Die unterhalb der Augennasenfurche gelegene Furche ist nur schwach angedeutet und stellt die Wangenfurche dar. Sie hat früher den Gesichtsteil des Oberkieferfortsatzes vorn in zwei Zipfel geteilt, die aber jetzt fast vollkommen zu einer einheitlichen Masse verschmolzen und mit Haaranlagen dicht besetzt sind.

An der ventralen Fläche des Gesichtes ist, wie aus Figg. 13 und 14 ersichtlich, jetzt nicht mehr die frühere Grenze zwischen den Gebieten des mittleren Nasen- und des Oberkieferfortsatzes vorhanden. Über die Beteiligung der embryonalen Gesichtsfortsätze an dieser Fläche gibt die Erklärungsfigur 14 voll-

kommen Auskunft, in der die Abgrenzung des mittleren Nasenfortsatzes durch gestrichelte gerade Linien angegeben ist. Das Gebiet der Area infranasalis ist zum grössten Teile in die Fläche des Mantelteiles einbezogen und zeigt noch nahe dem Mundrande eine dreiseitige vertiefte Stelle, die nichts mehr von den Bildungen der Fig. 9 erkennen lässt. Wie die Fig. 13 deutlich zeigt, wird das ganze Gebiet des früheren Lippen-

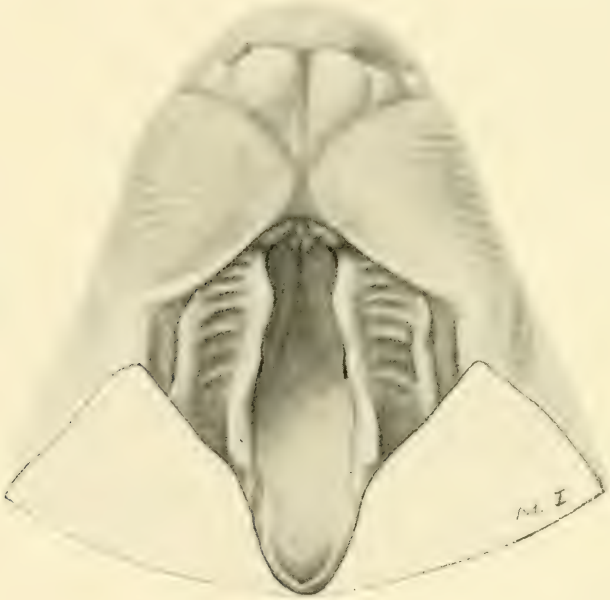

Fig. 13.

wulstes beim Maulwurfe zur Bildung der ziemlich breiten Lippe verwendet, an der im ausgebildeten Zustand noch ein schmaler medialer Lippensaum hervorragt.

Das Dach der primitiven Mundhöhle hat sich erheblich in die Länge gestreckt und weist eine Anzahl von Veränderungen auf. Von dem mittleren Gaumenfelde, das nunmehr tief zwischen die beiden wohl ausgebildeten Gaumenplatten eingesenkt ist, weist die orale Fläche des mittleren

Nasenfortsatzes, der auch wohl als Nasenseptum bezeichnet werden kann, vorn in der Mitte zwei neue Bildungen auf; die eine ist der Vorgaumen, die andere die Papilla palatina. Der

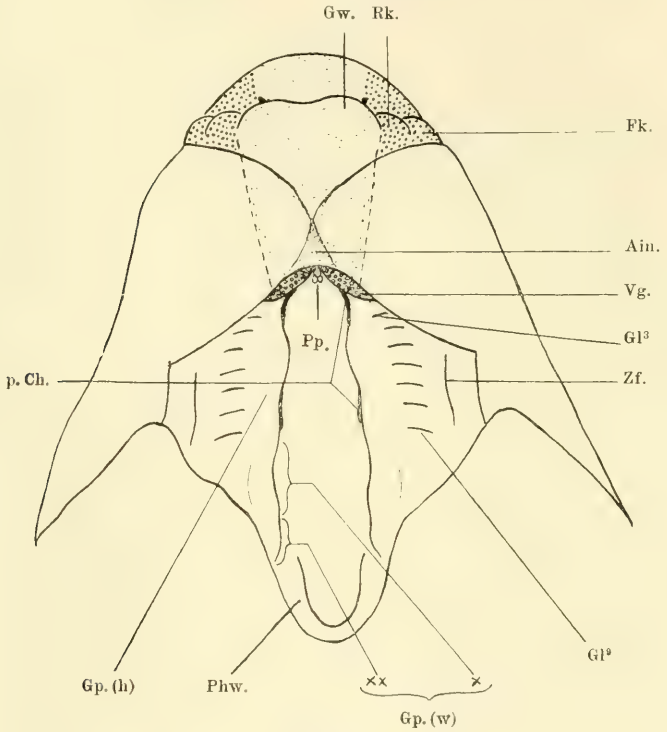

Fig. 14.

Figg. 13 und 14.

Vordergesicht nebst der primitiven Mundhöhle vom Stadium VII in ventraler Ansicht. Das Gebiet des mittleren Nasenfortsatzes fein, dasjenige des seitlichen grob punktiert. Gw. Grenzwulst. Rk. Rand-, Fk. Flügelknoten. Ain. Area infranasalis. Vg. Vorgaumen. Pp. Papilla palatina. p. Ch. primitive Choane. Zf. Zahnfurche. Gp.(h). die dem harten Gaumen angehörende, Gp.(w). die dem weichen Gaumen angehörende Gaumenplatte. Gl^3 dritte, Gl^9 neunte Gaumenleiste. Phw. Pharynxwulst. Vergrösserung 16 fach.

Vorgaumen ist paarig und liegt als ein frontal gestellter, noch schmaler Wulst dicht an dem vorderen Mundrande. Derselbe ist aus der früheren vorderen Umrandung der primitiven Choane entstanden, an der der vordere, schmale Zipfel der Gaumen-

anlage mit der medialen Umrandung der primitiven Choane zusammentraf, und liegt grösstenteils im Bereiche des mittleren Nasenfortsatzes. Der laterale, kleinere Teil des Vorgaumens würde bereits im Bereiche des Oberkieferfortsatzes liegen (cf. Fig. 14, in der das hintere Ende der gestrichelten Linie diese Grenze angibt). Die Papilla palatina ist in dem von den Vorgaumen gebildeten Winkel gelegen und aus drei längsovalen Lappen zusammengesetzt. Der vorderste Teil der medianen Erhabenheit, die wir vorher (Fig. 9) auf dem mittleren, vertieften Felde des Nasenseptums gesehen haben, ist nunmehr zum vorderen Lappen der Papille umgebildet. Die beiden kleinen hinteren Lappen sind neue Erscheinungen.

Die Gaumenanlagen sind medianwärts zu den bekannten Gaumenplatten vorgewachsen. Diese beginnen an dem Vorgaumen und ziehen nach hinten, um sich schliesslich über den Eingang zur Tube hinweg bis zur hinteren Schlundwand zu begeben. Ihre vorderen Ränder legen sich beim Verschluss des sekundären Gaumens an den hinteren Rand der Vorgaumen an und verwachsen mit diesem. His hat den Vorgaumen als „Zwischenkiefer" bezeichnet. Da diese Bezeichnung leicht zu Verwechselung mit dem knöchernen Zwischenkiefer, der ja gewöhnlich einfach Zwischenkiefer benannt wird, Anlass gibt und ausserdem die genannte Bildung, wie es sich aus meiner späteren Darstellung ergeben wird, mit der Ausdehnung des knöchernen Zwischenkiefers nicht zusammenfällt, so habe ich dafür den Namen „Vorgaumen" gebraucht.

Stadium XIII (erwachsener Maulwurf). Das Vordergesicht des erwachsenen Maulwurfes (Fig. 15) ist nach vorn schmal zugespitzt und läuft in die Rüsselscheibe aus. Während der Mantelteil, abgesehen von dem Lippen-

saume und einer kleinen Partie, die dorsal an die Rüsselscheibe sich anschliesst, dicht mit Haaren bedeckt ist, bleibt diese selbst unbehaart.

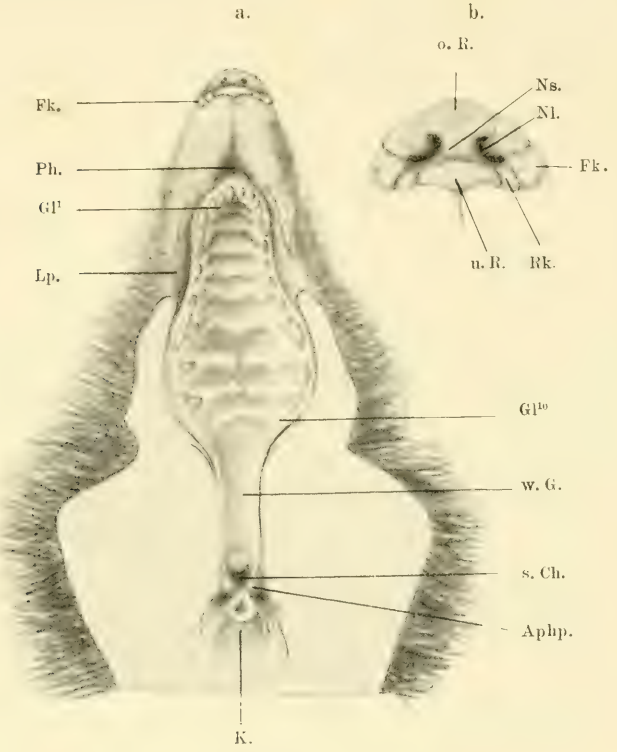

Fig. 15.

a. Ventrale Ansicht des Vordergesichtes des erwachsenen Maulwurfs; b. Rüsselscheibe im vergrösserten Massstabe. o. R. oberer, u. R. unterer Rand der Rüsselscheibe. Ns. Nasenseptum. Fk. Flügel-, Rk. Randknoten. Nl. Nasenloch. Ph. Philtrum. Lp. Lippe. Gl^1 erste, Gl^{10} zehnte Gaumenleiste. w. G. weicher Gaumen. s. Ch. sekundäre Choane. Aphp. Arcus pharyngopalatinus. K. Kehlkopf. Vergrösserung 2 fach.

Die Rüsselscheibe ist gegen früher nicht viel verändert. Die Grenzwülste haben sich zu ihrem unteren Rande vereinigt. Der Flügelknoten hat sich bedeutend verbreitert, während der Randknoten verhältnismässig klein geblieben ist;

beide bilden nun den Seitenrand der Rüsselscheibe. Die dorsale, breite Strecke der letzteren, die in der Mitte auf dem Nasenseptum ruht und beiderseits die Nasenlöcher umfasst, bildet ihren oberen Rand. Das Nasenseptum, das die jetzt schwach gebogenen Nasenlöcher voneinander scheidet, ist von dem unteren Rande durch Niveaudifferenz deutlich abgesetzt, geht aber in den oberen Rand kontinuierlich über, der, von der Seite gesehen, den unteren Rand erheblich überragt (cf. Fig. 31 b). Die einzelnen Ränder sind durch Furchen scharf voneinander getrennt, die alle am lateralen Ende des Nasenloches abgehen und in die die Rüsselscheibe von dem behaarten Teile trennende Ringfurche ausmünden. Die Zugehörigkeit der einzelnen, die Ränder der Rüsselscheibe zusammensetzenden Bestandteile zu den Gebieten der beiden Nasenfortsätze ist bereits im vorigen Stadium bestimmt worden.

Der an die Rüsselscheibe hinten sich anschliessende Teil (Mantelteil) des Vordergesichtes ist grösstenteils behaart. An seiner Seitenfläche ist von den früheren Furchen nichts zu sehen. Obgleich die Augennasenfurche verschwunden ist, kann doch die Grenze zwischen den Gebieten des seitlichen Nasen- und des Oberkieferfortsatzes durch eine Linie angegeben werden, die vom Flügelknoten nach dem Auge hin verläuft (Fig. 31 b). An der Unterfläche des Rüssels ist median eine breite, tiefe Grube zu sehen, die dem Philtrum beim Menschen entspricht. Auf dieser ventralen Fläche ist auch die Grenze zwischen dem mittleren Nasen- und dem Oberkieferfortsatze in bekannter Weise zu bestimmen (cf. Fig. 31 a und b).

In der Mundhöhle sieht man den sekundären Gaumen, von Zahnreihen hufeisenförmig umgeben, die auf jeder Seite aus 3 Schneidezähnen, 1 Eckzahn, 4 Prämolaren und 3 Molaren bestehen. Auf dem Gaumen finden sich 10 Leisten, von denen die erste auf dem hinteren Rande des Vorgaumens liegt (cf. Fig. 31 a, wo der Vorgaumen rechts punktiert ge-

zeichnet ist). Die Papilla palatina ist auch beim erwachsenen Maulwurfe, mit der Lupe betrachtet, deutlich aus drei Höckern zusammengesetzt. Sie ist in Fig. 15a zwischen den ersten Schneidezähnen als ein weisses Pünktchen angegeben, in Fig. 31a aber etwas besser zu sehen. Die drei Höcker, die vorher auf dem Nasenseptum zwischen den beiden Vorgaumen lagen (Fig. 13), sind in der Weise ins Dach des sekundären Gaumens aufgenommen, dass sie bei seinem Schliessungsprozesse seitlich von den Vorgaumen und hinten von den Gaumenplatten eingefasst werden. Da, wie bereits erwähnt, die erste Gaumenleiste auf dem hinteren Rande des Vorgaumens entstanden ist, gibt sie die Grenze zwischen Vorgaumen und dahinter gelegenem Gaumen an. Wie weit der Vorgaumen über den Bereich des mittleren Nasenfortsatzes hinaus seitwärts ausgedehnt ist, sieht man aus Fig. 31a deutlich, wo die Verteilung der Gebiete der einzelnen Gesichtsfortsätze eingezeichnet ist.

Beim erwachsenen Maulwurf ergibt sich nun folgende Verteilung der embryonalen Fortsätze:

1. Auf der Rüsselscheibe:
   a) mittlerer Nasenfortsatz: mediane Partie des oberen Randes; Nasenseptum; unterer Rand.
   b) seitlicher Nasenfortsatz: beide Seitenteile des oberen Randes; Seitenränder.
   c) Area triangularis: mediane schmale Partie der dorsalen Fläche des oberen Randes.
2. Auf dem Gesichte (abgesehen von der Rüsselscheibe) und dem sekundären Gaumen:
   a) mittlerer Nasenfortsatz: ventrale, schmale, aber lange Partie des Rüssels; Papilla palatina; medialer, grösster Teil des Vorgaumens.

b) seitlicher Nasenfortsatz und Area triangularis: dorsale Partie des Vordergesichtes.

c) Oberkieferfortsatz: seitliche Partie des Vordergesichtes; lateraler, kleiner Teil des Vorgaumens, eigentlicher Gaumen (oder Hintergaumen).

Obgleich es eigenartig erscheint, das menschliche Gesicht in seiner Zusammensetzung aus den embryonalen Fortsätzen an die Beobachtungen beim Maulwurf anzuschliessen, glaube ich doch dazu deswegen berechtigt zu sein, weil alle einzelnen Teile der Gesichtsfortsätze des Maulwurfes auch beim Menschen, wenn auch natürlich wesentlich umgestaltet, bei der Entwickelung seines Gesichtes nachzuweisen sind. Es scheint unnötig, dies durch meine eigenen Untersuchungen beim menschlichen Embryo zu beweisen, da die zahlreichen in der Literatur vorliegenden Darstellungen der Entwickelung und die Untersuchungen der Missbildungen genügen, die folgenden Angaben durchaus zu rechtfertigen.

Zum Gebiete des mittleren Nasenfortsatzes gehören beim Menschen, wie aus Fig. 33 zu ersehen ist, das Nasenseptum, die daran anschliessende obere und untere Partie der Nasenlochumrandung und die zwischen Nase und Mundspalte gelegene, mediane, schmale Partie der Oberlippe. Die laterale Grenzlinie dieser letztgenannten Partie würde von dem Munde aus entlang neben dem Philtrum gegen das Nasenloch verlaufen. Im Vestibulum nasi trennt die Verlängerung dieser Grenzlinie eine mediale und eine laterale Hälfte; die mediale gehört dem Gebiete des mittleren Nasenfortsatzes an, während die laterale dem des seitlichen Nasenfortsatzes zukommt.

Das Gebiet des seitlichen Nasenfortsatzes umfasst den Nasenflügel, die seitliche Partie der Nasenspitze und ferner den zwischen Auge und Nasenrücken ge-

legenen Seitenteil der Nase. Die mediane, schmale Zone des Nasenrückens und der Nasenspitze sowie der etwas breitere, an der Stirn wurzelnde basale Teil der Nase stellen das Gebiet der früheren Area triangularis dar. Der dem medialen Augenkantus benachbarte Bezirk gehört dem seitlichen Nasenfortsatze an. Die seitliche Grenzlinie des letzteren würde vom Auge bis zum Nasenflügel verlaufen und diesen an seinem hinteren Ende umgeben, um dort am Nasenloche zu enden (cf. Fig. 33 a und b). In Fig. 33 a ist das obere Ende der Grenzlinie nach Kraskes Falle von der narbig geheilten schrägen Gesichtspalte bestimmt worden. Hier scheint mir die Narbenlinie, die der lateralen Grenze des mittleren Nasenfortsatzes entsprechen soll, ein wenig mehr lateral zu liegen, als es eigentlich sein sollte. Das wird uns aber gar nicht wundernehmen, da die ursächlichen Momente (entzündliche Prozesse oder der Zug der angewachsenen amniotischen Stränge?) die damals noch leicht beweglichen Spalträuder der Missbildung nach verschiedenen Richtungen verziehen konnten.

Das Gebiet des Oberkieferfortsatzes beginnt lateral von den oben geschilderten seitlichen Grenzlinien der beiden anderen Fortsätze und wird seine Ausdehnung entsprechend den in Fig. 33 a angegebenen gestrichelten Linien haben. Es nimmt den Bereich der Wange, des unteren Augenlides und des Seitenteiles der Oberlippe ein.

Wir sehen also, dass das von mir in Fig. 33 entworfene Schema, dem die Entwickelungsvorgänge des Gesichtes des Maulwurfs zum grössten Teile zugrunde gelegt worden sind, vollkommen mit den von bekannten Forschern, wie His, A. Koelliker, Merkel, Th. Koelliker und Biondi, beim Menschen gewonnenen Tatsachen übereinstimmt. Die Oberlippe wird also beim Menschen und den Säugern von dem mittleren Nasen- und dem Oberkieferfortsatze gebildet, während der seit-

liche Nasenfortsatz nur dazu bestimmt ist, den Nasenflügel und den Seitenteil der Nase zu bilden.

Da, wie bereits erwähnt, die Gebiete der einzelnen Gesichtsfortsätze in jeder Phase der embryonalen Entwickelung des Maulwurfsgesichts sowie auch selbst beim ausgebildeten Tiere mit ziemlicher Gewissheit abgegrenzt werden können, werde ich im folgenden versuchen, festzustellen, inwieweit zwischen der Bildung der Knochenkerne und den primären Gliederungen des embryonalen Gesichtes gesetzliche Zusammenhänge bestehen. Im Anschluss daran soll der ausgebildete menschliche Zwischenkiefer in seiner Topographie zu den Gesichtsfortsätzen besprochen werden.

c) Entwickelung des Zwischenkiefers beim Maulwurf. Topographie des Zwischenkiefers beim erwachsenen Maulwurf und beim Menschen.

Der Zwischenkieferknochen wird vorerst in der Gegend des bereits erwähnten Vorgaumens in Form dichter Anhäufung von Mesenchymzellen angelegt, indem die anfangs noch ziemlich gleichmässig im Vordergesichte verteilten Zellen sich dort allmählich verdichten und von der Umgebung schärfer abgrenzen. Wir haben schon gesehen, dass das Stadium III, an dem sich die Vereinigung der Ränder der Nasenrinne sowohl epithelial als auch mesodermal vollzogen hat, noch nicht irgend eine Zellanhäufung im Mesenchymgewebe in der vorderen Mundregion aufzuweisen hat, die etwa auf die erste Anlage des Zwischenkiefers hindeutet. Viel früher als die erste Entstehung des Knochenkernes ist die oben erwähnte bindegewebige Anlage zu beobachten. Beim Stadium IV ist nämlich diese Zellanhäufung bereits zu finden, während die Knochenkerne für die Zwischenkiefer erst im Stadium VII auftreten.

Stadium IV. Dieser Embryo (Fig. 16), bei dem erst die beginnende Bildung der Zahnleiste zu sehen ist, zeigt in der vorderen Kiefergegend, wo die Zwischenkiefer später angelegt

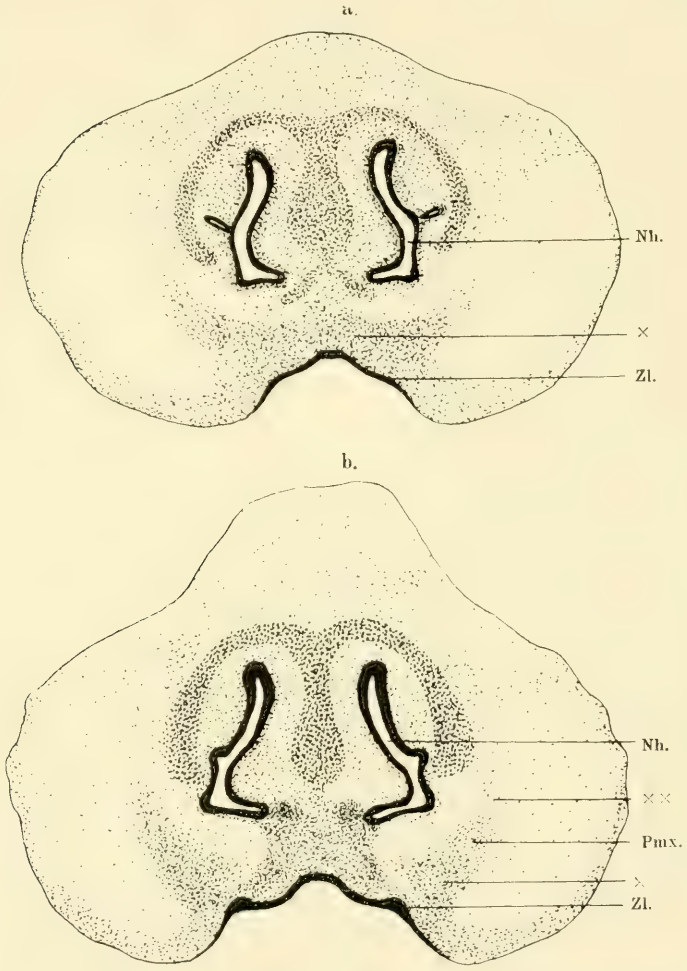

Fig. 16 a und b.

Frontalschnitt durch das Gesicht vom Stadium IV. Von der bindegewebigen Anlage des Zwischenkiefers (Pmx.) ist in Fig. a. der vordere Teil und in Fig. b. der hintere Teil getroffen. ×× Anlage des Processus nasalis. × diejenige des Körpers des Zwischenkiefers. Nh. Nasenhöhle. Zl. Zahnleiste. Vergrösserung 33 fach.

werden sollen, eine dichte Zellanhäufung. Sie deutet auf die ersten Anlagen der Zwischenkiefer hin und lässt den Anteil für den späteren Körper und denjenigen für den Nasenfortsatz erkennen. Die Zellenmassen, die der Anlage des Körpers (Fig. 16×) entsprechen, sind gerade oberhalb der Zahnleiste gelagert. Sie sind allerdings noch von einer Zellanhäufung, die sich dicht über der Zahnleiste sowie dem angrenzenden Oberflächenepithel findet und sich seitwärts in den Bereich des Lippenwulstes erstreckt, schwer abzugrenzen. In Fig. 16 sind zwei Querschnitte gezeichnet, von denen der eine (a) die vordere Partie der Zwischenkieferanlage, der andere aber die hintere trifft; die erwähnten Zellmassen sind mit einem Kreuz angedeutet. In Fig. 16a sieht man, dass die Zellmassen der beiden Seiten in der Mittellinie noch zusammenhängen. Hinten gehen sie ohne merkliche Grenze in die bindegewebige Anlage des Oberkieferkörpers über.

Die Anlage für den Nasenfortsatz geht von dem Seitenteile der Körperanlage aus und zieht als ein flügelförmiger Fortsatz schief nach oben zur Seite der knorpeligen Nasenkapsel, um hier mit ihrem schmäler werdenden Ende in diffuses Mesenchymgewebe überzugehen. Die aufsteigenden Fortsätze sind in Fig. 16 mit einem doppelten Kreuz bezeichnet. Sie sind eigentlich ein wenig weiter über die Stelle hinaus nach vorn ausgebreitet, an der später der knöcherne Nasenfortsatz angelegt wird. Dieser vordere Abschnitt der flügelförmigen Fortsätze verschwindet mit fortschreitender Entwickelung, während der hintere Teil zum nasalen Fortsatz des Zwischenkiefers wird.

Stadium VI. Bei diesem Embryo, dessen Zahnleiste bereits in der Gegend des Zwischenkiefers auf jeder Seite je drei kolbige Verdickungen für die Schneidezähne zeigt, hat sich die Zellenanhäufung, die sich vorher in der vorderen Mundregion über der Zahnleiste ausbreite, insofern deutlich differenziert, als die Zellen für den späteren Körper

des Zwischenkiefers sich besonders verdichtet haben (Fig. 17 bis 20, Fig. 21), so dass sie als gut abgrenzbare Haufen zu erkennen sind.

Die Fig. 17, die etwa der Gegend der Verdickungen der Zahnleiste für die ersten Schneidezähne entspricht, zeigt deutlich die eben erwähnte verdichtete Zellenmasse zu beiden Seiten der Medianlinie; sie und die lateral anschliessenden,

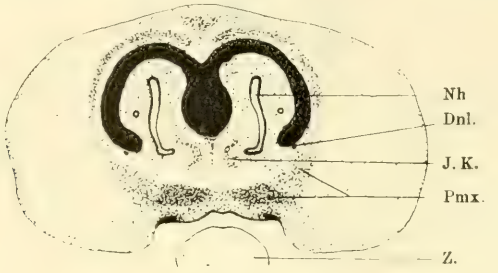

Fig. 17.

Fig. 18.

ein wenig locker gefügten, horizontal gelagerten Zellhaufen entsprechen der Anlage des vorderen Endes des Zwischenkieferkörpers. Die Zellenverdichtung beginnt also in der Anlage des letzteren zuerst vorn medial und schreitet von hier allmählich nach hinten lateral fort. Die beiden in Fig. 17 sichtbaren, schief aufsteigenden Zellenzüge haben mit der Anlage des Zwischenkiefers nichts zu tun.

Wie die dahinter gelegenen Schnitte zeigen, ist der hintere Teil der Anlage des Zwischenkiefers ebenfalls ziemlich deutlich von dem umgebenden Gewebe abzugrenzen; dieses Verhalten ist aus Figg. 18 und 19 zu ersehen, die die Schnitte durch die Anlagen für den zweiten bzw. dritten Schneidezahn

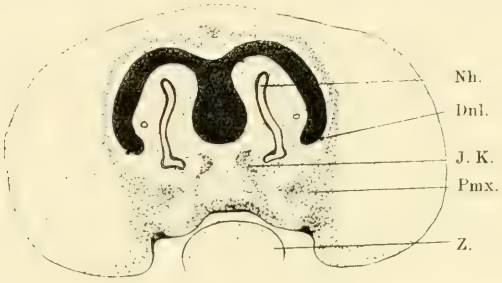

Fig. 19.

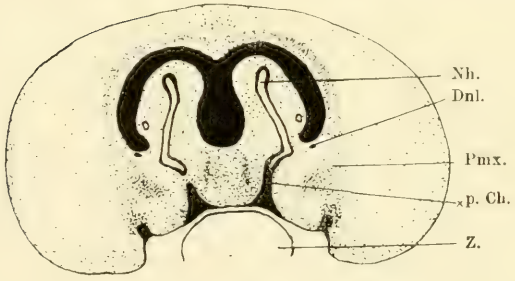

Fig. 20.

Figg. 17, 18, 19, 20.

Frontalschnitte durch das Gesicht vom Stadium VI. Von der Anlage des Zwischenkiefers (Pmx) ist in Fig. 17 der vordere Teil, in Fig. 18 die Abgangsstelle des medialen Gaumenfortsatzes (m. Gf.) und in Figg. 19 und 20 der hintere Teil getroffen. Nh. Nasenhöhle. Dnl. Ductus nasolacrimalis. Z. Zunge. p. Ch. primitive Choane. J. K. Jakobsonscher Knorpel. Vergrösserung 25 fach.

wiedergeben. Besonders bezeichnend ist es im vorliegenden Stadium, dass bereits die bindegewebige Anlage für den Processus Stenonianus, den medialen Gaumenfortsatz, angelegt worden ist. In Fig. 18 ist sie neben der Medianlinie auf jeder Seite zu sehen und hängt noch rechts mit der Anlage des

Körpers zusammen. Sie ist noch kurz und setzt sich hinten in die vor der primitiven Choane gelegene Zellanhäufung fort. Die in Figg. 18 und 19 von der Medianlinie seitlich weit entfernt gelegene Zellmasse ist die hintere Fortsetzung der Anlage des Körpers; hier stehen die Zellen weniger dicht als vorne, nur die ein wenig dichter gelagerten medialen Zellen stellen noch den hinteren Ausläufer des bereits erwähnten vorderen, verdichteten Teiles des Zwischenkieferkörpers dar.

Die erwähnten Anlagen für den Körper und den medialen Gaumenfortsatz des Zwischenkiefers sind übersichtlicher in Fig. 21 zu sehen. Die Fig. 21 ist in der Weise gewonnen, dass zuerst ein horizontaler Schnitt im Umrisse gezeichnet wurde, in den die Anlagen für die eben erwähnten Teile des Zwischenkiefers zeichnerisch rekonstruiert eingetragen sind. Die Anlagen sind nach der im Präparat sichtbaren Dichtigkeit der Zellen punktiert; im umgebenden Gewebe ist auf die Zellanordnung keine Rücksicht genommen.

Der an die Anlage des Zwischenkieferkörpers lateral anschliessende, flügelförmige Fortsatz (Figg. 17—20), der nun ganz deutlich in die Zellage übergeht, die der knorpeligen Nasenkapsel rundherum aufliegt, enthält die Anlage des Nasenfortsatzes des Zwischenkiefers. Der in Fig. 17 sichtbare vordere Teil des flügelförmigen Fortsatzes bildet sich später vollkommen zurück, indem seine Zellmassen sich diffus ausbreiten.

Der in Fig. 20 von dem Körper des Zwischenkiefers medial ausgehende, spitze Fortsatz ist die Anlage des lateralen Gaumenfortsatzes. Die in Fig. 21 sichtbare Verdickung am hinteren Teile der Zwischenkieferanlage hängt mit dem Erscheinen dieses lateralen Gaumenfortsatzes zusammen.

Das hintere Ende der Zwischenkieferanlage, in dem die Zellen weniger dicht stehen als vorne, reicht hinten bis zur Anlage des Oberkiefers, welche jetzt dicht mit Zellen besetzt und gegen die Umgebung sehr scharf begrenzt ist. Dies hat

zur Folge, dass der hintere Teil des Zwischenkiefers jetzt deutlich von dem Oberkiefer abgegrenzt wird.

Während die Anlage des Zwischenkiefers noch kein Anzeichen der Verknöcherung besitzt, ist am Oberkiefer bereits da, wo die Zellen am dichtesten angehäuft sind, also in der

Fig. 21.

Horizontale Ansicht der bindegewebigen Anlage des Zwischenkiefers von einem etwa gleich entwickelten Embryo wie das in Figg. 17—20 abgebildete Stadium. Der Zwischenkiefer (Pmx) ist durch Kombination mehrerer Schnitte in seiner horizontalen Ausdehnung bestimmt und in die Kontur eines Schnittes, auf dem er am meisten sichtbar ist, eingezeichnet. m. Gf. Anlage des medialen Gaumenfortsatzes. Gw. Grenzwulst. Rk. Randknoten. Ns. Nasenseptum. JO. + Dnp. Vereinigter Gang des Jacobsonschen Organs mit dem Ductus nasopalatinus. Z. Zunge. p. Mh. primitive Mundhöhle. Mx. Maxilla. Vergrösserung 34 fach.

centralen Partie, das durch Hämatoxylin bläulich gefärbte, ganz zarte Netzwerk von Knochensubstanz ausgeschieden (Fig. 21).

Stadium VII. Dieser Embryo zeigt wesentliche Fortschritte gegenüber früher, indem bereits der erste Beginn der Verknöcherung in der Anlage des Zwischenkiefers aufgetreten

ist. Die Fig. 22, die in der bereits erwähnten Weise durch Kombination mehrerer Schnitte gewonnen ist, zeigt die Horizontalansicht der Zwischenkieferanlage. Zur Ergänzung sollen die Figg. 23, 24 und 25 dienen, welche nach Frontalschnitten eines etwa gleich entwickelten anderen Embryos gezeichnet sind. Fig. 23 zeigt einen Frontalschnitt durch die Gegend der

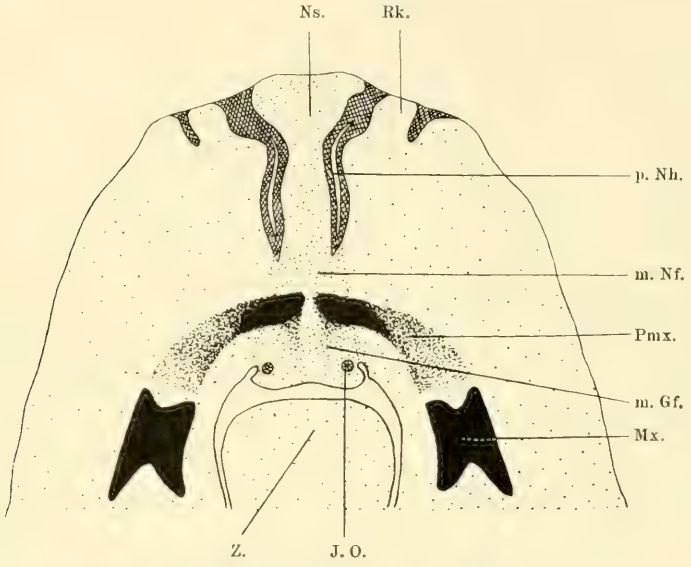

Fig. 22.

Anlage des Zwischenkiefers vom Stadium VII. Die Zeichnung ist in derselben Weise hergestellt wie bei Fig. 21. Pmx. Zwischenkiefer. m. Gf. medialer Gaumenfortsatz. Mx. Maxilla. JO. Jacobsonsches Organ. Z Zunge. m. Nf. Gebiet des mittleren Nasenfortsatzes, durch dichtere Punktierung von der Umgebung abgehoben. p. Nh. primitive Nasenhöhle. Ns. Nasenseptum. Rk. Randknoten. Vergrösserung 27 fach.

Anlage des ersten Schneidezahnes, während Fig. 24 einen solchen durch die Höhe des zweiten Schneidezahnes und Fig. 25 einen ein wenig dahinter gelegenen Schnitt darstellt.

Wie aus Figg. 22 und 23 deutlich zu ersehen ist, weist nunmehr der vordere Teil der Anlage des Körpers die erste Verknöcherung auf. Diese hat also

da begonnen, wo die Zellen sich vorher am dichtesten angehäuft haben, und schreitet von da aus, wie wir im nächsten Stadium sehen werden, nach hinten fort. Der hintere Teil, in dem die Zellen sich viel dichter anhäufen als früher, hat sich jetzt durch eine schmale, zellarm gewordene Partie von dem Oberkiefer scharf abgesetzt, der bereits im Körper diffus verknöchert ist.

Von dem vorderen, zuerst verknöcherten Ende des Zwischenkieferkörpers geht der nach hinten allmählich schmäler werdende, bindegewebige mediale Gaumenfortsatz ab, der ein wenig hinter der Mündung des Jacobsonschen Organs aufhört. Seine Zellen liegen vorn dichter als hinten.

Der laterale Gaumenfortsatz ist, wie Figg. 22 und 25 zeigt, jetzt stärker geworden.

Der von der Seite des Körpers schief nach oben aufsteigende Nasenfortsatz (Figg. 23, 24, 25) wird nach oben hin allmählich schmäler und weist den bereits bekannten Zusammenhang mit der die knorpelige Nasenkapsel umhüllenden Zellschicht auf; seine Zellenanhäufung wird nach oben hin allmählich dünner und lässt noch keine Anzeichen der Verknöcherung erkennen. Wir sehen also, dass die am meisten verdichtete Partie der bindegewebigen Anlage des Zwischenkiefers bei der Verknöcherung der weniger verdichteten voraneilt.

Nun ist es von Wichtigkeit, die topographische Lage der Zwischenkieferanlage in bezug auf die Gebiete der einzelnen Gesichtsfortsätze zu berücksichtigen.

In Fig. 22 ist das Gebiet des mittleren Nasenfortsatzes fein punktiert. Die Figuren 23 und 24 geben die laterale Grenze des mittleren Nasenfortsatzes durch die von dem Nasenboden aus nach unten ziehende gestrichelte Linie an. Die Abgrenzung ist nach der im Kapitel der Entwickelung der Gesichtsfortsätze geschilderten Weise vorgenommen. Es ist natürlich un-

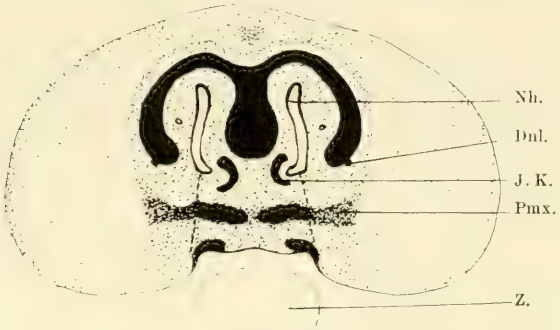

Fig. 23.

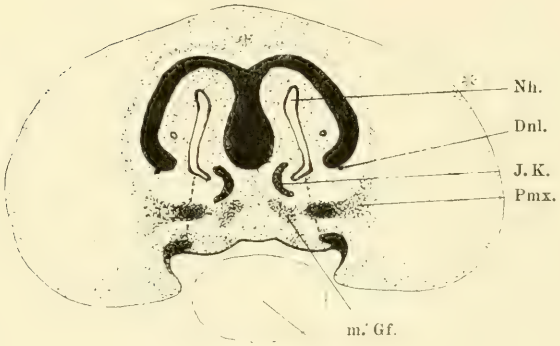

Fig. 24.

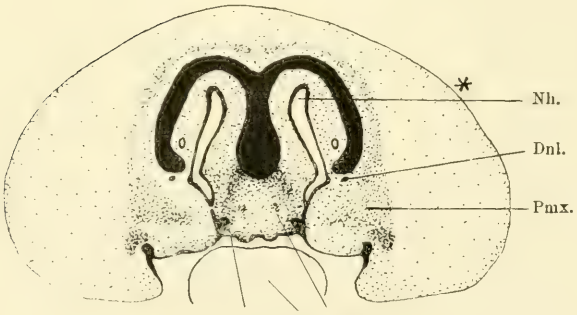

Fig. 25.

Figg. 23, 24 und 25.

Frontalschnitte durch das Gesicht eines Embryo wie Fig. 22 von gleichem Stadium. Pmx. Zwischenkiefer. m. Gf. medialer Gaumenfortsatz. Nh. Nasenhöhle. Dnl. Ductus nasolacrimalis. J. K. Jacobsonscher Knorpel. Z. Zunge. * deutet auf die Grenze zwischen dem seitlichen Nasen- und dem Oberkieferfortsatze hin. Vergrösserung 25 fach.

möglich, die Grenzlinie mit mathematischer Genauigkeit anzugeben, da leichte Verschiebungen selbstverständlich sind. Immerhin ist diese Linie zur Orientierung sehr wertvoll. Sicher ist, dass die Grenze lateral von der Anlage des ersten Schneidezahnes liegt; wie sie sich auch noch zur zweiten Schneidezahnanlage verhält, darüber lässt sich nichts Gewisses sagen; wahrscheinlich geht sie durch die Mitte der Zahnanlage; darüber wird bei den Zahnanomalien der pathologischen Spaltbildung beim Menschen weiteres erörtert werden.

Wir sehen also aus den Figuren 23 und 24 klar, dass der Körper des Zwischenkiefers nicht nur im Gebiete des mittleren Nasenfortsatzes, sondern auch mit seinem den Processus nasalis tragenden Teile in dem des Oberkieferfortsatzes angelegt wird. Der mediale Gaumenfortsatz gehört vollständig zum Gebiete des mittleren Nasenfortsatzes.

Nun bleibt noch eine wichtige Frage übrig, nämlich ob das Gebiet des seitlichen Nasenfortsatzes mit der Bildung des Zwischenkieferknochens nicht in irgend einem Zusammenhange steht. Der bindegewebige Zellzug, der in Figg. 24 und 25 vom lateralen Ende des Körpers nach oben zieht, geht, wie bereits mehrmals erwähnt, in die Zellenschicht über, die der Nasenkapsel aufliegt und die sich, wie sich weiterhin ergibt, an der Ausgestaltung des Nasenfortsatzes des Zwischenkiefers beteiligt. Somit erstreckt sich die bindegewebige Anlage des Processus nasalis an der Nasenkapsel entlang ziemlich weit nach oben. Da die Grenze zwischen dem Gebiete des seitlichen Nasen- und dem des Oberkieferfortsatzes auf Grund der bereits erwähnten Entwickelungsvorgänge der Gesichtsfortsätze etwa der in Fig. 24 mit einem Stern bezeichneten Stelle entspricht, so erstreckt sich die Anlage des Processus nasalis in das Gebiet des seitlichen Nasenfortsatzes. Mithin ergibt sich, dass die Anlage des Zwischenkiefers nicht auf einen bestimmten embryonalen Ge-

sichtsfortsatz beschränkt ist. Der Zwischenkiefer entwickelt sich also nicht nur im Bereiche des mittleren Nasenfortsatzes, sondern auch ausserdem noch in dem des seitlichen Nasen- und des Oberkieferfortsatzes. Wir werden später

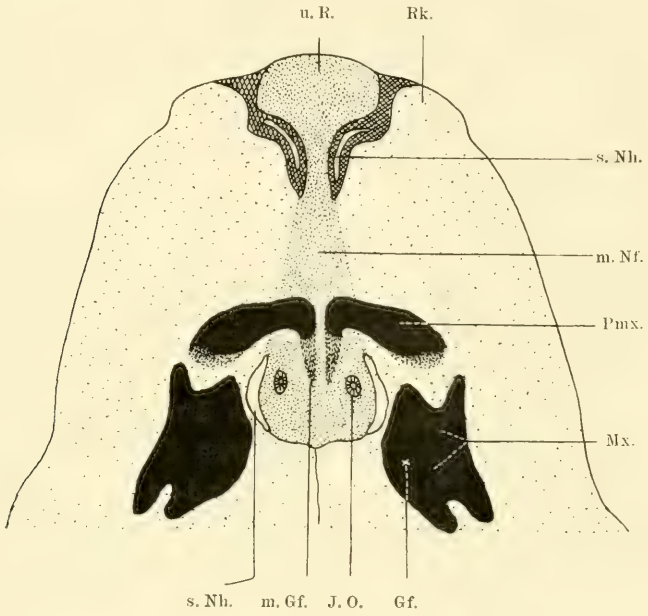

Fig. 26.

Zeichnerische Rekonstruktion des Zwischenkiefers vom Stadium VIII. Die Zeichnung ist in der bekannten Weise gewonnen. Pmx. Zwischenkiefer m. Gf. medialer Gaumenfortsatz. Mx. Maxilla. Gf. Gaumenfortsatz. J. O Jacobsonsches Organ. s. Nh. sekundäre Nasenhöhle. m. Nf. Gebiet des mittleren Nasenfortsatzes. u. R. unterer Rand der Rüsselscheibe. Rk. Randknoten. Vergrösserung 25 fach.

auch sehen, dass die hintere Ausdehnung des medialen sowie des lateralen Gaumenfortsatzes des Zwischenkiefers mit der hinteren Grenze des Vorgaumens sich gar nicht deckt, sondern über diese hinaus nach hinten reicht. Davon wird später noch ausführlicher die Rede sein.

Stadium VIII. Bei diesem Embryo, dessen Zwischenkiefer in horizontaler Ansicht auf bekannte Weise in Fig. 26 dargestellt ist, hat die Verknöcherung bereits bedeutende Fortschritte gemacht.

Der Körperteil des Zwischenkiefers ist beinahe in seiner ganzen Ausdehnung verknöchert. Seine hintere, noch bindegewebige Anlage ist nunmehr von dem knöchernen Oberkiefer durch Bindegewebe mit lockerem Gefüge scharf abgesetzt. In Fig. 26 ist der verknöcherte Teil vorn schmal, hinten aber breit; diese verbreiterte Stelle schliesst den lateralen Gaumenfortsatz ein.

Zugleich sehen wir aus Fig. 26 deutlich, dass die Verknöcherung vom Körper aus in die noch grösstenteils bindegewebige Anlage des medialen Gaumenfortsatzes eingedrungen ist. Über die Verknöcherung des Processus nasalis gibt diese Figur natürlich keine Auskunft; die Durchmusterung der Präparate ergibt aber, dass auch er eine Strecke an seinem Ursprung verknöchert ist. Ebenso wie die starke Verdichtung der Zellen in der bindegewebigen Anlage des Zwischenkiefers zuerst von einer Stelle aus sich ausgedehnt hat, so hat auch die Verknöcherung, die im vorigen Stadium nur im vorderen Teile des Körpers zu sehen war, diesen jetzt ganz ausgefüllt und auch den medialen und den lateralen Gaumenfortsatz sowie den Processus nasalis ergriffen.

Es lässt sich also beim Maulwurfe nicht nachweisen, dass die Anlage des Zwischenkiefers, wie Albrecht und Biondi behaupten, auf jeder Seite zweifach ist. Auch konnte ich die Biondische Behauptung nicht bestätigen, dass sein gnathogener Knochenkern im Bereich des Oberkieferfortsatzes, der metopogene aber in dem

des mittleren Nasenfortsatzes auftrete und der gnathogene von da aus nach vorne ins Gebiet des mittleren Nasenfortsatzes gelange, um sich mit dem ebenfalls nach vorne wachsenden metopo-

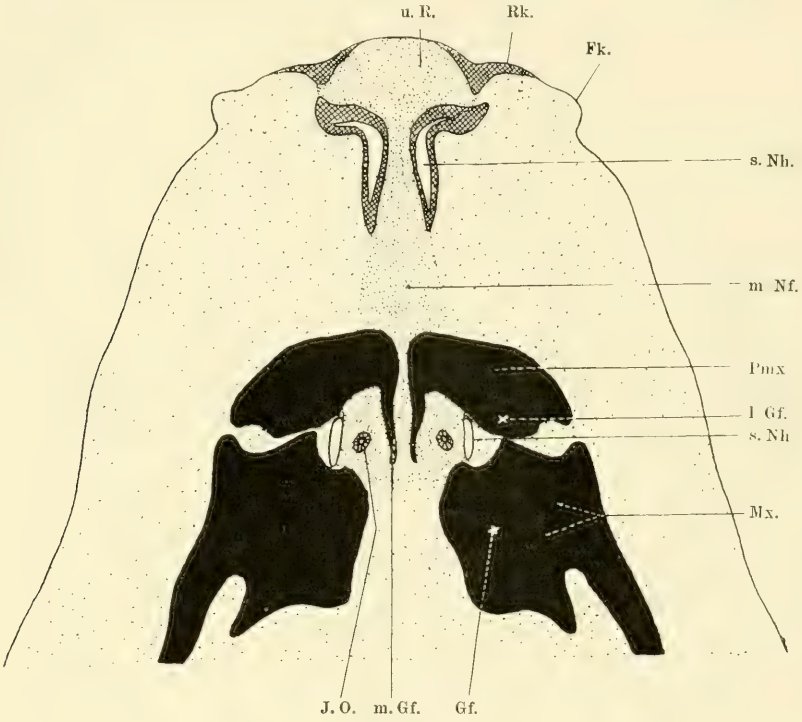

Fig. 27.

Zeichnerische Rekonstruktion des Zwischenkiefers vom Stadium XI. Die Zeichnung ist in der bekannten Weise hergestellt. Pmx. Zwischenkiefer. m. Gf. medialer, l. Gf. lateraler Gaumenfortsatz. Mx. Maxilla. Gf. Gaumenfortsatz. J. O. Jacobsonsches Organ. s. Nh. sekundäre Nasenhöhle. m. Nf. Gebiet des mittleren Nasenfortsatzes. u. R. unterer Rand der Rüsselscheibe. Rk. Randknoten. Fk. Flügelknoten. Vergrösserung 25 fach.

genen Knochenkerne nicht sagittal, sondern frontal in seiner Sutura interalveolaris zu vereinigen. Die Verknöcherung des Zwischenkiefers geht von dem Körper so gleichmässig zu den Fortsätzen über, dass man nicht angeben kann, welcher zuerst ergriffen wird.

Der mediale Gaumenfortsatz, der jetzt ziemlich weit nach hinten gewachsen ist, liegt grösstenteils medial von dem Paraseptalknorpel und dem diesem lateral anliegenden Jacobsonschen Organ; in dem bindegewebigen Teil des Gaumenfortsatzes stehen die Zellen viel dichter als früher.

Der Gaumenfortsatz des Oberkiefers, der im vorigen Stadium bereits zu verknöchern begonnen hat, ist jetzt deutlich in Fig. 26 als eine sich an den Körper medial anschliessende

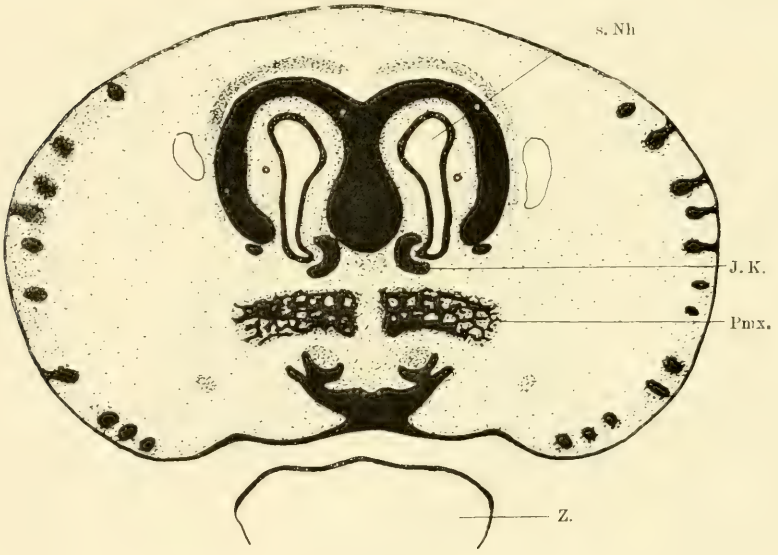

Fig. 28.

Platte zu sehen. Es sei hier nebenbei bemerkt, dass der Oberkiefer sich ebenso wie der Zwischenkiefer nur aus einem Knochenkerne entwickelt hat. Es lässt sich mehr als ein Kern bis zum vorliegenden Stadium nicht nachweisen, was mit den von Th. Koelliker und Mall beim Menschen gemachten Angaben vollkommen übereinstimmt.

Stadium XI. Bei diesem Embryo hat der Verknöcherungsprozess des Zwischenkiefers wiederum weitere Fortschritte gemacht. In Fig. 27 ist die horizontale Ausdehnung

des Körpers sowie des medialen und des lateralen Gaumenfortsatzes wiedergegeben. Zur Ergänzung der horizontalen Ansicht sollen die frontalen Ansichten in Figg. 28 und 29 dienen,

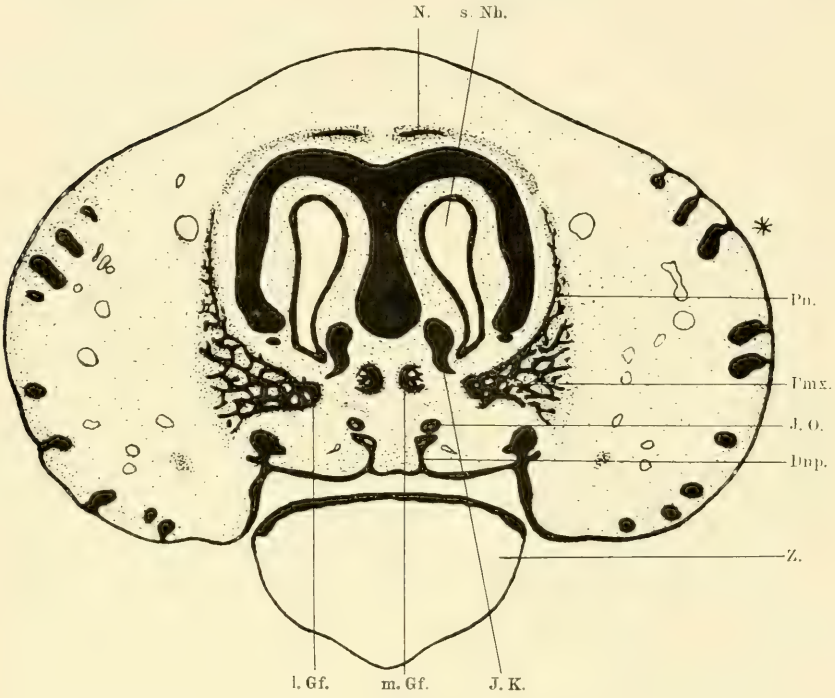

Fig. 29.

Figg. 28 und 29.

Frontalschnitte durch das Gesicht eines beinahe so weit entwickelten Embryos wie das in Fig. 27 abgebildete Stadium XI. Von dem Zwischenkiefer (Pmx.) ist in Fig. 28 der vordere Teil, in Fig. 29 der hintere Teil getroffen. Pn. Processus nasalis. m. Gf. medialer, l. Gf. lateraler Gaumenfortsatz des Zwischenkiefers. J. O. Jacobsonsches Organ. J. K Jacobsonscher Knorpel. Dnp. Ductus nasopalatinus, daneben Querschnitt des Nervus palatinus anterior. s. Nh. sekundäre Nasenhöhle. N. Nasale. Z. Zunge. Vergrösserung 30 fach.

welche von einem beinahe gleichalterigen Embryo gewonnen sind.

Der bisher noch bindegewebige hintere Teil des Körpers sowie des medialen Gaumenfortsatzes ist jetzt verknöchert,

so dass sie beide jetzt nur von der dichten osteogenen Schicht rings umgeben sind. Der knöcherne laterale Gaumenfortsatz ist nunmehr am Körper nicht nur hinten, sondern auch vorn bereits deutlich zu sehen. In Fig. 28 sehen wir den vorderen Teil des Körpers; hier ist der dichte, aufsteigende Zellhaufen, der früher an beiden Enden des Körpers zu sehen war, nunmehr vollkommen verschwunden, und die Knochenbalken sind medial viel dicker als lateral. Dies hängt wahrscheinlich mit der Tatsache zusammen, dass die Verknöcherung des Körpers, wie wir bereits gesehen haben, am vorderen Ende begonnen hat. Das Verhalten ist auch in Fig. 29 deutlich zu sehen, die einen Schnitt ein wenig hinter der Abgangsstelle des medialen Gaumenfortsatzes von dem Körper zeigt; in dem auf jeder Seite sichtbaren Körper sind die Knochenbalken so angeordnet, dass sie in dem medialen Teile mächtig sind und dichter stehen, aber von da aus lateralwärts hin allmählich dünner und weitmaschiger werden.

Die Verknöcherung des Processus nasalis hat auch an Ausdehnung zugenommen. Wie die Figur 29 deutlich zeigt, ist die bindegewebige Anlage des Processus nasalis, welche im vorigen Stadium nur im unteren, an den Körper sich anschliessenden, kleinen Teile verknöchert war, jetzt bis weit oben von Knochenbalken durchsetzt. Der knöcherne Processus nasalis reicht also nunmehr oben ins Gebiet des seitlichen Nasenfortsatzes. Die oberhalb der Nasenkapsel gelegene Bindegewebsschicht hat sich jetzt besonders scharf von der Umgebung sowie von dem Knochenbalken enthaltenden Bindegewebslager des Zwischenkiefers abgesondert und weist in ihrem medialen Teile bereits die Verknöcherung für das Os nasale auf.

Von dem Oberkiefer möchte ich nur soviel bemerken, dass der Gaumenfortsatz jetzt bedeutend medianwärts gewachsen ist. Dieser erreicht aber noch nicht den medialen Gaumen-

fortsatz des Zwischenkiefers der betreffenden Seite. Durch den zwischen dem vorgeschobenen Gaumenfortsatze des Oberkiefers sowie dem medialen und dem lateralen Gaumenfortsatze des Zwischenkiefers gebildeten Raum geht lateral der obere Teil des Ductus Stenonianus (Ductus nasopalatinus) und

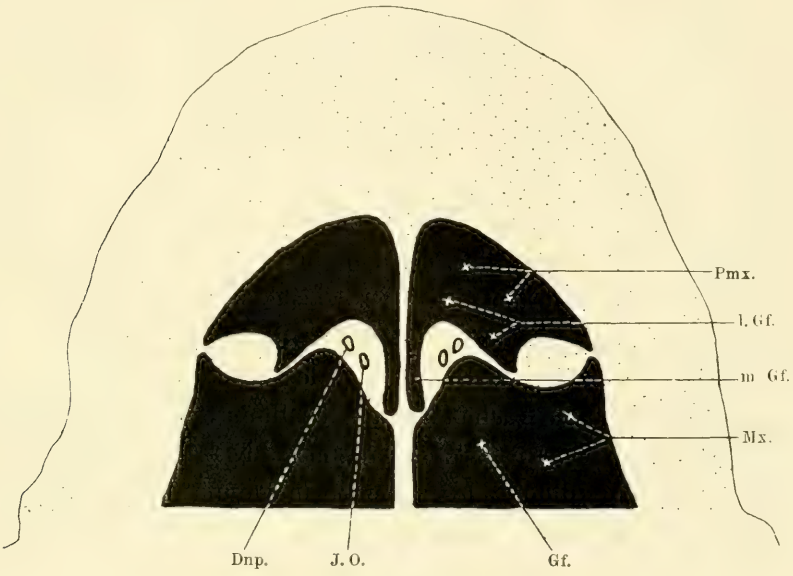

Fig. 30.

Zeichnerische Rekonstruktion des Zwischenkiefers vom Stadium XII. Die Zeichnung ist in derselben Weise hergestellt wie Fig. 21. Pmx. Zwischenkiefer. m. Gf. medialer, l. Gf. lateraler Gaumenfortsatz desselben. Mx. Maxilla. Gf. Gaumenfortsatz desselben. Dnp. Ductus nasopalatinus. J. O. Jacobsonsches Organ. Vergrösserung 20fach.

medial das Jacobsonsche Organ von oben hinten schräg nach unten vorn hindurch.

Stadium XII. Dieser Embryo, dessen Zwischenkieferknochen in Fig. 30 in bekannter Weise in einer Horizontalansicht abgebildet ist, zeigt den Knochen beinahe vollkommen entwickelt, so dass die ganze Form sich von der des fertig ausgebildeten Zwischenkiefers wenig unterscheidet.

Der laterale Gaumenfortsatz ist im ganzen nach hinten medial vorgewachsen und der mediale weiter nach hinten. Die Projektion des Zwischenkiefers auf den sekundären Gaumen zeigt, dass der Körper sowie die beiden Gaumenfortsätze bereits über die hintere Grenze des Vorgaumens ins Bereich des eigentlichen Gaumens erheblich hineingewachsen sind. Von dem Processus nasalis kommt das obere Ende mit dem total verknöcherten Nasenbeine fast in Berührung.

Der Oberkiefer ist mit seinem Gaumenfortsatze weiter nach vorn medial gewachsen. Sein vorderer Zipfel ist, wie Fig. 30 zeigt, zwischen den lateralen und den medialen Gaumenfortsatz des Zwischenkiefers eingeschoben und wird eigentlich in seinem lateralen Teile von dem hinteren, freien Ende des lateralen Gaumenfortsatzes des Zwischenkiefers bedeckt. In Fig. 30 ist dies aber der Klarheit des Bildes zuliebe nicht gezeichnet. Der für den Durchgang des Ductus nasopalatinus und des Jacobsonschen Organs bestimmte Raum ist somit enger geworden und fast vollkommen abgeschlossen, womit der Anfang zur Bildung des Foramen incisivum und der Sutura incisiva mit ihrem lateralen und medialen Abschnitt gemacht ist.

Stadium XIII (erwachsener Maulwurf). Da der Zwischenkiefer des erwachsenen Maulwurfes bereits im Abschnitt a ausführlich beschrieben worden ist, so werde ich hier nur die Lagebeziehung des ausgebildeten Zwischenkiefers zu den Gebieten der primären Gesichtsfortsätze erwähnen.

Es ist bei den vorangehenden Stadien gesagt worden, dass der Körper des Zwischenkiefers nicht nur im Gebiete des mittleren Nasenfortsatzes, sondern auch in dem des Oberkieferfortsatzes angelegt wird und dass der vom Körper abgehende Processus nasalis in fortschreitender Entwickelung vom Gebiete des Oberkieferfortsatzes aus in das des seitlichen Nasenfortsatzes hineinwächst. Dieses Nichtzusammenfallen der Zwischenkieferabschnitte mit den Gebieten der Ge-

sichtsfortsätze ist besonders deutlich beim erwachsenen Maulwurfe zu konstatieren.

In Fig. 31 ist in die Konturen der Weichteile des Vorderkopfes eines erwachsenen Maulwurfes auf der linken Seite der knöcherne Gaumen eingezeichnet. An der Schnauze sind die Gebiete der einzelnen Gesichtsfortsätze in bekannter Weise bestimmt; in Fig. 31 a ist die Grenze zwischen den Gebieten des mittleren Nasenfortsatzes und des Oberkieferfortsatzes durch gestrichelte Linien und in Fig. 31 b die Grenze des Gebietes des Oberkieferfortsatzes gegenüber denen des mittleren und des seitlichen Nasenfortsatzes ebenso durch gestrichelte Linien angedeutet. Der Zwischenkiefer ist in Fig. 31 a mit Kreuzchen versehen und in Fig. 31 b, wo der Knochen im Profil gezeichnet ist, fein punktiert.

Die beiden Figuren illustrieren sehr anschaulich, dass der Körper, der drei Schneidezähne und die vordere Hälfte des Eckzahnes trägt, in dem Bereiche des mittleren Nasen- und des Oberkieferfortsatzes (Fig. 31 a) gelegen ist, und dass der vom Körper schräg nach oben abgehende Processus nasalis von dem Gebiete des Oberkieferfortsatzes eine erhebliche Strecke in das des seitlichen Nasenfortsatzes ausgedehnt ist (Fig. 31 b).

Die Gaumenfortsätze des Zwischenkiefers liegen nicht nur im Vorgaumen, sondern sie dehnen sich über seinen Bereich ziemlich weit nach hinten aus. Dieses Verhalten ist aus Fig. 31 a deutlich zu sehen, da hier, wie bereits erwähnt, auf der rechten Seite der Vorgaumen und auf der linken der Zwischenkiefer durch die verschiedene Ausfüllung übersichtlich abgehoben ist. Wir sehen in dieser Figur, dass der Vorgaumen nur bis zur ersten Gaumenleiste heranreicht, während das hintere Ende des medialen Gaumenfortsatzes des Zwischenkiefers die dritte Gau-

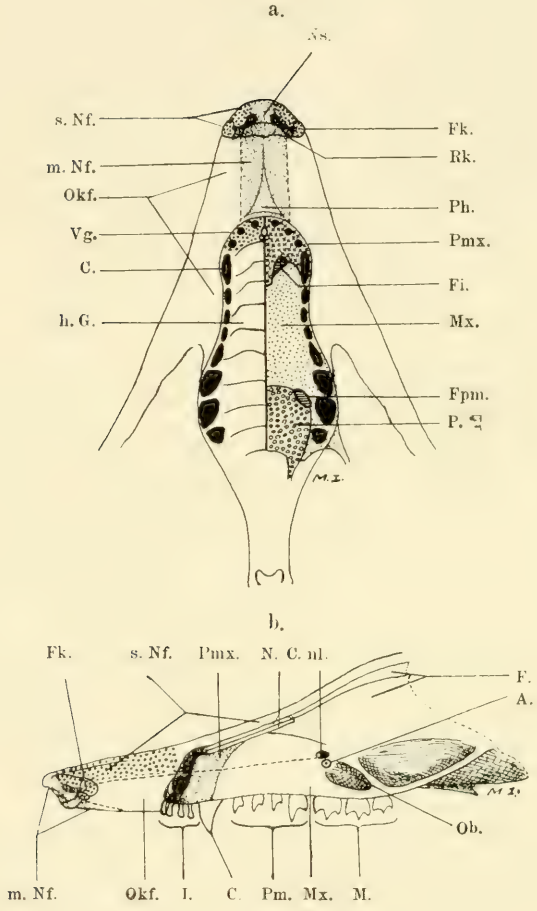

Fig. 31.

Schema zur Darstellung der Lagebeziehung des Zwischenkiefers zu den Gebieten der primitiven Gliederungen des Gesichtes. In die Umrisse des Gesichtes ist bei Fig. b die Seitenansicht der linken Hälfte des Gesichtsschädels eingezeichnet. m. Nf. Gebiet des mittleren Nasenfortsatzes (fein punktiert). Ns. Nasenseptum. Ph. Philtrum. s. Nf. Gebiet des seitlichen Nasenfortsatzes, inkl. der Area triangularis (grob punktiert, in Fig. b aber der hintere Teil desselben weiss gelassen). Rk. Rand-. Fk. Flügelknoten. Okf. Gebiet des Oberkieferfortsatzes (weiss gelassen). Vg. Vorgaumen (grob punktiert). h. G. harter Gaumen mit 10 Gaumenleisten. A. Auge. Pmx. Praemaxillare. Fi. Foramen incisivum. N. Nasale. F. Frontale. Mx. Maxilla. C. nl. Mündung des Canalis nasolacrimalis. Ob. Orbita. P. Palatinum. Fpm. Foramen palatinus majus. I. Dentes incisivi. C. Dens caninus. Pm. Dentes praemolares. M. Dentes molares. Vergrösserung 2fach.

menleiste ein wenig überschreitet. Der laterale Gaumenfortsatz reicht im Verein mit dem hinteren Abschnitt des Zwischenkieferkörpers beinahe soweit wie der mediale Gaumenfortsatz. Wenn man in Fig. 31 a links die auf der Gesichtsfläche gelegene gestrichelte Linie bis zum vorderen Ende des Foramen incisivum verlängert, so wird die Gaumenfläche des Zwischenkiefers in zwei Hälften geteilt. Die laterale Hälfte (der laterale Gaumenfortsatz und das laterale Stück des Körpers) liegt im Gebiete des Oberkieferfortsatzes, während die mediale (der mediale Gaumenfortsatz und das mediale Stück des Körpers) dem des mittleren Nasenfortsatzes zukommt. Nach der Fig. 31 a müsste man urteilen, dass der mediale Gaumenfortsatz des Zwischenkiefers in das Gebiet der Gaumenplatte des Oberkiefers hineinreicht; in Wirklichkeit ist dies aber nicht der Fall, denn er liegt im Bereiche des embryonalen Nasenseptums (cf. Fig. 29) und wird an der Mundseite von dem vorderen Ende der Gaumenplatte des Oberkiefers bedeckt. Der Vorgaumen, der von His als Zwischenkiefer bezeichnet wurde, hat somit mit der Ausdehnung des Zwischenkiefers gar keinen Zusammenhang; er fällt nur mit dem vorderen Abschnitt des Zwischenkiefers zusammen.

Wie oben erwähnt, liegt der Zwischenkiefer nicht nur im Gebiete des mittleren Nasenfortsatzes, sondern auch in dem des seitlichen Nasen- sowie des Oberkieferfortsatzes. Dieses Verhalten wird uns gar nicht wundernehmen, wenn wir bedenken, dass die mesodermale Verschmelzung sowohl zwischen dem mittleren Nasen- und dem Oberkieferfortsatze als auch zwischen letzterem und dem seitlichen Nasenfortsatze dem Entstehen der Zwischenkieferanlage vorangegangen ist; dem Knochen ist also in der einheitlich gewordenen Mesodermmasse die Möglichkeit zum beliebigen Vorwachsen nach jeder

Richtung hin gegeben, und danach lässt sich die Verteilung der einzelnen Zwischenkieferteile in den Gebieten der Gesichtsfortsätze folgendermassen zusammenstellen.

1. Körper und Alveolarfortsatz: im Gebiete des mittleren Nasen- und des Oberkieferfortsatzes.

2. Nasenfortsatz (Processus nasalis): im Gebiete des seitlichen Nasen- und des Oberkieferfortsatzes.

3. Gaumenfortsatz: im Gebiete des Oberkiefer- (lateraler Gaumenfortsatz) und des mittleren Nasenfortsatzes (medialer Gaumenfortsatz).

Wie der Zwischenkiefer in seiner Ausdehnung mit dem Bereiche des mittleren Nasenfortsatzes nicht übereinstimmt, so liegt das Maxillare nicht allein im Gebiete des Oberkieferfortsatzes, sondern es reicht mit seinem oberen Teile in das Gebiet des seitlichen Nasenfortsatzes, in das er mit fortschreitender Verknöcherung hineinkommt. Das Os nasale entwickelt sich im Gebiete der Area triangularis.

Nachdem oben die Entwickelung des Zwischenkiefers des Maulwurfes geschildert und dessen Ausdehnung beim ausgebildeten Gesichte bestimmt worden ist, fragt es sich nun, ob der Knochen auch beim Menschen auf jeder Seite einfach angelegt werde, oder, wie Albrecht und Biondi behaupten, in zwei Knochenkernen auftrete. Da in dieser Hinsicht die Entwickelung des menschlichen Zwischenkiefers von Th. Koelliker bereits eingehend studiert und zu genau demselben Resultat wie beim Maulwurfe geführt worden ist, will ich davon absehen, die Untersuchung nochmals bei menschlichen Embryonen anzustellen, und glaube berechtigt zu sein, seine Angabe aufzunehmen, um so mehr, als auch Schwink auf Grund seiner eingehenden Untersuchungen an dem umfangreichen Material aus verschiedenen Säugetierordnungen mit

ihm darin übereinstimmt, dass in der Regel sich keine doppelte Anlage des Zwischenkiefers nachweisen lässt. Man darf also wohl annehmen, dass der Zwischenkiefer beim Menschen und auch bei Säugern in der Regel einheitlich angelegt wird.

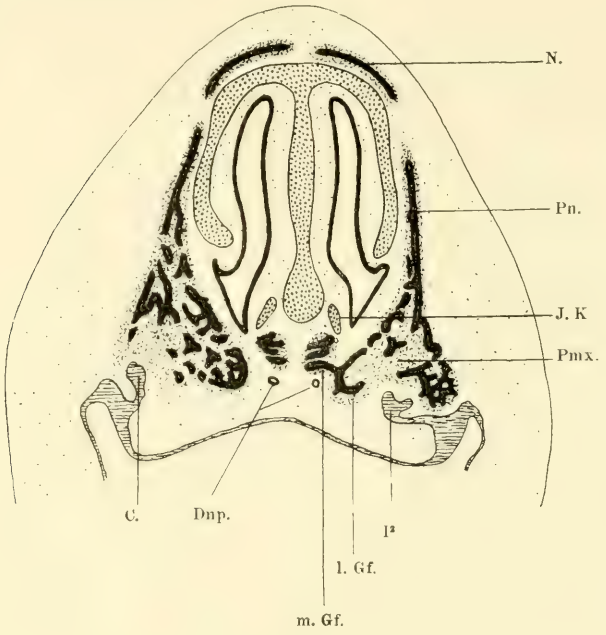

Fig. 32.

Frontalschnitt durch das Vordergesicht eines 3 1/2 Monate alten menschlichen Embryo. Nach Th. Koelliker. N. Nasale. Pmx. Zwischenkiefer (Körper). Pn. Processus nasalis. m. Gf. medialer, l. Gf. lateraler Gaumenfortsatz des Praemaxillare. J. K. Jacobsonscher Knorpel. Dnp. Ductus nasopalatinus. C. Dens caninus. I^2 Dens incisivus II.

Nun taucht aber wiederum die Frage auf, ob der Zwischenkiefer, der beim Menschen einheitlich angelegt wird, wie Th. Koelliker meint, sich nur im Gebiete des mittleren Nasenfortsatzes entwickle. Wenn ich auch Th. Koelliker in der Annahme der einheitlichen Anlage des Zwischenkiefers beistimme, so kann ich ihm hierin nicht recht geben. Er hat die

topographische Beziehung des Zwischenkiefers gegenüber den embryonalen Gesichtsfortsätzen nicht genügend beachtet, denn die Betrachtung seiner Figuren 22—37 ergibt wertvolle Anhaltspunkte für meine Anschauung. Die hier in Fig. 32 wiedergegebene Abbildung Koellikers (seine Figur 33), die von einem 6,7 cm langen menschlichen Embryo stammt, erinnert sehr an meine Figur 29. Man sieht im Bereiche des Nasenseptums unterhalb des Septumknorpels auf beiden Seiten je eine rundliche Knochenmasse und seitlich von dieser einen dicken, beinahe dreiseitigen Knochen, der aufwärts an der Seite der knorpeligen Nasenkapsel entlang einen schmalen Fortsatz entsendet. Da auf der rechten Seite der betreffenden Figur der zweite Schneidezahn angeschnitten ist — auf der entgegengesetzten Seite ist der Eckzahn angeschnitten —, kann man wohl annehmen, dass wenigstens das auf der rechten Seite gelegene, mediale sowie laterale Knochenstück ohne Zweifel dem Zwischenkiefer angehört. Dass das mediale, rundliche Knochenstück, das im Bereich des Nasenseptums gelegen ist, eine dem medialen Gaumenfortsatze des Maulwurfes homologe Bildung darstellt, ist ohne weiteres klar. Das laterale, dreieckig geformte Knochenstück entspricht alsdann dem Zwischenkieferkörper im Verein mit seinem lateralen Gaumen- und Nasenfortsatz. Der Körper hängt, wie Th. Koelliker richtig angibt, vorn mit dem medialen Gaumenfortsatze zusammen. Da dieser gerade im Bereiche des Nasenseptums gelegen ist, entstammt er dem früheren mittleren Nasenfortsatze, während somit der laterale Gaumenfortsatz und der in Fig. 32 sichtbare Körper im Gebiete des Oberkieferfortsatzes entwickelt sein muss. Der vordere, mediale Teil des Körpers, der unterhalb des Nasenseptums in den medialen Gaumenfortsatz übergeht, würde ebenso wie dieser dem Gebiete des früheren mittleren Nasenfortsatzes angehören. Ob der Processus nasalis nur im Gebiete des Oberkieferfortsatzes oder ausserdem auch

in dem des seitlichen Nasenfortsatzes gelegen ist, lässt sich aus Fig. 32 schwer entnehmen. Es ist aber sehr wahrscheinlich, dass er in dieser Beziehung genau dieselben Verhältnisse bewahrt wie beim Maulwurfe (Fig. 29), zumal beim ausgebildeten

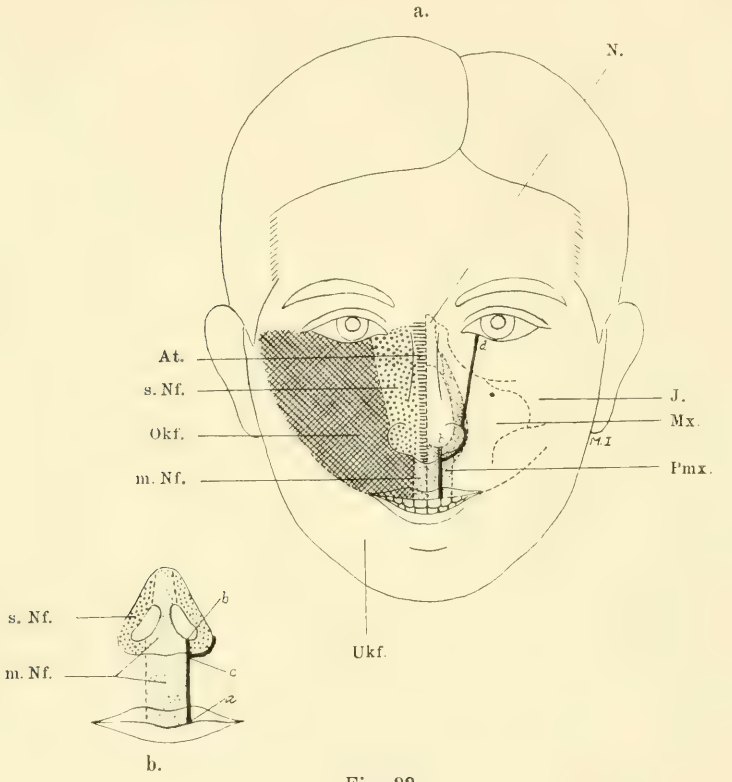

Fig. 33.

Schema zur Darstellung der Topographie des Zwischenkiefers sowie der Hasenschartenkiefer- und der schrägen Gesichtsspalte in bezug auf die einzelnen Gebiete der Gesichtsfortsätze. Zur Ergänzung der Hauptfigur dient die Nebenfigur, bei der die Nasenspitze nach oben aufgeklappt und somit die Umrandung der Nasenlöcher deutlich zu sehen ist. Von den dicken Linien auf der linken Seite des Gesichtes zeigt a—b die Hasenschartenkieferspalte, a—c—d die zweite, und a—b im Verein mit c—d die erste Form Morians der schrägen Gesichtsspalte. m. Nf. Gebiet des mittleren, s. Nf. dasselbe des seitlichen Nasenfortsatzes (in Nebenfigur ist ersteres fein, letzteres aber grob punktiert.) Okf. Gebiet des Oberkieferfortsatzes. At. Gebiet der Area triangularis. Ukf. Gebiet des Unterkieferfortsatzes. Pmx. Zwischenkiefer (fein punktiert). M. Maxilla mit dem Foramen infraorbitale. N. Nasale. J. Jugulare.

menschlichen Gesichte der obere Teil des Processus nasalis weit in den Seitenteil der äusseren Nase hineinragt, der ja eine Bildung des seitlichen Nasenfortsatzes ist.

Da der menschliche Zwischenkiefer während seiner Entwickelung ebenso wie beim Maulwurfe die beiden Gaumenfortsätze erkennen lässt, deutet die beim ausgebildeten Zwischenkiefer sichtbare Sutura inter incisiva zweifellos auf die Vereinigungsstelle des medialen Gaumenfortsatzes mit dem lateralen hin. Beim Maulwurfe geschieht die Ausfüllung der zwischen diesen beiden Fortsätzen gelegenen Lücke durch die vorwachsenden Knochenränder der Gaumenfortsätze von vorn her viel schneller als von beiden Seiten her, so dass die Sutura interincisiva nicht zustande kommt. Beim Menschen scheint aber in den meisten Fällen die Ausfüllung von vorn her nicht so schnell wie beim Maulwurfe vor sich zu gehen, und somit wird später an der Berührungsstelle der beiden Seitenränder eine Naht — die „Sutura interincisiva" — in mehr oder weniger langer Strecke ausgespart. Da der Zwischenkiefer eine einheitliche Anlage besitzt, kann die Naht nur im Bereich der Gaumenfortsätze entstehen, und so ist selbstverständlich, dass die Sutura interincisiva niemals an der Gesichtsfläche des Zwischenkiefers zum Vorschein kommen kann. Die Sutura interincisiva deutet also, wie Albrecht und Biondi behaupten, nicht auf die paarige Anlage des Zwischenkiefers hin. Sie hat aber insofern eine wichtige Bedeutung, als in ihr die Grenze der Gebiete des mittleren Nasenfortsatzes und des Oberkieferfortsatzes gegeben ist. Wenn also beim ausgebildeten Zwischenkiefer die Sutura interincisiva

nach vorn in den Bereich des Körpers verlängert wird, so wird dieser in zwei Hälften geteilt, von denen die mediale zum Gebiete des mittleren Nasenfortsatzes und die laterale zu dem des Oberkieferfortsatzes gehört.

Wie die einzelnen Teile des ausgebildeten Zwischenkiefers am Gesichte in den Gebieten der Gesichtsfortsätze sich verteilen, wird durch die schematische Abbildung 33 deutlich illustriert. In dieser ist die Ausdehnung des linken Zwischenkiefers in der bereits erwähnten Weise bestimmt und durch feine Punktierung angedeutet; die auf der betreffenden Seite sichtbare dicke Linie gibt im schrägen Teile (c—d) die Grenze zwischen dem seitlichen Nasen- und dem Oberkieferfortsatze und in dem vertikalen (a—b) diejenige zwischen dem Oberkiefer- und dem seitlichen Nasenfortsatze einerseits und dem mittleren Nasenfortsatze andererseits. Die vertikale Linie, die oben am Nasenloche beginnt, muss aus den kurz zuvor erwähnten Gründen am Lippenrande die vordere Verlängerung der Sutura interincisiva treffen. Man sieht aus Fig. 33 deutlich, dass der Körper des Zwischenkiefers in den Bereichen des mittleren Nasen- und des Oberkieferfortsatzes und der Processus nasales zum grössten Teil im Gebiete des seitlichen Nasenfortsatzes, zum kleineren Teile aber noch in dem des Oberkieferfortsatzes gelegen ist.

Aus dem oben Gesagten lässt sich beim Menschen die Verteilung der einzelnen Abschnitte des Zwischenkiefers in den Gebieten der Gesichtsfortsätze folgendermassen zusammenstellen:

1. Körper und Alveolarfortsatz:

mediale Hälfte: im Gebiete des mittleren Nasenfortsatzes,
laterale Hälfte: im Gebiete des Oberkieferfortsatzes.

2. Gaumenfortsätze:

medialer Gaumenfortsatz: im Gebiete des mittleren Nasenfortsatzes,
lateraler Gaumenfortsatz: im Gebiete des Oberkieferfortsatzes.

3. Nasenfortsatz (Processus nasalis):

grösster Teil: im Gebiete des seitlichen Nasenfortsatzes,
kleiner Teil: im Gebiete des Oberkieferfortsatzes.

Im Anschluss an das Vorangehende sei auch daran erinnert, dass der Oberkieferknochen ebenso wie beim Maulwurfe nicht allein im Gebiete des Oberkieferfortsatzes liegt; vielmehr reicht er, wie aus Fig. 33 deutlich ersichtlich ist, in den Bereich des seitlichen Nasenfortsatzes hinein. Dabei kommt das Foramen infraorbitale lateral von der Grenze zwischen diesem und dem Gebiete des Oberkieferfortsatzes zu liegen, während die obere Mündung des Tränennasenganges medial von ihr sich findet.

d) Sitz der Hasenschartenkieferspalte und der schrägen Gesichtsspalte beim Menschen.

Nachdem ich in den vorhergehenden Kapiteln den Zwischenkiefer sowohl in seiner ausgebildeten Form als auch in seiner Entwickelung, und ferner die Bildungsvorgänge des Gesichtes klargelegt habe, will ich nun im folgenden zu den bekannten Ansichten der verschiedenen Forscher über die Spaltbildungen Stellung nehmen.

Da die Spaltbildungen des Gesichtes in den meisten Fällen einen gesetzmässigen Verlauf aufweisen, werden sie auf Störungen in der normalen Entwickelung des Gesichtes zurückgeführt, indem dabei die einzelnen Gesichtsfortsätze nicht zu vollkommener Vereinigung gelangen. Als Ursache für das Zu-

standekommen dieser mangelhaften oder ganz ausbleibenden Vereinigung werden vor allem die Erblichkeit und die mechanische Wirkung der Amnionsstränge angenommen; die Erblichkeit wird bei der schrägen Gesichtsspalte gar nicht in Betracht kommen, da diese nur durch mechanische oder entzündliche Einflüsse erklärt werden kann. Ausser den genannten Momenten soll nach Biondi die infolge eines entzündlichen Prozesses entstandene primäre Atrophie der Ränder der zur Verwachsung bestimmten embryonalen Teile auch das Offenbleiben der Spalte bedingen. Ferner wird eine Interposition fremder Teile, wie amniotischer Falten und Stränge und einer durch Entzündung entstandenen Detritusmasse, als die Vereinigung störend beschuldigt. Die Amnionsstränge wirken nach König zur Entstehung der Hasenschartenkieferspalte in verschiedener Weise. Sie veranlassen diese einmal dadurch, dass die Amnionfäden sich mit der Stelle verbinden, wo die spätere Spalte entstehen soll, andererseits aber dadurch, dass die Fäden, entfernt von der Spalte, an der Wange oder vor dem Ohr anhaften und durch den Zug das Vorrücken des Oberkieferfortsatzes verhindern, womit die Vereinigung des letzteren mit dem mittleren Nasenfortsatze unmöglich gemacht wird. Die von dem Amnion ausgehenden Stränge können ferner an einem entlegenen embryonalen Körperteile, z. B. den Extremitäten, sitzen und auf die eine Gesichtshälfte komprimierend wirken, um damit die Vereinigung des Oberkieferfortsatzes mit dem mittleren Nasenfortsatze zu verhindern. Ähnliche Wirkungen der Amnionsstränge wie bei der Hasenschartenkieferspalte werden auch beim Entstehen der schrägen Gesichtsspalte geltend gemacht.

Wenn die bereits genannten ursächlichen Momente auf die richtig zu vereinigende Stelle der embryonalen Gesichtsteile wirken und dadurch die Spaltbildungen hervorrufen, so geht aus den obigen Darlegungen über die ein-

zelnen Gebiete der Gesichtsfortsätze ohne weiteres klar hervor, dass die komplete Hasenschartenkieferspalte durch die Nichtvereinigung des mittleren Nasenfortsatzes einerseits und des seitlichen Nasen- und des Oberkieferfortsatzes andererseits entsteht. Die in Fig. 33a links angegebene, dicke, schwarze Linie (a—b), die vom Nasenloche bis zum Mundrande absteigt, soll diese Spalte andeuten. Der obere, von der Nase verdeckte Teil ist nicht voll schwarz gezeichnet, sondern quer gestrichelt. Um diesen verborgenen Teil deutlich zu zeigen, ist die Nase in Fig. 33b aufwärts gehoben. Bei der kompleten Hasenschartenkieferspalte geht also die Spalte ins Nasenloch hinein. Die Ansicht Albrechts, dass die ausbleibende Vereinigung zwischen dem mittleren und dem seitlichen Nasenfortsatze die genannte Spaltbildung bedinge, muss also mit A. Koelliker, Th. Koelliker, His, Merkel und Biondi vollkommen verneint werden.

Wenn die schräge Gesichtsspalte durch Nichtvereinigung der Gesichtsfortsätze entstanden sein soll, dann muss sie in der dicken schwarzen Linie der linken Seite der Figur 33a verlaufen, d. h. oben zwischen dem seitlichen Nasen- und dem Oberkieferfortsatze (b—d) und unten zwischen diesem und dem mittleren Nasenfortsatz (a—b) liegen. Die Ansichten Th. Koellikers und Biondis sind also vollkommen berechtigt. Da der seitliche Nasenfortsatz sich nicht an der Bildung der Oberlippe beteiligen kann, so kann ich der Ansicht Albrechts nicht zustimmen, dass die schräge Gesichtsspalte nur zwischen dem seitlichen Nasen- und dem Oberkieferfortsatze gebildet werde. Die gewöhnliche schräge Gesichtsspalte würde somit nicht durch das Nasenloch verlaufen und stellt die sogenannte Moriansche zweite Form dar.

Wenn sich aber zu der eben genannten Spalte noch die

ausbleibende Vereinigung zwischen den unter dem Nasenloche gelegenen Teilen des mittleren und des seitlichen Nasenfortsatzes gesellt, so beginnt die schräge Gesichtsspalte zuerst als die typische Hasenscharte seitlich vom Philtrum an dem Oberlippensaume, verläuft in die Nase (Fig. 33 a, deutlicher Fig. 33 b) und dann auswärts, um den Nasenflügel herum in der in Fig. 33 abgebildeten Richtung nahe an den inneren Augenwinkel heran und stellt somit die zweite Form Morians dar.

Soweit die Spaltung sich nur auf die Weichteile bezieht, kann ich mich also den Ansichten der Forscher (Th. Koelliker, Biondi), abgesehen von der Albrechts, vollkommen anschliessen. Wie würde aber die Spalte sich in bezug auf den Knochen verhalten?

Es wurde bereits klargelegt, dass der Zwischenkiefer nicht allein im Bereiche des mittleren Nasenfortsatzes, sondern auch in dem des seitlichen Nasen- und des Oberkieferfortsatzes entsteht. Da der Zwischenkieferknochen erst nach der vollständigen Vereinigung der Ränder der Nasenrinne auf jeder Seite nur als eine einheitliche Anlage sich findet, so muss bei der Hasenschartenkieferspalte angenommen werden, dass infolge der ausgebliebenen Vereinigung des mittleren Nasenfortsatzes mit dem seitlichen Nasen- und dem Oberkieferfortsatze der Zwischenkiefer nicht mehr, wie in normaler Weise, sich zu einer einheitlichen Knochenmasse entwickeln kann und somit die zu beiden Seiten der Spalte liegenden Knochenbildner, die sonst zur Bildung eines einheitlichen Zwischenkiefers bestimmt waren, nunmehr, durch die Spalte getrennt, je einen Knochen bilden. Die Spalte wird also von den zwei getrennten Knochenteilen beiderseits begrenzt, die in normalen Verhält-

nissen sich zu einem einzigen Zwischenkiefer vereinigen; die mediale Hälfte des Körpers und des Alveolarfortsatzes im Verein mit dem medialen Gaumenfortsatze kommt medial von der Spalte und die laterale Hälfte des Körpers und des Alveolarfortsatzes, welche nach oben den Nasenfortsatz abgehen lässt, nebst dem late-

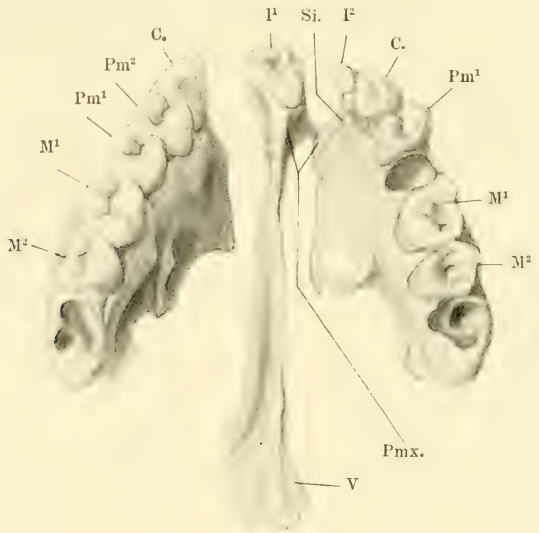

Fig. 34.

Doppelseitige Kiefergaumenspalte eines 25jährigen Menschen. Gaumenansicht. Präparat des anatomischen Institutes zu Greifswald. Pmx. Zwischenkiefer. Si. Sutura incisiva. V. Vomer. I^1, I^2 erster, zweiter Schneidezahn. C. Eckzahn Pm^1, Pm^2 erster, zweiter Backzahn. M^1, M^2 erster, zweiter Mahlzahl.

ralen Gaumenfortsatze lateral von der Spalte zu liegen (linke Seite der Fig. 33a). Die Sutura interincisiva deutet also keineswegs auf die doppelte Anlage des Zwischenkiefers, zeigt wohl aber die Stelle, an der im Falle der Hasenschartenkieferspalte die Trennung des medialen und des lateralen Gaumenfortsatzes des Zwischenkiefers stattfinden kann.

Das, was sich aus den obigen theoretischen Erwägungen ergibt, ist auch an praktischen Beispielen erwiesen. Wir haben bereits in der Einleitung kennen gelernt, dass Meckel bei einem Fall von Wolfsrachenbildung von dem Teil des Oberkiefers, der die Spalte lateral begrenzt, ein den äusseren

Fig. 35.

Dasselbe Präparat wie bei Fig. 34, im Halbprofil dargestellt. Pmx. Zwischenkiefer. Die gestrichelte Linie gibt die hintere Grenze des Zwischenkiefers an. I^1, I^2 erster, zweiter Schneidezahn. C. Eckzahn. Pm^1 erster Backzahn. M^1, M^2 erster, zweiter Mahlzahn.

Schneidezahn enthaltendes Knochenstück isolieren konnte. Diese Trennung ist zweifellos in der Sutura incisiva geschehen, die den Zwischenkiefer von dem Oberkiefer trennt. Von dem Vorkommen dieser Sutur lateral von der Spalte wurden auch zwei Fälle von Albrecht und ein Fall von Biondi berichtet. Zu den oben erwähnten Fällen kann ich ein Präparat aus dem

hiesigen anatomischen Institut hinzufügen. Das Präparat ist in Fig. 34 in der Gaumenansicht und in Fig. 35 in der von der Seite her gesehenen Ansicht abgebildet. Es handelt sich um ein mit doppelseitiger Hasenschartenkiefergaumenspalte behaftetes erwachsenes Individuum. In dem mittleren Bürzel war nur ein Schneidezahn vorhanden, der jedenfalls den ersten linken Schneidezahn darstellt. Wie aus den Figuren ersichtlich ist, findet sich am lateralen Spaltrande der linken Seite ein rudimentär entwickelter Schneidezahn, während rechts von einem solchen nichts zu sehen ist. Abgesehen von dem genannten Schneidezahn, enthält die rechte und die linke Oberkieferhälfte je einen Caninus, je zwei Prämolaren, je drei Molaren, von denen aber bei beiden Oberkiefern der letzte Molarzahn und bei dem linken der zweite Prämolarzahn ausgefallen waren. Das am lateralen Spaltrande gelegene Knochenstück, welches den rudimentären Schneidezahn trägt, ist von dem Oberkiefer deutlich durch eine Sutur getrennt, die zweifellos als eine Sutura incisiva angesehen werden muss. Die Naht konnte ich aber auf der nasalen Fläche des Gaumenfortsatzes nicht erkennen, sie war jedoch auf der Nasenfläche des Oberkiefers sehr deutlich zu sehen; sie verlief hier von der Abgangsstelle des Gaumenfortsatzes parallel dem Seitenrande der Apertura piriformis eine Strecke nach oben, um dann bald aufzuhören. Die Entfernung der Naht von dem Rande der Apertura piriformis betrug 2 mm. Dass diese Naht die obere Fortsetzung der auf der Gaumenfläche sichtbaren Sutura incisiva darstellt, ist ohne weiteres anzunehmen. Obgleich die Naht auf der Nasenfläche des Oberkiefers nur eine kurze Strecke zu verfolgen war, kann doch aus den eingangs bei den ausgebildeten Zwischenkiefern gemachten Befunden angenommen werden, dass das obere Ende der Naht in frühembryonaler Zeit das Nasenbein erreicht hat; die laterale Hälfte des Zwischenkieferknochens kann also in Fig. 35 durch die hier

angegebene gestrichelte Linie von dem hinten gelegenen Oberkiefer abgegrenzt werden. Es fragt sich nun, ob die Sutura incisiva auch bei der rechten Kieferhälfte zu finden sei, an der aber kein Schneidezahn vorhanden ist. Bei genauer Betrachtung bemerkte ich auch eine Sutur, obgleich nicht so deutlich wie die vorherige, an dem vorderen Spaltrande des lateralen Gaumenfortsatzes. Die Naht ist in Fig. 34 wegen ihrer Lage natürlich nicht zu sehen. Die entsprechende nasale Naht konnte ich sowohl auf dem Gaumenfortsatze als auch auf der Nasenfläche des Oberkiefers nicht auffinden. Das Fehlen eines Schneidezahnes auf dem durch die Naht hinten abgegrenzten, schmächtigen Knochenstücke kann in der Weise zu verstehen sein, dass infolge der Wirkung der schädigenden Einflüsse, die die Hasenschartenkieferspalte zustande gebracht haben, oder infolge der von Anfang an gestörten Entwickelung am Spaltrande der Zahnkeim entweder überhaupt keinen Boden zur richtigen Entwickelung bekommen hat oder sekundär zugrunde gegangen ist. So steht es nunmehr fest, dass die Hasenschartenkieferspalte durch die Mitte des Zwischenkiefers verläuft, und nach den theoretischen Erwägungen muss dies ja sogar in jedem Falle geschehen.

Eine Hasenschartenkieferspalte, die an dem lateralen Spaltrande mit der Sutura incisiva versehen ist, kommt sehr selten vor. In den meisten Fällen ist die Naht gar nicht zu finden. Dies ist sicherlich dadurch herbeigeführt, dass der Zwischenkiefer, wie von manchen Autoren betont worden ist, mit dem Oberkieferknochen der betreffenden Seite sehr frühzeitig verwächst. Dann würde der Schneidezahn am lateralen Spaltrande den Beweis erbringen, dass die laterale Hälfte des Zwischenkiefers seitlich von der Spalte existiert. Solch lateral gelegener Schneidezahn ist bei den meisten Fällen der Hasenschartenkieferspalte (Albrecht, Turner und Th. Koel-

liker), ja sogar von Biondi bei allen von ihm untersuchten Fällen gefunden worden. Dass dieser Schneidezahn nicht im Bereich des Oberkiefers, sondern in dem des Zwischenkiefers entstanden ist, kann durch die bereits erwähnte Tatsache, dass der Zwischenkieferknochen sich bei der Hasenschartenkieferspalte in zwei Teile spaltet, leicht erklärt werden. Der am lateralen Spaltrand gelegene Schneidezahn ist also, wie Th. Koelliker, Volkmann und Köhne behaupten, nicht im Bereiche des Oberkiefers gelegen, sondern er ist vielmehr in der lateralen Hälfte des Zwischenkiefers entstanden.

Selbst wenn der lateral von der Spalte gelegene Zahn nicht ein Schneidezahn, sondern ein Eckzahn und die Sutura incisiva nicht zu finden ist, darf die Hasenschartenkieferspalte nicht ohne weiteres als zwischen dem Zwischenkiefer und dem Oberkiefer liegend angesehen werden. In diesem Falle ist eine Reduktion der lateralen Hälfte des Zwischenkiefers infolge der die Spalte verursachenden Momente zustande gekommen, so dass der Schneidezahn nicht zur Entwickelung kam und der Rest des Zwischenkiefers mit dem Oberkieferknochen verwachsen ist. Dass der Zwischenkieferrest durch die schädigenden Momente vollkommen verloren geht, ist jedenfalls für gewöhnlich nicht anzunehmen, wenn auch der laterale Schneidezahn verloren gehen kann. Dass in äusserst seltenen Fällen bei schwerster Missbildung der laterale Teil des Zwischenkiefers zerstört werden kann, ist natürlich nicht vollkommen in Abrede zu stellen. Die Hasenschartenkieferspalte kann also niemals zwischen dem vollwertigen Zwischenkiefer und dem Oberkiefer liegen.

Was nun den Sitz der schrägen Gesichtsspalte im Knochen anbelangt, so ist er, wie bereits in der Einleitung erwähnt, von Albrecht zwischen den Zwischenkiefer und den Ober-

kiefer, von Biondi aber zwischen den gnathogenen und den metopogenen Zwischenkiefer verlegt. Da nach Th. Koelliker der die Apertura piriformis lateral begrenzende Teil zum Oberkiefer gerechnet werden soll, so würde die schräge Gesichtsspalte nach ihm zuerst von dem Lippensaume gegen das Nasenloch zwischen dem Zwischenkiefer und dem Oberkiefer verlaufen, um dann im weiteren Verlaufe durch den Oberkiefer selbst aufwärts bis zur Orbita zu gelangen. Die Ansichten der genannten Forscher enthalten immer etwas Richtiges, können aber doch nicht alle Fälle der schrägen Gesichtsspalte vollständig erklären.

Es gibt nach Morian bekanntlich dreierlei Arten von schräger Gesichtsspalte, von denen aber nur die erste und zweite Art für uns in Betracht kommen, da die Morian'sche dritte Form wahrscheinlich nicht, wie auch andere Forscher zugeben, in die uns interessierende Kategorie der Spaltbildung gehört, sondern als eine Art von Wangenspalte angesehen werden muss. Bei der ersten Form fällt die seitliche, knöcherne Begrenzung der Apertura piriformis vollkommen weg, indem die schräge Gesichtsspalte mit dieser in weiter Ausdehnung zusammenfliesst, bei der zweiten Form ist aber die Apertura piriformis gegen die Spalte durch ihre knöcherne laterale Begrenzung vollkommen abgeschlossen. Weder nach der Albrechtschen noch der Biondischen Ansicht können diese Missbildungen ausreichend erklärt werden. Vor allen Dingen macht die Erklärung der knöchernen Begrenzung der Apertura piriformis im zweiten Falle Schwierigkeiten. Stöhr und Morian nehmen an, dass ein durch exzessives Wachstum des Biondischen metopogenen Zwischenkiefers nach oben hin entstandenes Knochenstück die Apertura piriformis von der Seite her begrenzt. Bei solchem pathologischen Wachstum des Knochens müsste immer die

bestimmte Richtung nach oben hin eingehalten werden, was schwer zu begreifen wäre. Nach der Auffassung Th. Koelliker's sind wir nicht imstande, die Herkunft des die Apertura piriformis begrenzenden Knochenstückes und die Existenz des Schneidezahnes am lateralen Spaltrande zu erklären.

In Morian's zweiter Form würde meiner Ansicht nach die Spalte im stomatonarinen Abschnitte vom Alveolarrande durch die Mitte des Zwischenkiefers bis unweit von der Apertura piriformis verlaufen, um dann schräg durch den Oberkiefer nach der Orbita hin zu gehen (Fig. 33 a). Die zwischen der Apertura piriformis und der Spalte gelegene Knochenspange wird also nicht etwa durch die vom oberen Ende des metopogenen Zwischenkiefers nach oben exzessiv vorgewachsene Knochenspange (Stöhr, Morian) oder von dem medialen Teile des Oberkiefers (Th. Koelliker), sondern durch den Nasenfortsatz des Zwischenkiefers dargestellt. Da die Spalte durch den Oberkiefer nach oben geht, so kommt der Stirnfortsatz des letzteren zwischen der Apertura piriformis und der Spalte zu liegen; er beteiligt sich aber nicht direkt an der Bildung der Umrandung der Apertura piriformis, wird vielmehr von dieser durch den oberen Teil des Nasenfortsatzes des Zwischenkiefers getrennt. Dieser Fortsatz steht unten, da der stomatonarine Teil der Spalte nicht ins Nasenloch mündet, direkt mit der medialen Hälfte des Zwischenkieferkörpers in Verbindung. Medial von der Spalte kommen also das Nasale, der Stirnfortsatz des Oberkiefers und der grösste Teil des Zwischenkieferbeines, der nach oben bis zum Nasenbeine sich erstreckt, zu liegen. Lateral von der Spalte würden der Körper des Oberkiefers mit dem Foramen infraorbitale und ein kleiner Teil des Zwischenkieferbeines, der mit dem Oberkiefer durch die Sutura incisiva verbunden oder vollkommen verwachsen sein kann, sich befinden.

Wie soll aber die Moriansche erste Form gegenüber den benachbarten Knochen sich verhalten? Da sie eine mit der Hasenschartenkieferspalte komplizierte, schräge Gesichtsspalte darstellt, unterscheidet sie sich in dieser Hinsicht von der zweiten Form nur insofern, als der Körperteil des Zwischenkiefers in seiner ganzen Höhe von der Spalte durchsetzt wird. Der Zwischenkiefer wird also, wie bei der zweiten Form, nicht in zwei Stücke, sondern in drei Stücke geteilt (Fig. 33 a), indem die bei der zweiten Form medial von der Spalte gelegene Zwischenkieferhälfte durch die obere Verlängerung des stomatonarinen Abschnittes wiederum in eine obere und eine untere Hälfte geteilt wird; die obere entspricht dem grössten Teile des Processus nasalis und die untere der medialen Hälfte des Zwischenkieferkörpers.

Im vorangehenden bin ich bei der Bestimmung des Sitzes der schrägen Gesichtsspalte vollkommen schematisch vorgegangen, indem ich annahm, dass die Spalte einfach auf der Augennasenfurche und deren unterer Fortsetzung in die Nasenrinne entstanden ist und, abgesehen von der Spaltstelle, die benachbarten Knochenteile zur normalen Entwickelung gelangt sind. In der Praxis kommen aber allerlei Nebenumstände dazu, die das oben erwähnte Schema mehr oder weniger verschleiern.

Morian sagt: unter seinen 26 Fällen wiesen 11 Hirn- resp. Schädelanomalien allein auf, 4 zeigten nur Spuren amniotischer Verklebungen, die übrigen 11 Köpfe seien mit beiden zugleich behaftet. Man kann also wohl annehmen, dass die amniotischen Verklebungen an den Wänden der Spalte durch Zug oder Druck zugleich auch die benachbarten Teile schädigen können: wenn Knochen noch in Zellansammlungen vertreten sind, können diese in mehr oder weniger grosser Ausdehnung in der Bildung der knöchernen Substanz gehemmt werden, oder

die zelligen Anlagen können in mehrere Inseln geteilt werden. Im letzteren Falle würde ein normal einheitlicher Knochen aus Knochenstücken bestehen. Die bereits ausgeschiedene Knochensubstanz würde auch nachträglich noch ähnliche Schicksale erfahren können, wie die frühere zellige Anlage. Ich will nun im folgenden einige Fälle der Praxis genauer analysieren.

Ein passendes Beispiel für die Morianschе zweite Form glaube ich in dem Herholdschen Falle (Fig. 36 c) erblicken zu können, den ich in der Berliner anatomischen Sammlung fand und dank der gütigen Überlassung durch Herrn Geheimrat Waldeyer genau studieren konnte. Es handelt sich um den Schädel eines Neugeborenen, der mit der linksseitigen schrägen Wangenspalte nebst der Gaumenspalte behaftet war. Herhold glaubte, die Spalte könne mit der Albrechtschen Ansicht gut erklärt werden. Hier liegt medial von der Spalte ein Knochenstück, welches sich vom Alveolarrande oben bis zum Nasenbeine erstreckt. Dieser Knochen hat zweifellos mit dem in meinem Schema bereits erwähnten, medial von der Spalte liegenden Zwischenkieferstück zu tun. Etwa von der Mitte des letzteren geht lateral ein kleiner pyramidenförmiger Fortsatz ab. Dieser hebt sich durch seine besondere Farbe sehr scharf von dem anliegenden Knochen ab. Obgleich ich zwischen diesem und dem Knöchelchen keine Sutur finden konnte, betrachte ich letzteres doch als zum Oberkiefer gehörig. Oberhalb dieses Knöchelchens ist zwischen dem genannten Zwischenkieferteile und dem Tränenbeine eine Spalte vorhanden und mit einer häutigen Membran ausgefüllt gewesen. Diese Spalte zeigt gerade die Stelle, an der eigentlich der Stirnfortsatz des Oberkiefers liegen soll, der aber im vorliegenden Falle nicht zur Entwickelung gelangt ist. Am Oberkiefer ist der erste vordere Zahn der Eckzahn, und dahinter folgen zwei Molaren. Der Oberkiefer hat an der Gesichtsfläche das Foramen infraorbitale. Nach meinem Schema soll das laterale Stück des

Zwischenkiefers dem Oberkiefer anliegen. Da die Spalte dicht am Eckzahnalveolus liegt, kann ich nicht sicher sagen, ob hier das laterale Zwischenkieferstück verschmolzen ist oder

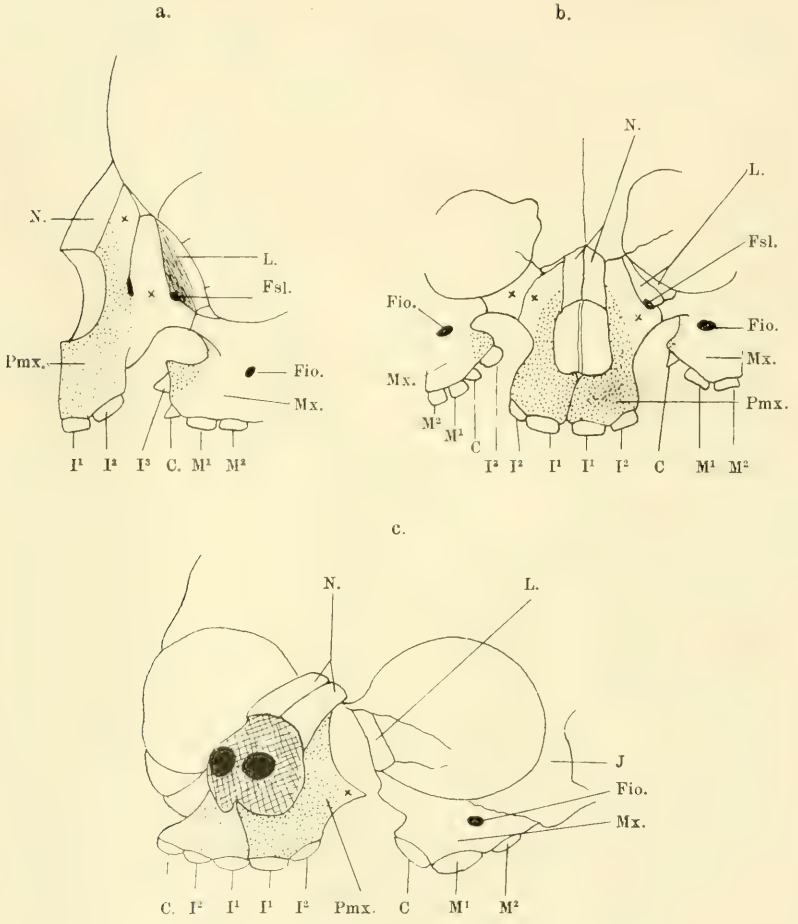

Fig. 36.

Drei praktische Fälle der schrägen Gesichtsspalte des Menschen. a. Barkows Präparat (nach Morian); b. Morians Präparat (nach Morian); c. Herholds Präparat (von mir skizziert). Bei Figg. a und b sind die originalen Bezeichnungen teilweise umgeändert. N. Nasale. Pmx. Zwischenkiefer. L. Lacrimale. Fsl. Fossa sacci lacrimalis. Mx. Maxilla. Fio. Foramen infraorbitale. x. Stirnfortsatz des Oberkiefers. J. Jugulare. I^1, I^2 erster, zweiter Schneidezahn. C. Eckzahn. M^1, M^2 erster, zweiter Mahlzahn.

nicht. Sollte dieses in Wirklichkeit nicht am medialen Rand des Oberkiefers vorhanden sein, dann ist es wohl unter mechanischen oder entzündlichen Einflüssen nicht zur Entwickelung gelangt. Jedenfalls entspricht das medial von der Spalte gelegene Zwischenkieferstück nicht einem ganzen Zwischenkiefer. Sonst müsste man annehmen, die Spalte sei nicht durch Hemmung der Vereinigung der embryonalen Fortsätze entstanden.

Die weiteren zwei Beispiele (Fig. 36) gehören zu den von Morian veröffentlichten Fällen. Obgleich ich sie selbst nicht studieren konnte, glaube ich doch an der Hand seiner Abbildungen, die ich in Figg. 36 a und 36 b wiedergegeben habe, sowie an der Hand seiner Beschreibungen einigermassen meine Ansicht aussprechen zu dürfen. Bei dem in Fig. 36 a abgebildeten Schädel eines Neugeborenen (Barkows Präparat, nach Morian Fall 24) wurde das medial von der Spalte gelegene Knochenstück, welches sich oben zwischen das Tränen- und das Nasenbein einschiebt, von Morian als ein ganzer Zwischenkiefer betrachtet. Meiner Meinung nach entspricht nur der von mir mit feinen Punkten versehene Teil dem medianen Stücke des Zwischenkiefers und der übrige weiss gelassene Teil, der sich oben in zwei Zipfel gabelt, dem Stirnfortsatze des Oberkiefers. Die zwischen den beiden Zipfeln gelegene Naht deutet wahrscheinlich auf die frühere Einwirkung eines Amnionsstranges hin, indem dieser auf den Nasenfortsatz des Oberkiefers noch in seiner bindegewebigen Anlage eingewirkt und diese in zwei Inseln getrennt hat. Die alsdann gebildeten Knochen sind somit im vorliegenden Falle durch eine Naht getrennt, während sie abwärts mit dem Nasenfortsatz des Zwischenkiefers verwachsen sind. Die obere Mündung des Tränenkanals liegt medial von der Spalte. Mit dem von diesem Stirnfortsatze lateralwärts abgehenden schmalen Ausläufer durch eine Naht verbunden, liegt lateral von der Spalte der Hauptteil des Oberkiefers mit seinem Foramen infraorbitale.

Von den Zähnen des Oberkiefers sind von Morian zwei Eckzähne und zwei Molaren angegeben. Ich glaube aber, es handelt sich im vorliegenden Falle nicht um zwei Eckzähne, sondern nur um einen, der direkt vor dem ersten Molarzahn steht. Der am lateralen Spaltrand stehende vorderste Zahn ist höchstwahrscheinlich ein Schneidezahn, und die Existenz dieses Zahnes deutet ganz sicher darauf hin, dass das Knochenstück, welches ihn trägt, nicht dem Oberkiefer angehört, sondern das laterale Stück des Zwischenkiefers ist. Da in der Morianschen Abbildung keine Sutur an dem lateralen Spaltrande zu sehen ist, so ist das Knochenstück frühzeitig mit dem Oberkiefer verschmolzen. Die ungefähre Ausdehnung des Zwischenkieferstückes habe ich in Fig. 36 a mit feinen Punkten angedeutet.

Der zweite, in Fig. 36 b reproduzierte Fall von Morian (Morians Fall 33) stammt von einem 31 cm langen weiblichen Embryo und ist besonders dadurch sehr lehrreich, dass auf beiden Seiten die schräge Gesichtsspalte vorhanden ist. Bei der rechten Spalte sieht man zwischen dem oberen Ende der Spalte und der Orbita ein Knochenplättchen, das nach oben bis zum Stirnbein hinzieht. Dieses Knochenstück wurde von Morian als rechtes Tränenbein in seiner Figur bezeichnet. Meiner Ansicht nach gehört es zum Oberkiefer und stellt im vorliegenden Falle die laterale Hälfte seines Stirnfortsatzes dar. Das von dieser abwärts zwischen der Spalte einerseits und dem Nasenbeine und der Apertura piriformis andererseits bis zum Alveolarrande absteigende Knochenstück ist von Morian zum Zwischenkiefer gerechnet worden. Er meint, dass der obere, grössere Teil durch exzessives Wachstum des Zwischenkiefers entstanden sei, wogegen ich glaube, dass nur der in Figur 36 b von mir punktierte Abschnitt dem medialen Teil des Zwischenkiefers entspricht, während der obere, weiss gelassene Teil die mediale Hälfte des Stirnfortsatzes des Ober-

kiefers darstellt. Wenn wir uns bei dem in Fig. 36 a abgebildeten Falle die auf dem Stirnfortsatze gelegene Naht bis zur Spalte durchgehend vorstellen, so hätten wir einen ähnlichen Fall vor uns. Mit dem Stirnfortsatze steht der laterale Teil des Oberkiefers unter der Orbita in Nahtverbindung; er trägt einen von Morian anerkannten Schneidezahn, einen Eckzahn und zwei Molarzähne. Der den Schneidezahn tragende Teil des Oberkiefers gehört zum lateralen Stücke des Zwischenkiefers, das im vorliegenden Falle mit dem Oberkiefer verschmolzen ist. So bewahrt die eben erwähnte rechtsseitige schräge Gesichtsspalte ähnliche Verhältnisse, wie in dem in Fig. 36 a abgebildeten Falle Morians.

Wenn ich jetzt zur linksseitigen Spalte des genannten Embryos übergehe, so weicht sie im wesentlichen von der rechtsseitigen nicht viel ab. Von dem Knochenstücke, das oben zwischen dem Nasen-, dem Stirn- und dem Tränenbeine beginnt und lateral von der Apertura piriformis nach unten geht, betrachte ich den in Fig. 36 b fein punktierten Teil als zum medialen Stücke des Zwischenkiefers gehörig; der obere, nicht punktierte Teil entspricht also etwa dem Stirnfortsatze des Oberkieferbeines, das aber im vorliegenden Falle durch eine Suter nicht in zwei Stücke geteilt ist. Der Stirnfortsatz steht wiederum durch eine Naht mit dem lateralen Oberkieferstücke in Verbindung, in dem das Formaen infraorbitale liegt und das in seinem Alveolenteile einen Eckzahn und zwei Molaren trägt. Nun fragt sich, wo ist überhaupt das laterale Stück des Zwischenkiefers geblieben? Nach der Zeichnung ist es natürlich unmöglich, ein sicheres Urteil darüber abzugeben. Da in Fig. 36 b medial von dem Eckzahn nach der Spalte hin eine Knochenmasse liegt, die in der Figur punktiert ist, so kann diese wohl als das verwachsene Knochenstück des lateralen Zwischenkiefers betrachtet werden. Immerhin ist es aber möglich, im vorliegenden Falle daran zu denken, dass dieser Teil des

Zwischenkiefers nicht zur Entwickelung gelangt oder nachträglich zurückgebildet ist.

Man könnte natürlich auch vermuten, dass die in Fig. 36 a und b zwischen Orbita und Nasenbein weiss gelassenen Teile nicht dem Oberkiefer angehörten, wie ich glaube, sondern aus dem Zwischenkiefer durch exzessives Wachstum hervorgegangen seien, zumal keine Naht die Grenze zwischen Maxilla und Prämaxillare (Zwischenkiefer) anzeigt. Da aber auch beim normal gebildeten Schädel diese Naht aussen meistens nicht beobachtet wird, würde dieses Fehlen nicht allzu sehr ins Gewicht fallen.

Grössere Schwierigkeiten macht die Erklärung der Naht im Oberkiefer am oberen Ende der Spalte (Fig. 36 a und b). Normalerweise entwickelt sich der Oberkiefer beim Menschen aus einem Knochenkerne (Th. Koelliker und Mall), und dieser entsteht zuerst im unteren Teile des späteren Körpers, und die Verknöcherung greift allmählich nach oben, nach medial und nach unten, um den Stirn-, Gaumen- und Alveolarfortsatz zu bilden. Bei der schrägen Gesichtsspalte wird aber die bindegewebige Anlage, welche zur Bildung des Oberkiefers dienen soll, durch die Spaltbildung teilweise oder vollständig zertrennt. Bei der vollständigen Trennung beginnt ja selbstverständlich die Verknöcherung zu beiden Seiten der Spalte, wie wir ein ähnliches am Zwischenkiefer bei der Kieferspalte bereits gesehen haben. So ist die Existenz des kleinen Knochenstückes des Oberkiefers am medialen Spaltrande beim Herholdschen Falle leicht zu verstehen. Eine getrennte Verknöcherung kann auch selbst bei unvollständiger Trennung der bindegewebigen Anlage des Oberkiefers vorhanden sein, und dadurch, dass dann im Stirnfortsatze des Oberkiefers und in dem Körper die Knochenmassen sich selbständig entwickeln, kann wohl die Entstehung der anomalen Naht erklärt werden.

Kommen wir nun zur ersten Form Morians, die eigent-

lich eine mit Hasenschartenkieferspalte komplizierte Gesichtsspalte darstellt, so will ich für sie als ein praktisches Beispiel das von Morian abgebildete Schema anführen, das in nebenstehender Figur 37 wiedergegeben ist. Nach seiner Angabe, die das Schema erläutert, beginnt der Spalt zwischen innerem und äusserem Zwischenkiefer und geht zur Nase und zugleich zur Augenhöhle; innerer Zwischenkiefer, Vomer, Nasen-, Tränen- und Siebbein nebst der unteren Muschel liegen medial von der Spalte, äusserer Zwischenkiefer mit Oberkiefer und

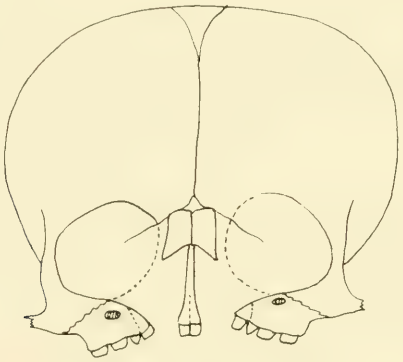

Fig. 37.

Schema der ersten Form der schrägen Gesichtsspalte (nach Morian).

Gaumenbein lateral von ihr. Die laterale Begrenzung der Apertura piriformis fehlt vollkommen, so dass diese seitlich mit der Spalte zusammenfliesst. Nach Morian sollen die in Figur 37 am medialen und lateralen Spaltrande sichtbaren Knochenstücke dem richtigen metopogenen bzw. dem gnathogenen Zwischenkiefer Biondis entsprechen, da er das bei der zweiten Form die Apertura piriformis seitlich begrenzende Knochenstück, wie Biondi und Stöhr, durch exzessives Wachstum des metopogenen Zwischenkiefers nach oben entstanden wissen will. Es ist bereits von mir klargelegt worden, dass dieses Knochenstück den Processus nasalis des Zwischenkiefers darstellt und dass bei der ersten Form Morians,

theoretisch beurteilt, der Zwischenkiefer in drei einzelne Stücke gespalten sein muss. Die erste Form Morians lässt sich also auch aus dem in Fig. 33 gegebenen Schema leicht erklären, wenn man annimmt, dass der Processus nasalis des Zwischenkiefers überhaupt nicht zur Entwickelung gelangt ist. Die Spalte kann somit seitlich nur von der medialen und der lateralen Hälfte des Zwischenkieferkörpers begrenzt werden, während sie oben infolge der ausgebliebenen Entwickelung des Processus nasalis des Zwischenkiefers mit der Apertura piriformis in breiter Ausdehnung zusammenfliessen muss. Da die erste Form Morians die mit der Hasenschartenkieferspalte komplizierte schräge Gesichtsspalte darstellt, kann man das Fehlen des Processus nasalis, wenn man auch von mechanischen oder entzündlichen Einflüssen vollkommen absieht, doch durch lokale mangelhafte Ernährungsverhältnisse der betreffenden Gegend ohne weiteres erklären. Denn der untere Abschnitt des seitlichen Nasenfortsatzes, in dem sich der Processus nasalis entwickeln soll, ist bei der Spaltbildung nicht nur vom Gebiete des Oberkieferfortsatzes, sondern auch von dem des mittleren Nasenfortsatzes getrennt, und demnach muss die Blutversorgung von diesen beiden Seiten her unterbleiben, so dass die Gegend nur von den übrigen Seiten sehr mangelhaft ernährt werden kann. So ist es also leicht verständlich, dass die für den Processus nasalis bestimmten Knochenbildner nicht mehr so ausreifen können, um den Processus nasalis zu bilden. Dasselbe würde dann auch für den Stirnfortsatz der Maxilla zutreffen, der in diesem Falle auch fehlt.

Nachdem in diesem Abschnitte der Sitz der Spaltbildungen, besonders in bezug auf die benachbarten Knochenteile, klar gemacht worden ist, soll im folgenden im Anschluss daran auch auf die nicht weniger interessante Frage über die Zahnanomalie unserer Missbildungen eingegangen werden.

e) Wesen der Zahnanomalie bei den Spaltbildungen des menschlichen Gesichtes.

Dass bei den Spaltbildungen sowohl die Stellung als auch die Zahl der Schneidezähne ziemlich stark variieren können, ist schon seit langem bekannt. In dieser Hinsicht sind in neuerer Zeit besonders die eingehenden Untersuchungen von Th. Koelliker und Biondi angestellt worden, indem von den beiden Forschern eine gewisse Anzahl der mit Spaltbildung behafteten Präparate in Betracht gezogen worden ist. Wie die Zahl und die Stellung der Zähne variieren können, sieht man besonders klar aus der Zusammenstellung von Th. Koelliker (Koellikers Werk S. 369). Wenn man bei der Koellikerschen Tabelle die Fälle von doppelseitiger Spaltbildung als zwei einseitige Spalten betrachtet und diese zusammen mit den eigentlichen einseitigen Spalten ohne Rücksicht darauf, ob es sich um eine rechte oder linke Seite handelt, in eine Tabelle bringt, so ergibt sich über die Stellung und die Zahl der Schneidezähne sowie über ihr Häufigkeitsverhältnis folgendes. In die Tabelle ist aber ein Fall (wahrscheinlich ein Fall von Volkmann), bei dem lateral von der Spalte mehrere Schneidezähne vorhanden sind, und ausserdem vier Fälle der medianen Spalte (sogenannter Cyclopie), an der also nach geläufiger Ansicht das Os maxillare vollkommen fehlen soll, nicht aufgenommen worden.

Nr.	Stellung und Zahl der Schneidezähne	Häufigkeit der Fälle	Bemerkung
1	Im Im // Is	21	Im = am medialen Spaltrande gelegener Schneidezahn.
2	Im Im // C	11	
3	Im // Is	27	Is = am lateralen Spaltrande gelegener Schneidezahn.
4	Im // C	7	C = Eckzahn.
5	O // Is	1	O = Schneidezahn fehlt.
6	O // C	1	// = Spalt.
		Summa 68	

Obgleich einige von Koelliker untersuchte Fälle durch nachträgliche Untersuchung Albrechts sowie Biondis einige Umänderungen erfahren haben, so können wir uns doch in der obigen Tabelle über die Odontologie unserer Spaltbildungen einigermassen orientieren. Wie aus der Zusammenstellung deutlich ersichtlich ist, kann ein Schneidezahn sowohl am medialen Spaltrande als auch an dem lateralen vorkommen, und zwar entweder zugleich auf beiden Seiten, oder einmal nur am medialen Spaltrande und ein andermal nur an dem lateralen; er kann aber auch unter Umständen auf beiden Seiten vollkommen fehlen (Tabelle Nr. 6). Die Zahl der Schneidezähne, wenn diese am medialen Spaltrande vorkommen, beträgt 1—2, während an dem lateralen nur ein Schneidezahn vorkommen kann. Die Schneidezähne können sich also bezüglich der Stellung und Zahl der Spalte gegenüber in verschiedener Weise verhalten. Die Häufigkeitszahl dieser verschiedenen Kombinationen ist in der dritten Kolumne der Tabelle angegeben. Am zahlreichsten sind die Fälle, in denen am medialen Spaltrande 1 oder 2 Schneidezähne, aber an dem lateralen zugleich ein Schneidezahn vorhanden ist (Nr. 1 + Nr. 3 = 21 + 27 = 48 mal). Demnächst sind am häufigsten die Fälle, in denen nur medial von der Spalte sich ein oder zwei Schneidezähne finden (Nr. 2 + Nr. 4 = 11 + 7 = 18 mal). Die anderen Fälle, in denen ein Schneidezahn nur am lateralen Spaltrande vorkommt, oder auf beiden Seiten vollkommen fehlt, ist ganz besonders selten (Nr. 5 und Nr. 6). Bemerkenswert ist besonders, dass medial von der Spalte zwei Schneidezähne beinahe ebenso häufig vorkommen als ein Schneidezahn.

Dass lateral von der Spalte ein Schneidezahn vorkommen kann, ja sogar, wenn keine besonders schweren Komplikationen vorliegen, die die Zahnanlagen zerstört oder an der Bildung verhindert haben, vorkommen muss, geht aus meiner obigen

Darlegung klar hervor; denn die Spalte läuft, wie Th. Koelliker behauptet hat, nicht zwischen dem Ober- und dem Zwischenkiefer, sondern am Alveolarrande etwa durch die Mitte des in zwei Teile gespaltenen Zwischenkiefers. Dieser Ansicht Koellikers, dass das Vorkommen des am lateralen Spaltrande gelegenen Schneidezahnes auf die Unabhängigkeit der Bildung des Knochens von der des Zahnes zurückgeführt wird, einer Auffassung, die auch von Merkel, Schwink und Köhne geteilt wird, kann ich nicht zustimmen. Obgleich ich nicht die Behauptung Albrechts und Biondis, der Zwischenkiefer entstehe aus zwei Knochenanlagen, annehmen kann und somit mich dem einfachen Ursprung des Zwischenkiefers im Sinne Koellikers und Schwinks vollkommen anschliesse, so muss ich doch das Vorkommen des Schneidezahnes am lateralen Spaltrande auf die Existenz des lateralen Stückes des Zwischenkiefers zurückführen, wie dies auch von Albrecht und Biondi geschehen ist; denn ich habe ja bewiesen, dass der Spalt immer durch die Zwischenkieferanlage geht.

Wenn wir aber den am lateralen Spaltrande vorkommenden Schneidezahn als zum Zwischenkiefer gehörig betrachten, so kann bei der Spaltbildung jeder Zwischenkiefer unter Um-ständen drei Schneidezähne tragen, da medial von der Spalte zwei Schneidezähne auftreten können. Das ist natürlich sehr auffallend, da normalerweise jeder Zwischenkiefer nur zwei Schneidezähne in sich birgt. Dass bei der Spaltbildung die Zahl der Schneidezähne auf 1 und sogar auf 0 reduziert sein kann, ist wohl so zu erklären, dass der Zahnkeim mit dem diesen beherbergenden Knochenstücke unter mechanischen oder entzündlichen Einflüssen zerstört worden oder überhaupt nicht zur Entwickelung gelangt ist.

Wie wäre aber die Vermehrung der Zahl der Schneidezähne zu erklären, die nach den An-

gaben der Tabelle ziemlich häufig ist? Da diese Vermehrung nicht nur bei der einseitigen, sondern auch bei der doppelseitigen Spaltbildung zugleich auf beiden Seiten vorkommen kann, so sind in dem letzteren Falle im ganzen sechs Schneidezähne vorhanden, was, wie bekannt, auch bei normalen Schädeln, wenn auch nicht so häufig, beobachtet worden ist. Mehr als drei Incisivi auf einer Seite scheinen kaum vorzukommen. Volkmann und Morian berichten allerdings über derartige Fälle. Beim Volkmannschen Falle stellte es sich aber nach den Untersuchungen Albrechts heraus, dass in Wirklichkeit auf beiden Seiten im ganzen fünf Schneidezähne vorhanden waren, und Volkmann selbst hat seine frühere Behauptung zurückgezogen; der Fall Morians ist von Biondi widerlegt worden. Die Erklärung der Überzahl der Schneidezähne bereitet sowohl beim normalen Schädel als auch bei den Spaltbildungen grosse Schwierigkeiten.

Kollmann will das Vorkommen aller überzähligen Zähne auf folgenden Umstand zurückführen. Bei der ersten Entwickelung der Zähne trägt die dazu bestimmte Zahnleiste ausser den Zahnkeimen für den Milch- und Ersatzzahn noch mehrere Epithelsprossen, die von der Zahnleiste nach allen Seiten in das Zahnfleisch hineinwuchern. Nach Kollmann soll jeder dieser Epithelsprossen, der normalerweise zugrunde geht, die Fähigkeit besitzen, einen Zahn entwickeln zu lassen, sobald ihm günstige Raumverhältnisse gewährt werden. Eine andere Erklärung geben Baume und Zuckerkandl.

Baume fand eine Anzahl der schmelzlosen Zahnrudimente an der Labialseite zwischen den Wurzeln der Prämolaren. Sie kamen sämtlich zwischen dem ersten und zweiten Prämolar oder zwischen dem zweiten Prämolar und ersten Molar vor. Nun meinte er diesen Gebilden eine gewisse morphologische Bedeutung beimessen zu können und hält sie für Überreste des einstmals beim Menschen vorgekommenen zweiten und

vierten Prämolarzahnes. Da beim Menschen unter Umständen die Vermehrung der Prämolaren beobachtet wird, so sollen nach Baume die im Kiefer verborgenen letzten Rudimente der Prämolaren sich wieder zu gut ausgebildeten Zähnen entwickeln können, wenn die für sie stets angelegten Schmelzorgane nicht zugrunde gehen. Baume wollte seine Theorie auch auf das Vorkommen der überzähligen Schneidezähne ausdehnen. Trotz seiner grossen Bemühungen konnte er aber die letzten Rudimente von den fehlenden Incisivi nicht auffinden. Diesen Umstand führte er nun darauf zurück, dass jede Spur dieser Zähne bereits vollständig verloren gegangen ist. Baume will somit das Auftreten überzähliger Schneidezähne und Prämolaren mit Atavismus erklären. Nach ihm soll der erste Schneidezahn dem jetzigen Menschen verloren gegangen sein, während bis dahin allgemein angenommen wurde, dass der dritte Incisivus gefehlt habe. Die Baumsche Ansicht hat durch Zuckerkandl eine wesentliche Unterstützung bekommen, da er die Zahnrudimente auch zwischen den medialen Schneidezähnen im Unterkiefer gefunden hat.

Nach der Untersuchung von Zuckerkandl kommen die Zahnrudimente sowohl im Ober- als auch im Unterkiefer, abgesehen von den Räumen zwischen den Mahlzähnen, im Bereiche aller übrigen Zähne vor. Zumeist findet man bei einem Schädel bloss ein Rudiment. Am häufigsten treten die Zahnrudimente zwischen den Prämolaren auf; in zweiter Reihe stehen die zwischen dem Eck- und dem ersten Backenzahn vorkommenden. Im Oberkiefer hat Zuckerkandl zwischen den Schneidezähnen keine Rudimente gefunden. Auf den genannten Befund gestützt, hält er für wahrscheinlich, dass der Mensch einstmals drei Schneide- und vier Backenzähne gehabt hat, und er behauptet, dass „aus latent bleibenden Zahnkeimen, die stets vorhanden sind, in einzelnen Fällen durch Rückschlag schmelzlose, im Kiefer verborgene Zahnstiftchen,

Zapfenzähne oder auch ganz normal geformte Zähne sich entwickeln können".

Eine ähnliche Ansicht, wie Baume für den normalen Schädel, vertritt Albrecht auch bei der Vermehrung der Schneidezähne an den Oberkiefern mit Spaltbildungen. So erklärt er das Vorkommen der drei Schneidezähne auch mit Atavismus; nach Albrecht soll von den drei ursprünglichen Schneidezähnen der zweite dem jetzigen Menschen verloren gegangen sein. Den Grund des so häufigen Vorkommens des einmal verschwundenen zweiten Schneidezahnes führt Albrecht darauf zurück, dass infolge der durch die Spaltbildung bedingten Unterbrechung der Anastomose der A. nasopalatina mit der Gaumenarterie der mediale Zwischenkiefer und der Vomer in einen günstigen Ernährungszustand versetzt werden.

Nach Biondi, der der Albrechtschen Ansicht zustimmt, kommen dazu noch günstige Raumverhältnisse in Betracht.

Sachs nimmt für die Vermehrung der Schneidezähne bei der Spaltbildung die mechanische Abspaltung eines Zahnkeimes an und sagt folgendermassen: „Den Vorgang (Abspaltung eines Zahnkeimes) denke ich mir nun so, dass, da durch den bleibenden Kieferspalt eine mehr oder weniger bedeutende Verschiebung der Lage des Kiefers zu den Zahnkeimen eintritt, die vom Kiefer dem Keime des Incisivus lateralis entgegenwachsenden Knochenausläuferchen diesen in zwei Hälften teilen. Es ist ganz leicht erklärlich, dass dann, da die Primitivfalte kontinuierlich ist, der eine Spaltzahn im Zwischenkiefer, der andere im Oberkiefer sitzt." Diese Abspaltung nimmt Sachs nur in dem Falle an, wo drei Schneidezähne vorhanden sind, aber nicht für den von Sachs als normal bezeichneten Fall, wo die Kieferspaltung zwischen Incisivus lateralis und Caninus verläuft.

Prüfen wir nun die obigen Auffassungen der verschiedenen Forscher der Reihe nach und fragen zuerst, ob die Kollmannsche Ansicht auch auf das Vorkommen der überzähligen Schneidezähne bei der Spaltbildung anwendbar sei. Vor der Klarlegung dieser Frage ist aber notwendig festzustellen, welcher von den drei Schneidezähnen ein normaler ist. Da sich aus meiner obigen Untersuchung ergeben hat, dass lateral von der Spalte ein Kieferzwischenstück vorhanden ist, so ist sicher anzunehmen, dass der hier entwickelte Schneidezahn ohne Zweifel dem normalen lateralen Schneidezahn entspricht. Somit bleibt nun zu entscheiden, welcher von den medial von dem Spalt gelegenen zwei Schneidezähnen überzählig ist.

Folgen wir der Kollmannschen Ansicht und nehmen an, dass ein Seitenspross der Zahnleiste unter günstigen Raumverhältnissen zu einem fertigen Schneidezahn sich entwickelt hat, so muss dieser dem dicht an der Spalte gelegenen Schneidezahn entsprechen, da für die Entwickelung des ersten Schneidezahnes die Raumverhältnisse nicht günstiger geworden sind als früher. Von den drei Schneidezähnen ist dann der zweite als ein Neuling anzusehen. Dabei muss natürlich auffallen, dass an dem medialen Spaltrande ein überzähliger Schneidezahn entstanden ist, während der unter gleichen Bedingungen stehende laterale Spaltrand ausser einem normalen lateralen Schneidezahn keinen überzähligen bekommt. Mag die Kollmannsche Ansicht für normale Schädel diskutierbar sein, so glaube ich doch, dass sie für die Erklärung der Fälle von überzähligen Zähnen bei Spaltbildungen nicht ausreicht.

Mit der Annahme eines Atavismus (Baume, Albrecht, Zuckerkandl, Biondi) verhält es sich ebenso. Es müsste dann nachgewiesen werden, dass regelmässig überzählige, vollständige Zahnanlagen beim Embryo vorhanden sind, die zurückgebildet werden, aber bei Spaltbildungen erhalten bleiben

können. Soweit ich aus der Literatur ersehe, ist aber die Beobachtung von niemand gemacht worden, dass beim Menschen an der Zahnleiste auf einer Seite drei epitheliale, kolbige Verdickungen angelegt sind. Ferner sprechen gegen die Theorie des atavistischen Rückschlages noch einige Tatsachen. Erstens sind die Zahnrudimente von Zuckerkandl nur im Unterkiefer nicht nur zwischen den medialen Schneidezähnen, sondern auch zwischen dem ersten und zweiten Schneidezahn gefunden worden. Ein dem jetzigen Menschen verlorener Zahn muss nur eine, ganz bestimmte Lage gehabt haben. Da, wie oben bereits erwähnt, der am lateralen Spaltrande gelegene Schneidezahn der zweite Incisivus sein muss, so ist nur die Möglichkeit vorhanden, dass der verlorene Zahn entweder, wie Baume und Zuckerkandl meinen, der frühere erste Schneidezahn ist, oder, wie Albrecht meint, der frühere zweite Schneidezahn; dementsprechend muss die Lage des Zahnrudimentes eine bestimmte sein und es somit ausgeschlossen sein, dass dieser einmal zwischen den medialen Schneidezähnen und ein anderes Mal zwischen dem ersten und zweiten Schneidezahn liegt, kurzum seinen Sitz beliebig wechselt; zweitens kommt, wie die Tabelle zeigt, bei Spaltbildungen ein überzähliger Schneidezahn besonders häufig vor, und es ist nicht einzusehen, warum gerade dann der sogen. Atavismus in Kraft treten sollte. Unter 68 Fällen sind 32 mal überzählige Schneidezähne (Tabelle Nr. 1 und Nr. 2 beobachtet worden.

Sollte nun nach Zuckerkandl etc. der erste Schneidezahn der atavistisch überzählige sein, so ist nicht klar, warum er sich gerade erhalten haben sollte, obgleich die Raumverhältnisse für ihn nicht günstiger sind als beim normalen Schädel, die Raumverhältnisse sind vielmehr für die direkt am Spaltrande gelegenen Schneidezähne günstiger, da diese bei ihrer Entwickelung an der Spaltseite keinem Drucke eines

Nachbarzahnes ausgesetzt sind. Somit kann der erste Schneidezahn nicht dem vermuteten überzähligen entsprechen. Hiergegen spricht ausserdem, dass der erste Schneidezahn in den meisten Fällen viel besser entwickelt ist als der zweite. Albrecht meint, dass der zweite, am Spaltrande medial liegende Schneidezahn atavistische Erklärung finden könnte. Nach der Tabelle kommt er aber häufiger vor als der am lateralen Spaltrande liegende dritte, der dem normalen lateralen Incisivus entspricht. Wenn auch durch die Lage am Spaltrande für seine Entwickelung günstige Bedingungen vorhanden sein könnten, so ist doch nicht verständlich, warum er in einem so hohen Prozentsatz auftreten sollte, und so glaube ich, dass der Atavismus, der ja überhaupt zur Erklärung kaum jemals befriedigen kann, auch bei den überzähligen Schneidezähnen der Spaltbildungen nicht herangezogen zu werden braucht.

Die Ansicht von Sachs, von der oben die Rede war, steht wenig mit den entwickelungsgeschichtlichen Tatsachen in Einklang. Vor allem kann man nicht von einer Selbständigkeit der knöchernen Alveolaranlage gegenüber den Zahnkeimen reden, und so reicht sie sicherlich nicht aus, in unseren Fällen eine genügende Erklärung zu geben.

Ich glaube, man könnte wohl annehmen, dass sich die Vorgänge folgendermassen abspielen: Wenn der mittlere Nasen- und der Oberkieferfortsatz sich vollkommen vereinigt haben, so werden die früher getrennten Mesodermmassen einheitlich. Von der sie bedeckenden Epithelschicht senkt sich nun die bogenförmige Zahnleiste an den Kieferrändern in das Bindegewebe der Schleimhaut hinein. Aus dieser Zahnleiste entwickeln sich die einzelnen Zahnanlagen sowohl für Milchzähne als auch für bleibende Zähne in Form der Epithelverdickungen. Es ist mir sehr wahrscheinlich, dass diese Anlage für den zweiten Schneidezahn gerade an der Stelle ent-

steht, an der sich der mittlere Nasenfortsatz mit dem Oberkieferfortsatze vereinigt hat. Wenn nun durch irgend welche Gründe diese Vereinigung ausgeblieben ist, so ist die Folge davon, dass die darauf entstandene Zahnleiste durch die Spaltbildung unterbrochen wird. Abgesehen von der Anlage für den zweiten Schneidezahn, werden die übrigen Zahnanlagen in normaler Weise aus der Zahnleiste sich entwickeln. Wie muss sich aber dabei die Anlage für den zweiten Schneidezahn verhalten? Ich glaube, dass durch den Spalt das Material, das sonst zur Bildung des lateralen Schneidezahnes verwendet wird, in zwei Teile

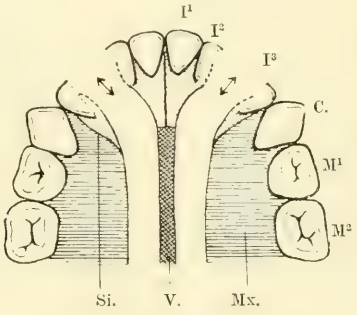

Fig. 38.

Schema zur Erläuterung des Wesens der Kiefergaumenspalte sowie des überzähligen Schneidezahnes bei der Spaltbildung. An der mit dem Pfeile bezeichneten Stelle ist jeder Zwischenkiefer (Pmx. fein punktiert) in zwei Teile gespalten. Si. Sutura incisiva. I^1, I^2, I^3 erster, zweiter, dritter Schneidezahn. C. Dens caninus. M^1, M^2 Dens molaris I, II. M. Maxilla. V. Vomer.

zerteilt wird und dass dann jeder der Teile imstande ist, einen, wenn auch rudimentär entwickelten Zahn zu bilden. Die obige Annahme wird durch die schematische Fig. 38 übersichtlich illustriert. Dann würde also der erste Schneidezahn bei den Spaltbildungen der normale mediale sein, der zweite aus der medialen, der dritte aus der lateralen Hälfte des Bildungsmaterials des lateralen In-

cisivus entstanden sein. Dass meine Annahme mehr Wahrscheinlichkeit hat als die Theorie des atavistischen Rückschlages, dafür würden wohl die folgenden Tatsachen sprechen.

1. In den meisten Fällen der Spaltbildung ist nicht nur der zweite, sondern auch der dritte Schneidezahn rudimentär oder viel schwächer entwickelt als der erste.

2. Die Sutura interincisiva des normalen Zwischenkiefers endet vorn, wenn sie den Alveolarrand erreicht, häufiger an der medialen Partie der Alveolarwand des zweiten Schneidezahnes als an der Mitte zwischen den Alveolarwänden des ersten und zweiten Schneidezahnes. Der letztere Umstand würde aber nicht gegen die obige Annahme sprechen, da es sehr wohl möglich ist, dass die Naht, die in der Tiefe durch die Alveolarwand des zweiten Schneidezahnes gehen soll, an der Oberfläche durch Wachstum mehr oder weniger medianwärts sich verschiebt.

3. Wenn man das Vorkommen der am Spaltrande gelegenen beiden Schneidezähne auf die ausgebliebene Vereinigung des für den zweiten Schneidezahn bestimmten Zahnbildners zurückführt, so kann man wohl bei Nr. 3 und 4 auf der Tabelle von S. 590 den medial von der Spalte gelegenen Schneidezahn als den ersten normalen Schneidezahn betrachten, da der erste Schneidezahn weniger den äusseren, schädlichen Einflüssen ausgesetzt ist als der zweite und so weniger leicht zerstört werden kann. Nun bestimmen wir die Häufigkeit des Auftretens der einzelnen Schneidezähne. Bei den 68 Fällen kommen vor

erster Schneidezahn 66 mal,
zweiter Schneidezahn 32 mal,
dritter Schneidezahn 49 mal.

Dass der erste Schneidezahn viel häufiger vorkommen kann als die anderen beiden, ist wohl darauf zurückzuführen,

dass er in seinem Sitz mehr gesichert ist und ausserdem sich aus einem vollwertigen Zahnkeime entwickelt. Obgleich der zweite Schneidezahn in Nr. 1 und 2 der Tabelle viel häufiger vorkommt als der dritte, so ist in der Gesamtzahl der Fälle sein Auftreten ein wenig geringer. Trotzdem ist er unter 67 Fällen 32 mal vorhanden, d. h. in 48 % der Fälle. Diese Zahl ist zu gross, als dass man den zweiten Schneidezahn als durch Rückschlag entstanden erklären kann.

4. In der Literatur (Th. Koelliker, Warnekros) findet man Angaben, dass die Vermehrung der Schneidezähne sehr oft auch bei nicht mit der Alveolarspalte komplizierten Spaltbildungen, wie die narbig geheilten oder offenen Lippenspalten, Gaumenspalten, beobachtet worden ist. Bei diesen hatte wohl ein leichter Grad der Alveolarspalte wenigstens während der ersten Zeit der Zahnentwickelung bestanden, und infolgedessen würde der für den zweiten Schneidezahn bestimmte Zahnkeim bereits damals in der oben von mir geschilderten Weise zweifach angelegt worden sein, so dass trotz nachträglicher Vereinigung der Spalte ausser dem ersten Schneidezahn zwei folgende Schneidezähne bestehen blieben. Denn es ist eine bekannte Tatsache, dass die Kieferspalte in den allermeisten Fällen mit den genannten Spaltbildungen zusammen vorgefunden wird. Ein direkter Beweis dafür, dass bei den obigen Fällen früher die Alveolarspalte bestanden haben soll, ist z. B. ein Fall von Köhne. Es handelt sich um eine rechtsseitige Kieferspalte mit Spaltung des harten und weichen Gaumens und der Uvula. Auf der kranken Seite waren zwei Schneidezähne, je einer lateral bzw. medial von der Spalte, während sich auf der gesunden Seite drei fanden. An diesem scheinbar gesunden Teile fand Köhne nach der Präparation der Schleimhaut zwischen zweitem und drittem Schneidezahn eine 1 mm breite Kieferspalte, was unzweifelhaft auf die retardierte Verschmelzung der Alveolarspalte hinweist.

Somit glaube ich bei allen Fällen der Spaltbildung das Vorkommen der Vermehrung der Schneidezähne mit der von mir aufgestellten Ansicht wohl erklären zu können. Für die Erklärung des Auftretens überzähliger Zähne bei normalen Schädeln kann meine Hypothese natürlich keine Geltung haben. Welche von den aufgestellten Ansichten alsdann richtig sein mag, darüber will ich nicht weiter diskutieren.

III. Zusammenfassung[1]).

1. Der Zwischenkiefer des Menschen und des Maulwurfes hat einen Körper und vier Fortsätze: den Alveolar-, Nasen-, lateralen Gaumen- und medialen Gaumenfortsatz. Der Nasenfortsatz (Processus nasalis) steigt vom seitlichen, hinteren Teil des Körpers am vorderen Rande des Oberkiefers entlang aufwärts und reicht bis ans Nasenbein heran, so dass die Beteiligung des Oberkiefers an der Umrandung der Apertura piriformis vollkommen ausgeschlossen wird.

2. Die Sutura interincisiva, die an der Gaumenfläche des menschlichen Zwischenkiefers beobachtet wird, ist keine Gefässfurche, sondern eine richtige Knochennaht. Sie deutet aber nicht auf die frühere zweifache Anlage des Zwischenkiefers hin, sondern

[1]) Diese Zusammenfassung bezieht sich hauptsächlich auf das Verhalten des Zwischenkiefers beim Menschen und Maulwurf bei normaler Entwickelung und bei Spaltbildungen; die übrigen Punkte der Gesichtsentwickelung des Maulwurfs werden in der zweiten Arbeit zusammengefasst werden.

nur auf die Vereinigungsstelle des früheren medialen Gaumenfortsatzes mit dem lateralen. Das vordere Ende der Naht schneidet, wenn diese den Alveolarfortsatz erreicht, in der Mehrzahl der Fälle in die mediale Partie der Alveolarwand des zweiten Schneidezahnes ein.

3. Die Bildungsvorgänge, die sich am Vordergesichte des Maulwurfes abspielen, stimmen, abgesehen von dem starken Vorwachsen des die Nasenlöcher umgebenden Teiles, im wesentlichen mit denjenigen des menschlichen Gesichtes überein, die von früheren Forschern studiert worden sind.

Der seitliche Nasenfortsatz beteiligt sich beim Maulwurfe nicht an der Bildung der Oberlippe, wie Albrecht behauptet hat; diese wird von dem mittleren Nasenfortsatze im Verein mit dem Oberkieferfortsatze gebildet. Der seitliche Nasenfortsatz entfernt sich in fortschreitender Entwickelung mit seinem oralen Ende allmählich von dem Mundrande; dieses Ende wird später durch den Rand- und Flügelknoten markiert, die beide gemeinsam dem menschlichen Nasenflügel entsprechen. Die beiden Knoten sind selbst noch beim erwachsenen Maulwurfe deutlich erhalten und bilden den Seitenrand der Rüsselscheibe.

Beim ausgebildeten Maulwurfe kommt die frühere Vereinigungsstelle der Ränder der Nasenrinne an der ventralen Umrandung des Nasenloches zwischen dem Gebiete des mittleren und dem des seitlichen Nasenfortsatzes zu liegen, während sie von da aus bis zum Lippensaume des Mundes zwischen dem Gebiete des mittleren Nasen- und dem des Oberkieferfortsatzes verläuft. Der frühere Verlauf der Augennasenfurche, mit anderen Worten die Grenze zwischen dem seitlichen Nasen- und dem Oberkieferfortsatze, wird durch eine Linie angegeben, die in einiger Entfernung ventral von dem Nasenloche an der eben erwähnten stomatonarinen Linie be-

ginnt und lateral um den Rand- und Flügelknoten herum gegen das Auge verläuft.

Beim menschlichen Gesichte sieht man auch genau dieselben Verhältnisse. An der Oberlippe verläuft die Verwachsungslinie der Ränder der Nasenrinne zwischen den Gebieten des mittleren Nasen- und des Oberkieferfortsatzes, an der ventralen Umrandung des Nasenloches sowie in dem Vestibulum nasi ,zwischen den Gebieten des seitlichen und des mittleren Nasenfortsatzes. Die Stelle der früheren Augennasenfurche wird durch die Linie bezeichnet, welche unweit vom Nasenloche von der oben erwähnten stomatonarinen Linie abgeht und dann beinahe um den ganzen Nasenflügel herum zwischen Nase und Wange nach dem Auge hin steigt.

4. Der Zwischenkiefer wird beim Maulwurfe auf jeder Seite nur einfach angelegt. Die Verknöcherung tritt am allerersten im vorderen Teile des späteren Körpers auf. Sobald der ganze Körper knöchern angelegt worden ist, entwickeln sich von ihm aus der laterale, der mediale Gaumen-, der Nasen- und der Alveolarfortsatz.

Da bei allen Säugetierordnungen im allgemeinen eine einfache Anlage des Zwischenkiefers angenommen wird, so muss dieser auch beim Menschen normalerweise, wie die Untersuchungen Th. Koellickers und Malls gezeigt haben, einfach angelegt werden, und es ist mir sehr wahrscheinlich, dass hier auch der vordere Teil des späteren Körpers zuerst angelegt wird und von da aus die Verknöcherung nach den übrigen Teilen des Körpers sowie nach den Fortsätzen hin weitergeht. So erklärt sich von selbst, dass die Sutura interincisiva, wie bereits erwähnt worden ist, nicht auf die frühere zweifache Anlage des Zwischenkiefers hindeutet.

Der ausgebildete Zwischenkiefer des Menschen und des Maulwurfes liegt nicht nur im Gebiete des mittleren Nasenfortsatzes, sondern ausserdem auch im Bereiche des früheren seitlichen Nasen- und des Oberkieferfortsatzes. Das zeigt deutlich, dass die Entwickelung des Knochens mit den primären Gliederungen des Gesichtes nicht in einem gesetzlichen Zusammenhange steht. Die mediale Hälfte des Körpers und des Alveolarfortsatzes mit dem medialen Gaumenfortsatze liegt im Gebiete des mittleren Nasenfortsatzes, während die laterale Hälfte des Körpers und des Alveolarfortsatzes mit dem lateralen Gaumenfortsatze in dem des Oberkieferfortsatzes sich findet. Der Processus nasalis liegt teils im Gebiete des seitlichen Nasenfortsatzes, teils in dem des Oberkieferfortsatzes.

5. Die komplete Hasenschartenkieferspalte liegt, auf die Weichteile bezogen, zwischen dem mittleren Nasenfortsatze einerseits und dem seitlichen Nasen- sowie dem Oberkieferfortsatze andererseits. Die schräge Gesichtsspalte liegt im gewöhnlichen Falle (bei der zweiten Form Morians) zwischen dem Oberkieferfortsatze einerseits und dem mittleren und seitlichen Nasenfortsatze andererseits, so dass sie nicht ins Nasenloch verläuft. Wenn die Spalte mit der kompletten Hasenscharte kompliziert ist (die Moriansche zweite Form), schneidet die stomatonarine Strecke der Spalte oben ins Nasenloch ein. Diese ins Nasenloch einschneidende Abzweigung der Spalte liegt zwischen dem mittleren und dem seitlichen Nasenfortsatze.

Die Hasenschartenkieferspalte liegt im Knochen zwischen dem medialen und dem lateralen Stück des Zwischenkiefers. Medial von der Spalte befinden sich die mediale Hälfte des Körpers und des Alveolar-

fortsatzes und der mediale Gaumenfortsatz, lateral von ihr aber die laterale Hälfte des Körpers und des Alveolarfortsatzes, der laterale Gaumen- und der Nasenfortsatz, welch letzterer die laterale Abgrenzung der Apertura piriformis bildet und oben bis zum Nasenbeine reicht.

Die komplette schräge Gesichtsspalte geht im Knochen bei der Morianschen zweiten Form durch die Mitte des Zwischenkiefers sowie des Oberkiefers. Medial von der Spalte liegen oben das Nasale, das Lacrimale, der Stirnfortsatz des Oberkiefers und der Nasenfortsatz des Zwischenkiefers, unten die mediale Hälfte des Zwischenkieferkörpers, welche oben durch ein kleines, abgetrenntes, oberes Stück der lateralen Hälfte des Zwischenkieferkörpers mit dem Nasenfortsatze im knöchernen Zusammenhange steht, und der mediale Gaumenfortsatz. Die Spalte kann also nicht ins Nasenloch kommen. Lateral von der Spalte liegt oben der Oberkieferkörper mit dem Foramen infraorbitale, unten der grösste Teil der lateralen Hälfte des Zwischenkieferkörpers mit dem lateralen Gaumenfortsatze.

Bei der Morianschen ersten Form geht der Lippenteil der schrägen Gesichtsspalte oben ins Nasenloch hinein. Wenn man diese Form rein schematisch beurteilt und von der Zerstörung der benachbarten Knochenteile vollständig absieht, so verhält sich der stomatonarine Teil der Spalte in seiner Lagebeziehung zu den Nachbarknochenstücken ähnlich wie bei der Hasenschartenkieferspalte. Der obere, schief aufsteigende Teil der Spalte geht durch die Mitte der lateralen Hälfte des Zwischenkiefers und durch den Oberkiefer; medial von diesem Teile der Spalte finden sich das Nasale, das Lacrimale, der Stirnfortsatz des Oberkiefers und der Processus nasalis des Zwischenkiefers mit dem oberen kleineren Stück der lateralen Hälfte des Zwischenkieferkörpers; lateral und unten von der Spalte liegen der Oberkiefer mit dem Foramen infraorbitale

und der grösste Teil der lateralen Hälfte des Zwischenkieferkörpers mit dem kleinen Teile des Nasenfortsatzes.

6. Das bei der Spaltbildung sehr häufige Vorkommen eines überzähligen Schneidezahnes ist wahrscheinlich darauf zurückzuführen, dass durch die Spaltbildung, die den Zwischenkieferkörper in zwei Teile zerlegt, auch der noch latente Keim für den normalen lateralen Schneidezahn zerteilt worden ist und sich beide Teile zu je einem Zahn entwickelt haben.

Abgeschlossen am 15. April 1911.

Literaturverzeichnis.

1. Albrecht, P., Die morphologische Bedeutung der seitlichen Kieferspalte und die wahrscheinliche Existenz von 4 Zwischenkiefern bei den Säugern. Zoologischer Anzeiger. 1879.
2. — Sur les 4 os intermaxillaires, le bec-de-lièvre et la valeur morphologique des dents incisives supérieures de l'home. Communication, faite à la société d'anthrophologie de Bruxelles dans la séance du 25 octobre 1882
3. — Über die morphologische Bedeutung der Kiefer-, Lippen- und Gesichtsspalten. Langenbecks Arch. Bd. 31.
4. — Über die Zahl der Zähne bei den Hasenschartenkieferspalten. Zentralbl. f. Chirurgie. 1884. Nr. 32.
5. — Über die morphologische Bedeutung der Kiefer-, Lippen und Gesichtsspalte. Zentralblatt für Chirurgie. 1884. Nr. 23.
6. — Erwiderung auf Herrn Prof. Meyer etc. Deutsche Zeitschrift f. Chir. Bd. 20.
7. — Über sechsschneidezähnige Gebisse beim normalen Menschen. Zentralblatt für Chirurgie. 1885. Nr. 24, Beilage.
8. — Zur Zwischenkieferfrage. Erwiderung auf die Besprechung des Prof. Stöhr. Fortschr. d. Medizin. Bd. 3. 1885. Nr. 14.
9. — Über den morphologischen Sitz der Hasenschartenkieferspalte. Biolog. Zentralblatt. 1886. Bd. 6. Nr. 3.
10. Appel, Zur Lehre vom anatomischen Sitz der Hasenschartenkieferspalte. Münch. med. Wochenschr. 1894. Nr. 52.
11. Autenrieth, Observationum ad historiam embryonis facientium pars prima, formam illius externam, aetatem et involucra, methodumque palato fisso medendi verosimillimam sistens. Tubing. 1879.
12. v. Bardeleben, Lehrbuch der Chirurgie und Operationslehre. Berlin 1867.
13. Baume, R., Odontologische Forschungen. Bd. 1. Leipzig 1882.
14. Biondi, D., Lippenspalte und deren Komplikationen. Virchows Archiv für patholog. Anatomie und Physiologie u. f. klin. Medizin. Bd. 111. 1888.
15. v. Bruns, Handbuch der praktischen Chirurgie. Tübingen 1859.
16. Dursy, E., Entwickelungsgeschichte des Kopfes. Tübingen 1869.
17. Feldmann, A., Über die Entstehung der Hasenscharten. Inaug.-Dissert. Rostock 1910.

18. Fischer, E., Das Primordialcranium von Talpa europaea. Anat. Hefte. Bd. 17. 1901.
19. Förster, A., Die Missbildungen des Menschen. Jena 1861.
20. Fritzsche, Fr., Beiträge zur Statistik und Behandlung der angeborenen Missbildungen des Gesichtes. Zürich 1878.
21. Goethe, W., Seine Werke in 36 Bänden. Cotta 1868. Bd. 32. S. 159.
22. Herhold, Zur Frage der schrägen Gesichtsspalte. Archiv f. klin. Chirurgie. Bd. 48. Heft 4. 1894.
23. Hertwig, O., Entwickelungsgeschichte des Menschen und der Wirbeltiere. Jena 1902.
24. His, W., Anatomie menschlicher Embryonen. Leipzig 1880.
25. — Beobachtungen zur Geschichte der Nasen- und Gaumenbildung beim menschlichen Embryo. Abhandl. d. math.-phys. Klasse d. Kgl. Sächs. Ges. d. Wiss. Leipzig 1901.
26. Kagan, J., Über die schräge Gesichtsspalte. Inaug.-Diss. Freiburg 1906.
27. Kallius, E., Geruchsorgan. Bardeleben Handbuch der Anatomie des Menschen.
28. Kaplansky, M., Ein Fall von angeborener schräger Gesichtsspalte. Inaug.-Diss. Zürich 1906.
29. Köhne, G., Über Hasenschartenkieferspalte mit Berücksichtigung der Cyclopie. Inaug.-Diss. Göttingen 1895.
30. Koelliker, A., Entwickelungsgeschichte des Menschen und der höheren Tiere. Leipzig 1879.
31. — Th., Über das Os intermaxillare des Menschen. Halle 1882.
32. — Zur Zwischenkieferfrage. Centralblatt f. Chirurgie. 1884. Nr. 39.
33. — Zur Odontologie der Kieferspalte bei der Hasenscharte. Biolog. Centralblatt 1885. Bd. 5. Nr. 12.
34. Kollmann, J., Lehrbuch der Entwickelungsgeschichte. Jena 1898.
35. — Entwickelung der Milch- und Ersatzzähne beim Menschen. Zeitschr f. wiss. Zoologie. Bd. 20.
36. König, Fr., Lehrbuch der speziellen Chirurgie. Berlin 1893/94.
37. Kraske, P., Zur Kasuistik der retardierten intrauterinen Verschmelzung von Gesichtsspalten. Langenbecks Archiv. Bd. 20.
38. Leukart, F. S., Untersuchungen über das Zwischenkieferbein des Menschen in seiner normalen und abnormen Metamorphose. Stuttgart 1840.
39. Meckel, J. F., Handbuch der patholog. Anatomie. Leipzig 1811.
40. Merkel, Fr., Handkuch der topographischen Anatomie. Bd. 1. 1891.
41. v. Meyer, H., Der Zwischenkieferknochen und seine Beziehungen zur Hasenscharte und zur schrägen Gesichtsspalte. Deutsche Zeitschrift für Chirurgie. Bd. 20. 1884.
42. Morian, R., Über die schräge Gesichtsspalte. Archiv f. klin. Chirurgie. Bd. 35. 1887.
43. Peter, K., Bildung der äusseren Nase und des Gaumens. Hertwigs Handbuch der vergl. und exper. Entwickelungslehre der Wirbeltiere. Bd. 2. 1906.
44. Rabe, C., Die Entwickelung des Gesichtes. Heft 1. Leipzig 1902.

45. Retzius, G., Zur Kenntnis der Entwickelung der Körperformen des Menschen während der fötalen Lebensstufen. Biol. Unters. N. F. Bd. 11. 1904.
46. Sachs, B., Centralblatt für Chirurgie. 1890. Nr. 34.
47. Schultze, O., Grundriss der Entwickelungsgeschichte des Menschen und der Säugetiere. 1901.
48. Schwarzkopff, Eine Studie über das Os intermaxillare. Deutsche Monatsschrift für Zahnheilkunde. April und Mai 1888.
49. Schwink, F., Über den Zwischenkiefer und seine Nachbarorgane. München 1888.
50. Städtler, O., Hasenscharte und ihre Komplikationen. Inaug.-Diss. Leipzig. 1900.
51. Volkmann, Zur Odontologie der Hasenscharte. Langenbecks Archiv Bd. 2.
52. Warnekros, Gaumenspalten. Archiv f. Laryngologie und Rhinologie. Bd. 21. 1908.
53. Weber, D., Die Krankheiten des Gesichtes. Pitha-Billroths Lehrbuch der Chirurgie. Bd. 3.
54. Zuckerkandl, E., Über rudimentäre Zähne. Medizin. Jahrbuch d. k. k. Gesellschaft der Ärzte in Wien. 1885.

(Aus dem histologischen Institut zu Stockholm).

BEITRÄGE ZUR KENNTNIS

DES

DOTTERSACKES BEI MENSCHLICHEN EMBRYONEN DER 3. UND 5. WOCHE.

VON

JOHANNES NORBERG,

Stockholm.

Mit 7 Abbildungen auf Tafel 23.

Der Dottersack des Menschen gehört wohl zu den Organen, die in der medizinischen Literatur am meisten vernachlässigt worden sind. Die Beschreibungen über denselben, die jetzt vorhanden sind, sind nämlich nicht viele und auch wenig erschöpfend. Die Ursache hierzu liegt wohl darin, dass der Dottersack des reifen Fötus, der am leichtesten zur Verfügung steht, vom funktionellen und physiologischen Gesichtspunkte aus wenig Interesse bietet, weil er zu dieser Zeit ein ganz rudimentäres und funktionsloses Organ ist.

Von weit grösserem Interesse ist der Dottersack in der früheren Embryonalzeit, wo er bekanntlich ein lebenskräftiges Organ und nach meiner Meinung von grosser Bedeutung ist.

Es ist ja aber sehr ungewöhnlich, menschliche Embryonen des ersten und zweiten Monats untersuchen zu können. Ich bin deshalb meinem Lehrer, dem Herrn Professor Emil Holmgren, vielen Dank schuldig für das Wohlwollen und das grosse Vertrauen, das er mir gezeigt hat, da er mich sein vorzügliches Material hat untersuchen lassen.

Ich habe also vollständige Schnittserien von menschlichen Embryonen der dritten und der fünften Woche mit dem Dottersacke untersuchen können. Beide Serien waren in völlig frischem Zustande, sehr gut mit Carnoys Lösung fixiert worden. Dies gilt besonders von dem Fötus der dritten Woche, der unmittelbar in die fixierende Lösung gelegt worden war.

Die Schnitte waren mit Hämatoxylineosin gefärbt.

Ausser den genannten Dottersäcken bekam ich noch einen, der von einem Embryo der sechsten Woche herrührte. Dieser war ebenfalls in Carnoys Flüssigkeit fixiert, war aber nicht eingebettet. Die Einbettung vom letzterwähnten Dottersack wurde mit Paraffin vorgenommen. Nachdem ich einige Schnitte von demselben gemacht hatte, fand ich aber, dass er sich für feinere Strukturstudien kaum eignete. Dagegen hat er mir grossen Nutzen dadurch gewährt, dass ich an demselben Perls Reaktion auf Hämosiderin habe machen können.

Ein englischer Forscher Needham[1]), in der Mitte des 17. Jahrhunderts, soll die erste Untersuchung des Dottersackes der Säuger ausgeführt haben. Das Nabelbläschen des Menschen wurde zum ersten Male 1675 von Hoboken geschildert.

Trotz dem frühzeitigen Beobachten und Beschreiben des Dottersackes war man jedoch lange Zeit ungewiss, wie das Vorkommen des kleinen Bläschens, das bei entbundenen Föten fast stetig gefunden wurde, erklärt werden sollte.

Erst am Ende des 18. Jahrhunderts konstatierten Chaussier und Blumenbach[1]), dass das Nabelbläschen des Menschen phylogenetisch analog mit dem Dottersacke der Oviparen sei.

Als man jetzt die physiologische Bedeutung des Dottersackes zu finden suchte, ergriff man die naheliegende Erklärung, dass er auch funktionell analog mit dem Dottersacke der Oviparen sei. Dies sollte jedoch nur für die erste Embryonalzeit gelten. Später sollte sich das Nabelbläschen zurückbilden und rudimentär werden.

Einige Forscher waren auch der Meinung, dass das Bläschen der Anfang des Darmrohres sei.

[1]) Siehe das Literaturverzeichnis zu J. Lönnberg: Studien über das Nabelbläschen. 1901.

Fig. 4.

Fig. 6.

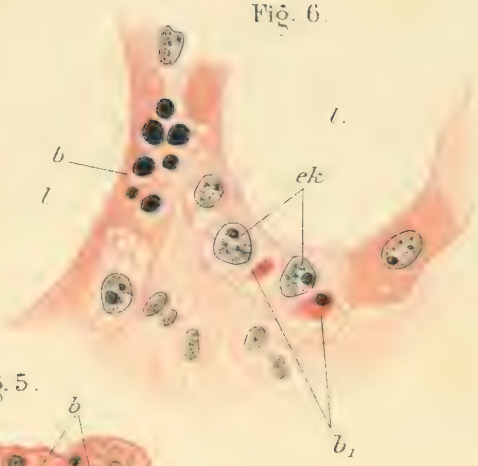

Fig. 5.

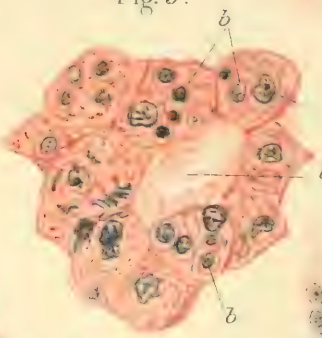

Fig. 3.

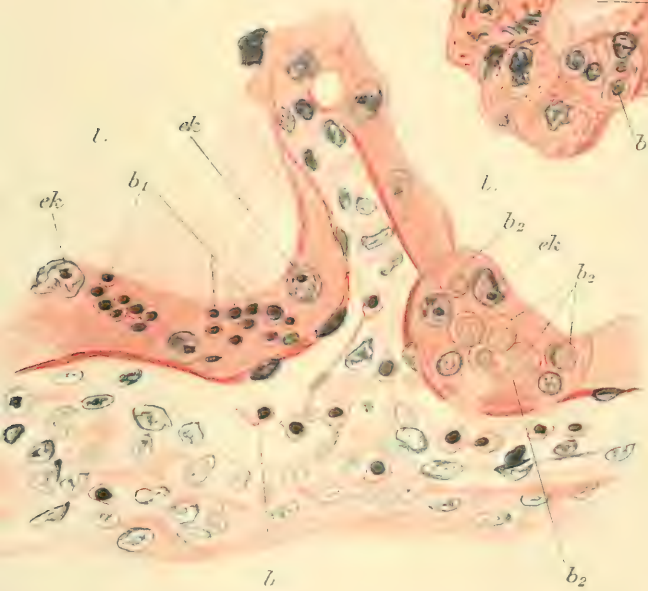

Fig. 7.

Fig. 1.

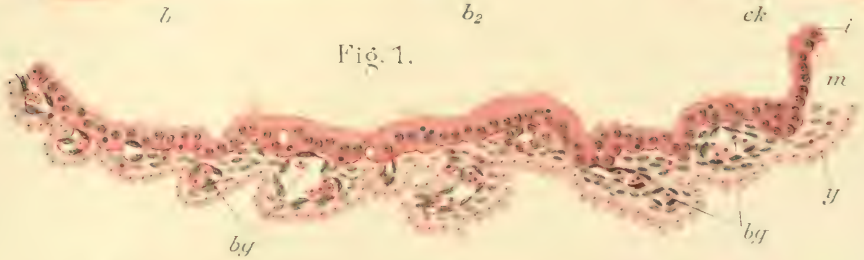

Fig. 2.

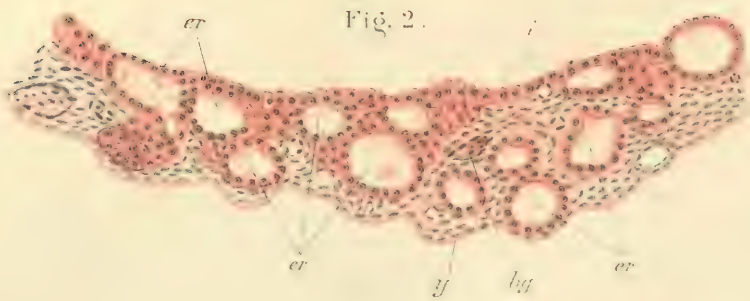

Verlag von J. F. Bergmann, Wiesbaden. Königl. Universitäts-Druckerei H. Stürtz A.G. Würzburg.

Später ist die Ansicht immer allgemeiner geworden, dass der Dottersack des Menschen nur ein rudimentäres Organ sei ohne jede Bedeutung und nur für die Entwickelungsgeschichte von Interesse.

J. Lönnberg[1]) äussert sich in seiner Gradualabhandlung in folgender Weise von der funktionellen Bedeutung des Nabelbläschens: „Betreffend die Funktion mangeln sichere Facta. Indessen ist wohl nicht zu vermuten, dass das Nabelbläschen während der allerersten Zeit wirklich denselben Dienst leistet wie der Eidotter bei den Oviparen, dass es nämlich eine Nährsubstanz enthält, die für den Embryo bei dessen erster Entwickelung von Wichtigkeit ist; eher dürfte anzunehmen sein, dass es nur ein rudimentäres Organ von atavistischer Bedeutung ist." Weiter schreibt er: „Dagegen hat das Nabelbläschen seine Bedeutung als dasjenige Organ, wo zuerst Blutgefässe gebildet werden, und möglich ist es, dass diese Gefässe sich eher als die eigenen Gefässe des Embryo mit dem Chorion verbinden. Wäre dies der Fall, so könnte das Nabelbläschen möglicherweise während einer kurzen Periode den Stoffwechsel zwischen dem Embryo und dem Chorion vermitteln. Wenn der Blutlauf zwischen dem Embryo und dem Chorion entwickelt worden ist, was bei einer Länge des Embryo von 2,2 mm wahrgenommen wurde, dürfte das Nabelbläschen weit entfernt davon, dem Embryo Nährsubstanz zu liefern, im Gegenteil behufs seiner eigenen Zunahme und Entwickelung selbst Nährstoff aufnehmen. Denn die Entwickelung des Nabelbläschens ist nicht nur regressiv; aus der oben mitgeteilten Zusammenstellung geht hervor, dass es so lange an Grösse zunimmt, bis der Embryo eine Länge von etwa 7 mm erreicht hat; mit anderen Worten: das Nabelbläschen nimmt zu, so dass es vielemal grösser wird als zu Anfang, was natürlich auf Kosten von aussen her aufgenommener Nährsubstanz geschehen muss."

[1]) J. Lönnberg, Studien über das Nabelbläschen. Gradualabhandl. 1901.

Die späteste Untersuchung über den Dottersack des Menschen ist, soweit ich kenne, eine von H. E. Jordan publizierte (Anatomischer Anzeiger Oktober 1907). In dieser Abhandlung (The Histology of the Yolk Sac of a 9,2 mm Human Embryo) schreibt er: „What then is the significance of the human Yolk sac as evidence by its complicated histological structure? That both morphologically and physiologically it is simply an expression of hereditary tendency seems to be the trent of opinion. As a storehouse of nutritive Yolk it has no importance. Through the intimate relation between ovum and uterine mucosa and the early establishment of a chorionic circulation the embryo receives from the mother all necessary nutriment." Er schliesst mit dieser Folgerung: „My own observations lead me to the conclusion that the sole function that the human Yolk sac appears to possess for the embryo is that assumed by the mesoderm in the production of blood islands and the resulting vascular systems, thus supplying the first progenitors of fetal blood cells. The complicated histological structure is probably due largely to the phylogenetic development of the entoderm."

Im Jahre 1896 veröffentlichte Graf Spee im Anatom. Anzeiger einen kleinen Aufsatz, der einige Beobachtungen enthielt, die er an Dottersäcken von sehr jungen menschlichen Embryonen gemacht hatte. Vorher hatte man, so viel ich weiss, keine eingehende Kenntnis von den histologischen Einzelheiten im Bau des Dottersackes gehabt, sondern ist es sicherlich sein Verdienst, zum ersten Male die Histologie des Nabelbläschens genau beschrieben zu haben.

Er beschreibt, wie sich das Epithel des Dottersackes in das unterliegende Bindegewebe wie drüsenartige Schläuche einsenkt. Diese Schläuche entwickeln sich bei dem jungen Embryo immer mehr, bis sie in der sechsten bis neunten Woche ihre höchste Grösse erreichen.

Er findet eine auffallende Ähnlichkeit zwischen dem Dottersacke und der Leber hinsichtlich sowohl der Histologie als auch der Funktion. Er sagt: „Der Dottersack scheint — — — schon vor dem die Leber vorhanden ist, also für früheste Perioden dieselben Funktionen zu vollziehen, die später der Leber zufallen.“ Dagegen beschreibt er keine Sekretionsprozesse in den Zellen. Das einzige, das er gesehen hat, sind Vacuolen, Fetttröpfchen und einige eigentümliche Strukturen in demjenigen Teile des Protoplasmas, der gegen das Drüsenlumen gerichtet ist.“ Sie erscheinen als Büschel paralleler stabförmiger Gebilde, die oft wie von einer Art Kapsel umschlossen erscheinen und über deren Natur ich noch kein abgeschlossenes Urteil besitze.“

Ausserdem spricht er auch von einigen sehr eigentümlichen Zellen „von riesigen Dimensionen“, welche „durchaus wie Epithelzellen sich verhalten, aber doch gegenüber dem regulären Typus der Epithelzellen dadurch abstechen, dass in ihrem Protoplasma eine grössere Menge zellenähnliche Gebilde eingeschlossen sind“. Da diese Gebilde wegen ihres kleinen runden Kerns embryonalen roten Blutkörperchen sehr ähneln, folgert er, dass die genannten grossen Entodermzellen Bildungsstätten der roten Blutkörperchen seien.

Gleich vorher hat auch Saxer[1]) in einem grösseren Werke u. a. über die embryonale Blutbildung von ähnlichen Riesenzellen der Nabelbläschenwand gesprochen und ihre Bedeutung in derselben Weise gedeutet.

Später haben auch Paladino[2]) und Meyer[3]) über den

[1]) Saxer, Fr., Über die Entwickelung und den Bau der normalen Lymphdrüsen usw. Anatom. Hefte. 1896.

[2]) Paladino, G., Contribuzione alla conoscenza sulla struttura e funzione della vesicola ombelicule nell'uomo e nei mammiferi. Arch. Ital. Ginecol. Napoli. Vol. 8. 1901.

[3]) Meyer, A. W., On the Structure of the Human Umbilical vesicle Am. Journ. of anat. Vol. 3. 1903.

Dottersack des Menschen geschrieben. Ausserdem hat auch Selenka[1]) den Dottersack der Affen untersucht. Niemand scheint jedoch der Frage von der Bedeutung des Nabelbläschens für den menschlichen Embryo näher rücken zu können. Sie erklären in der Regel den Dottersack nur als ein atavistisches und und rudimentäres Organ. Jordan, der wohl der letzte Autor ist, der sich in dieser Frage geäussert hat, sagt am Ende des vorher erwähnten Aufsatzes: „A possible explanation may be found in the fact extensive development of the entodermal lining and vigorous activity of its cells is simply the survival of an hereditary force."

Paladino unterscheidet in der Wand des Dottersackes drei Schichten: eine innere Epithelschicht (s. Figg. 1 u. 2 i), eine mittlere Schicht (s. Figg. 1 u. 2 m) von sehr gefässreichem Bindegewebe und eine äussere Endothelschicht (s. Figg. 1 u. 2 y).

Um grössere Klarheit zu erlangen, werde ich beim Beschreiben der beiden von mir untersuchten Dottersäcke und beim Vergleichen derselben miteinander diese Einteilung der Zellenschichten benutzen, besonders da dieselben an dem von mir benutzten Material sehr gut zu unterscheiden sind.

Die innere entodermale Epithelschicht desjenigen Dottersackes, der aus der dritten Woche (s. Fig. 1) stammt, bekleidet mit einer einfachen Schicht das innere Lumen des ganzen Nabelbläschens. Hier und da sieht man, wie das Epithel Schläuche in das unterliegende Bindegewebe zu treiben beginnt. Diese Schläuche bilden an dem einen Ende geschlossene Epithelröhren und können durch das ganze Bindegewebe bis zum äusseren Endothellager dringen. Da die Röhren oft schief in das Bindegewebe eindringen, werden sie an Schnitten oft quer oder schief getroffen.

Die Epithelzellen sind hoch und cylindrisch mit einem

[1]) Selenka, E., Studien über Entwickelungsgeschichte der Tiere. Das Opossum, Wiesbaden. 1886. Menschenaffen, Wiesb. 1891 u. 1899.

Stäbchensaum versehen, der dem Stäbchensaum der Nieren ähnelt, welcher vielleicht besser Pseudostäbchensaum genannt wird.

An Stellen, wo mehrere Schläuche von der Oberfläche in das Bindegewebe dringen, ist das Epithel immer bedeutend niedriger und scheint oft mehrreihig zu sein. Dies hängt jedoch eigentlich davon ab, dass die Wände der Epithelschläuche an diesen Stellen parallel mit ihrer Oberfläche geschnitten worden sind.

Die Zellen der an Schnitten oft quer getroffenen Epithelröhren sind von etwa derselben Höhe wie das niedrigere Oberflächenepithel. Auch hier haben die Zellen einen deutlichen Pseudostäbchensaum.

Die Epithelzelle (Fig. 7), die gegen ihre Umgebung scharf umschrieben ist, enthält einen grossen runden Kern mit einem schönen feinen Chromatinnetz und einem oder zwei grossen Nucleolen. Die Lage des Kernes ist sehr verschieden. Er kann irgendwo zwischen der Basis der Zelle und dem Stäbchensaum angetroffen werden. Ob diese Lageveränderung des Kernes sich gesetzmässig vollzieht, kann ich nicht sagen, aber sicherlich hat sie mit den verschiedenen Phasen der Sekretion etwas zu tun. Die Zelle zeigt nämlich eine ganz deutliche, aber sehr komplizierte Sekretion. In einer Phase ist die Zelle stark durch Eosin gefärbt, was davon herrührt, dass sie von kleinen eosinophilen Granulationen angefüllt ist. In dieser eosinophilen Substanz finden sich auch grössere und kleinere eigentümliche basophile Schollen. Dann beginnt der Inhalt der Zelle sich aufzulösen. Dieser Prozess scheint von der Basis nach der Innenzone hin fortzuschreiten. Dies setzt sich fort, bis der ganze Inhalt der Zelle aus grossen Vacuolen besteht, welche Maschen eines feinen Netzes bilden. Schon ehe alles in der Innenzone aufgelöst worden ist, beginnt das feine Netz von der Basis aus sich wieder mit reichlichen

kleinen Granulationen und Schollen zu füllen. Während der ganzen Zeit behält die Zelle in der Hauptsache ihre Gestalt. Wenigstens ist die Höhe dieselbe. Während aller Phasen der Sekretion sondert die Zelle durch den Stäbchensaum kleine Sekretblasen ab. Der Stäbchensaum scheint während der Sekretion beinahe unverletzt zu bleiben.

Bei einer näheren Untersuchung des Epithels kann man aber eine sehr bemerkenswerte Erscheinung wahrnehmen. Hier und da sieht man nämlich, wie embryonale kernhaltige rote Blutkörperchen in die Zellen von der Basis eindringen (Fig. 7 b_1). In der Zelle angelangt, beginnt ihr Protoplasma sich aufzulösen und in das Plasma der Epithelzelle auszufliessen, was sehr leicht zu beobachten ist, wenn das Blutkörperchen Hämoglobin aufgenommen hat (Fig. 7 b_2). Schliesslich bleibt nur der Kern des Blutkörperchens zurück (Fig. 7 b_3), der gegen die Innenzone zu wandern scheint. Durch irgendwelche Einwirkung des Zellenplasmas wird die Färbung schwächer und der Kern schwindet oder scheint in zwei oder mehrere stark mit Hämatoxylin gefärbte Schollen zu zerfallen (Fig. 7 b_4). Dies alles kann man ziemlich leicht aus zahlreichen Übergangsstadien folgern.

Wir verlassen jetzt den Dottersack, der dem Embryo der dritten Woche gehörte, um mit einem vergleichenden Blick das entodermale Epithel (Fig. 2 i) des zwei Wochen älteren Dottersackes zu untersuchen. Man wird sogleich von der mächtigen Entwickelung der Epithelröhren überrascht. Sie füllen jetzt den grössten Teil der Wand auf dem Querschnitte aus und bewirken eine bedeutende Vergrösserung ihrer Dicke (Fig. 2 vergleiche mit Fig. 1).

Die Oberflächenzellen haben nicht eine so regelmässig cylindrische Gestalt, sondern sind sehr unregelmässig und wechseln sehr sowohl hinsichtlich der Höhe als der Grösse. Ebenso verhalten sich die Zellen der Epithelschläuche. In den

Schläuchen bilden die Zellen immer eine einfache Schicht, was wohl auch mit den Oberflächenzellen der Fall ist. Aber da die Epithelschläuche, die von der Oberfläche in das Bindegewebe dringen, so zahlreich sind, werden an Schnitten überall die Wände der Röhren tangentiell und schief geschnitten.

Die Epithelzellen (Fig. 4) haben eine deutliche Basalmembran und eine Cuticula (Pseudostäbchensaum). Sie zeigen eine ausserordentlich lebhafte Sekretion, die oft in der Gestalt von sehr umfangreichen Blasen erscheint. Die Blasen werden ausgepresst, ohne den Stäbchensaum in erwähnenswertem Grade zu schädigen. In anderen Fällen, wo das Sekret heftiger ausgestossen zu werden scheint, schwindet der Stäbchensaum und das Sekret wird massenweise in das Lumen des Epithelrohres entleert.

Infolge der lebhaften Sekretion werden die Schläuche oft ausserordentlich ausgedehnt, und ihr Epithel wird dann infolge der Spannung sehr niedrig.

Die Gestalt des Kernes der Epithelzellen wechselt sehr. Er hat einen oder zwei Nucleolen (Fig. 4 ek).

Die Sekretionsprozesse der Zelle sind auch hier wie bei den Epithelzellen des vorher beschriebenen Dottersackes sehr kompliziert und von ähnlichem Charakter. Auch hier besteht der Zelleninhalt aus feinen eosinophilen Granulationen und basophilen Schollen.

Bei einer aufmerksamen Untersuchung des Epithels wird man bald darüber sehr frappiert, dass hier und da in den Zellen ohne Bezug auf ihre Grösse kleine schwarzblaue Kerne vorkommen, jeder derselben von einer kleinen hellen Zone umgeben, die nach aussen durch eine feine Membran markiert ist (Fig. 3 b_1)' Man wird sogleich von der grossen Ähnlichkeit dieser eigentümlichen intracellulären Elemente mit den in den naheliegenden Gefässen umherfliessenden roten Blutkörperchen (Fig. 3 b) überrascht. Das ist derselbe kleine, rundliche, von

Hämatoxylin schwarzblau gefärbte Kern wie in den Blutkörperchen und dasselbe farblose Protoplasma, das für die embryonalen Blutkörperchen so charakteristisch ist, ehe sie noch grössere Mengen Hämoglobin aufgenommen haben. Dass es sich hier um rote Blutkörperchen handelt, die von den Epithelzellen aufgenommen worden sind, davon wird man ganz überzeugt dadurch, dass man hier und da sehen kann, wie hämoglobinhaltige rote Blutkörperchen von Epithelzellen aufgenommen werden. Übrigens sieht man auch an mehreren Stellen, dass die Blutkörperchen in das Epithel von dem umgebenden Bindegewebe hineindringen (Fig. 4 b). Es ist deutlich, dass es sich hier um dieselben intracellulären, Blutkörperchen ähnlichen Elemente handelt, von denen Graf Spee spricht, die er aber nur in spezifischen Riesenzellen gefunden hat. Hier aber finden wir diese Elemente in allen möglichen Zellen in den kleinsten sowohl als in den grössten und es scheint wirklich, als ob sie durch eine massenhafte Invasion die Epithelzellen zu riesigen Dimensionen ausdehnen könnten.

Aber es genügt nicht hiermit. Wenn man fortsetzt damit, die Epithelzellen, die solche intracelluläre Elemente enthalten, sorgfältig zu untersuchen, sieht man, wie die Kerne dieser Elemente hinsichtlich ihrer Grösse sehr wechseln, so dass sie bald die Grösse der gewöhnlichen Blutkörperchenkerne zeigen, bald so gross wie die grössten Kerne der Epithelzellen sind (Figg. 3 b_1 u. b_2). Auch solche grosse Kerne sind wie die kleineren von einer hellen Protoplasmazone umgeben. Die Übergänge (vgl. Figg. 3, 4, 5 u. 6 b, b_1, b_2) zwischen diesen beiden extremen Typen der intracellulären Elemente sind so zahlreich, dass man mit Sicherheit annehmen muss, dass die grösseren intracellulären Elemente in irgendwelcher Weise umgewandelte typische Blutkörperchen sind. Untersucht man jetzt die von den Epithelzellen aufgenommenen Blutkörperchen, sieht man wie der Kern heller und chromatinärmer wird, je

grösser die Blutkörperzelle ist. Allmählich wird der Kern blasser. Er wird aufgelöst und schwindet schliesslich ganz (Fig. 3 b_2). Man kann also Epithelzellen antreffen, die zahlreiche, beinahe aufgelöste Kerne enthalten. Mir scheint es, als ob die Kerne der roten Blutkörperchen, die von den Epithelzellen aufgenommen worden sind, durch Einwirkung des Plasmas einen Quellungsprozess durchmachten und gleichzeitig sozusagen extrahiert würden, bis sie vollständig digeriert wären. Vielleicht kann man sich denken, dass das Zellprotoplasma in diesem Falle eine für das Blutkörperchen hypisotonische Salzlösung enthält, welche die Quellung bewirkt.

Aber die Zerstörung der Blutkörperchen scheint auch in einer anderen Art ablaufen zu können, was man sehr deutlich wahrnehmen kann, wenn ein hämoglobinhaltiges Blutkörperchen aufgelöst wird. In diesem Falle wird zuerst die Membran des Blutkörperchens aufgelöst. Darnach strömt das Protoplasma aus und verteilt sich in der Epithelzelle (Fig. 6 b_1). Der Kern scheint in solchen Fällen in Schollen oder kleine Stücke zu zerfallen.

Beim Betrachten der grosskernigen Zellelemente, die in den Epithelzellen zu finden sind, denkt man gerade wegen des Aussehens der Kerne an Hämatoblasten, denen sie wirklich sehr ähneln. Ich habe mir deshalb die Möglichkeit gedacht, dass die Epithelzellen einfach Hämatoblasten aufnehmen in derselben Weise, wie sie rote Blutkörperchen aufnehmen. Für diese Ansicht spricht teils, wie gesagt, ihre Ähnlichkeit mit Hämatoblasten, teils auch der Umstand, dass sich die Auflösung der Blutkörperchen in einer anderen Weise vollzieht. Gegen diese Ansicht spricht, dass ich solche gequollene Blutkörperchen mit eosinophilen Granulationen im Plasma gesehen habe. Denn es ist wohl kaum glaublich, dass die Hämatoblasten Hämoglobin aufgenommen haben, wo die meisten Blutkörperchen es noch kaum getan haben. Ein anderer Umstand, der mich der Ansicht abgeneigt machte, dass Hämatoblasten in

das Epithel einwandern sollten, ist, dass man in diesem Falle hier und da Hämatoblasten in dem umgebenden Bindegewebe antreffen müsste, was ich wenigstens nur ausnahmsweise getan habe.

Wie dem auch sei, so ist es doch ganz sicher, dass die Epithelzellen Blutkörperchen aufnehmen, welche sie destruieren und wahrscheinlich zu Sekretbildung verwenden. Dabei kann man sich denken, dass die Kerne der Blutkörperchen das Material zum Aufbau der eigentümlichen basophilen Schollen des Protoplasmas liefern. Dass in den Epithelzellen rote Blutkörperchen destruiert werden, wird dadurch sehr kräftig bewiesen, dass ich mit der Färbungsmethode für Hämosiderin von Perl eine deutliche Eisenreaktion in den Epithelzellen erhalten habe.

An eine Bildung von Blutkörperchen in den Epithelzellen, wie es Graf Spee und Saxer annehmen, braucht man wohl nicht zu denken nach dem, was wir jetzt durch die neueren Untersuchungen von der embryonalen Blutbildung wissen. Ausserdem beweisen ja meine Beobachtungen genügend das Gegenteil.

Im Bau des Bindegewebes unterscheiden sich die beiden Dottersäcke gewissermassen voneinander.

Im Nabelbläschen der dritten Woche ist das Bindegewebe locker mit Blutinseln und ausserordentlich grossen und zahlreichen Gefässen (Fig. 1 m). Hier handelt es sich deutlich um eine Neubildung von Blutkörperchen.

Der Dottersack der fünften Woche dagegen sieht ganz anders aus. Zufolge der kolossalen Zunahme des Epithels bildet das Bindegewebe hier keine einheitliche Schicht, wie das im vorigen Dottersack der Fall ist, sondern es ist überall von den Epithelschläuchen zersprengt worden (Fig. 2). Es ist auch nicht so locker und so reichlich mit Gefässen ausgestattet, sondern es ist hier fester um ein stützendes Gewebe für die zahl-

reichen Drüsen zu bilden. Blutinseln sind nicht vorhanden, und was sehr beachtenswert ist, die Gefässe sind bei weitem nicht so gross und zahlreich wie im jüngeren Dottersack. Hier kann also von einer Neubildung von Blutkörperchen gar nicht die Rede sein, sondern es scheint, als ob sowohl die Neubildung der körperlichen Elemente des Blutes, als auch die Gefässe parallel mit dem kräftigen Zuwachs des Epithels abnehmen sollten.

Schliesslich ist noch die Untersuchung der äusseren endothelialen Schicht zu machen. Sie besteht im Dottersack der dritten Woche aus kleinen kubischen protoplasmatischen Zellen (Fig. 1 y). In der fünften Woche dagegen sind sie flacher und von deutlicherem endothelialem Charakter (Fig. 2 y).

Zufolge meiner Untersuchung kann ich jetzt folgende Schlüsse machen. Der Dottersack des Menschen ist während der ersten Zeit seiner Entwickelung ein sekretorisches Organ, dessen sezernierende Elemente an Menge und Sekretionsvermögen zunehmen, je nach dem Zuwachs des Embryos. Nach Graf Spee vollzieht sich die Entwickelung des Dottersackes während der 6—9 ersten Wochen, wonach eine Rückbildung eintritt, deren Resultat das bei der Nachgeburt zu findende ganz rudimentäre Nabelbläschen ist. Der Zuwachs des Sekretionsvermögens des Dottersackes scheint auf Kosten einer phylogenetisch älteren Funktion zustande zu kommen. Diese ältere Funktion scheint ein blutbildendes und nahrungsbeförderndes Organ zu sein. (Man vergleiche die grosse Bedeutung des Dottersackes in dieser Hinsicht bei den Vögeln.)

Infolgedessen was hier gesagt worden ist und wenn man bedenkt, welche Massen von Sekret dieses so lebhaft sezernierende Organ einem Individuum liefert, dessen ganze Länge nicht das Doppelte der ganzen Grösse der Drüse selbst erreicht, wenn man ferner an die spezielle Art der Sekretion dieser Drüse denkt, da die Zellen derselben rote Blutkörper-

chen aufnehmen und destruieren, kann man schwerlich dieses Organ als ein Rudiment erklären. Im Gegenteil muss man wohl annehmen, dass es während der ersten Embryonalzeit ein lebenskräftiges Organ ist von grosser physiologischer Bedeutung.

Es ist schon lange bekannt, dass das Individuum während jeder Periode seines Lebens mit Ausnahme der frühesten Embryonalzeit ein oder mehrere Organe hat, die den komplizierten Chemismus des Körpers regelt. Diese wichtige Funktion wird nicht während des ganzen Lebens von demselben Organ besorgt, sondern bei bestimmten Epochen, die von durchgreifenden Veränderungen im Organismus ausgezeichnet werden, geht diese Funktion von dem einen Organ zu einem anderen über. Da man jetzt weiss, dass diese Regulatoren lebenswichtige Organe sind, und da der Dottersack während der ersten Entwickelung des Menschen das einzige vorhandene Organ ist, das genügend entwickelt ist, um eine solche Funktion übernehmen zu können, liegt es nahe an der Hand, folgenden Schluss zu ziehen: Die physiologische Funktion des Dottersackes des Menschen ist, dass er während der ersten Entwickelungszeit einen Regulator für den Chemismus des Körpers ausmacht, d. h. der Dottersack steht im Dienste der inneren Sekretion.

Meinem Lehrer, dem Herrn Professor Emil Holmgren, der sich für meine Untersuchung sehr wohlwollend interessiert hat und mir eine wertvolle Hilfe geleistet, bin ich vielen Dank schuldig!

Stockholm, Ende Mai 1911.

Erklärung der Abbildungen.

i. innere Epithelschicht. m. mittlere Bindegewebsschicht. y. äussere Endothelschicht. bg. Blutgefässe. er. Quergeschnittene Epithelröhre. b, b_1, b_2, b_3, b_4, Blutkörper in verschiedenen Stadien der Schwellung und Auflösung. l. Lumen der quergeschnittenen Epithelröhren. ek. Kern der Epithelzelle.

Fig. 1. Querschnitt durch die Nabelbläschenwand eines drei Wochen alten Menschenembryos.

Fig. 2. Querschnitt durch die Nabelbläschenwand eines fünf Wochen alten Menschenembryos.

Figg. 3, 4, 5, 6. Querschnitte durch die Wand der Epithelröhren eines Nabelbläschens von einem fünf Wochen alten Menschenembryo.

Fig. 7. Epithelzellen von der Nabelblasenwand eines drei Wochen alten Menschenembryos.

Aus dem histologischen Institut der Universität Helsingfors (Direktor: Prof. Dr. R. Kolster) und dem anatomischen Institut der Universität Bonn (Direktor Prof. Dr. R. Bonnet).

ÜBER DIE ENTSTEHUNG DER UROGENITALVERBINDUNG UND DIE BEDEUTUNG DER MÜLLERSCHEN GENITALGÄNGE BEI DEN SÄUGETIEREN

VON

S. E. WICHMANN.

Mit 12 Textfiguren und 14 Figuren auf den Tafeln 24/28.

In der Entwickelungsgeschichte des Urogenitalsystems der Säugetiere bestehen noch viele dunkle und umstrittene Fragen. Als solche möchte ich hier folgende hervorheben: Wovon sind die Teile, welche die Urogenitalverbindung vermitteln, das Rete ovarii resp. testis, abzuleiten? Welches ist die stammesgeschichtliche Bedeutung der Müllerschen Genitalgänge? Was ist die morphologische Bedeutung der Fimbria ovarica der weiblichen Säugetiere? — Die nachstehende Arbeit versucht einen Beitrag zur Lösung dieser Fragen zu geben.

Als Ausgangspunkt meiner Untersuchungen dienten die Adnexa der Genitalien eines siebenmonatlichen menschlichen Fetus, den ich der Freundlichkeit des Direktors der geburtshilflich-gynäkologischen Universitätsklinik zu Helsingfors, Prof. Dr. G. Heinricius, verdanke. Die bei diesem Fetus vorhandene Entwickelungsanomalie forderte zu ihrer Erklärung ein ausgedehntes Literaturstudium und machte einen Vergleich der Befunde mit denjenigen bei ganz jungen Säugetierembryonen wünschenswert. Dieser wurde mir ermöglicht durch die Güte des Geheimen Medizinalrats Prof. Dr. R. Bonnet, der mir seine Serienpräparate, besonders von Hunde-, Schaf- und Schweineembryonen, zur Verfügung stellte.

Ich gebe zuerst die Beschreibung der Adnexa des siebenmonatlichen menschlichen Fetus, den ich der Kürze wegen in der Folge als m. F. bezeichnen werde. Darauf bespreche

ich die wenigen in der Literatur von mir gefundenen ähnlichen Bildungen und gebe die wichtigsten in den Serien der erwähnten Säugetierembryonen vorkommenden hierhergehörigen Befunde. Schliesslich ist es noch meine Aufgabe, die Beantwortung der oben gestellten Fragen zu versuchen, soweit es auf Grund der berichteten Befunde und der aus der Literatur bekannten vergleichend-anatomischen Tatsachen möglich ist.

Die erwähnten Genitalien des m. F. waren sofort nach der Geburt lebenswarm in die Fixierflüssigkeiten (die linksseitigen in Hellyscher Flüssigkeit, die rechtsseitigen in 10% Formol) übertragen. — Beide wurden nach Paraffineinbettung in eine lückenlose Serie von aussen nach innen zu geschnitten und zwar links in Schnitte von $2^1/_2$ μ, rechts in solche von $3^1/_2$ μ Dicke. — Die Präparate waren, was durch das gut erhaltene Ovarialoberflächenepithel, sowie u. a. durch den in den Epithelien der Epoophoronschläuche sehr deutlichen Centralgeisselapparat zur Genüge bewiesen wird, in bestem Zustande.

Wenn man beiderseits lateral beginnend den etwa senkrecht gegen die Verlaufsrichtung der Tube gelegten Schnitten in medialer Richtung folgt, sieht man in dem Gewebe der Fimbria ovarica mehrere tiefe, rinnenförmige, mit hohem Fimbriaepithel bekleidete Einbuchtungen. Wo die Fimbria ovarica sich ihrer Ansatzstelle an das Ovarium zu nähern beginnt, tritt beiderseits eine der Rinnen besonders durch ihre Tiefe hervor und geht nach einem Verlaufe (von etwa 400 μ links und 200 μ rechts) im antero-lateralen (oder von der Tube her ausgerechnet distalen) Teil des Mesosalpinx in einen geschlossenen, in das Gewebe des Mesovariums sich einsenkenden Kanal über. Beim Verschlusse der Rinnen zum Kanal misst das Lumen der letzteren links etwa 150×430 μ,

rechts etwa 115 × 300 μ an den weitesten Ausbuchtungen des Lumens gemessen. Dies letztere wird nämlich grösstenteils, besonders links, durch Wandfalten des Kanales ausgefüllt, wodurch die Kanalquerschnitte einem Querschnitte der Tube im kleineren Format oder dem einer „Nebentube" gleichen, um so mehr, als das Epithel des Kanals hier vollständig dem Fimbria- resp. Tubenepithel ähnlich ist und nach aussen gegen das lockere Bindegewebe zu von einer ebenso beschaffenen, etwa 30—50 μ dicken und gut vascularisierten zelligen Wand, wie das Epithel der Fimbria ovarica, begrenzt wird.

Von der Übergangsstelle der Rinne zum Kanal verläuft der letztere r e c h t s geradlinig, im Beginne auf der Oberfläche des Mesorandes von Fimbriaepithel gefolgt, in medialer Richtung und nähert sich allmählich der Mitte zwischen den beiden peritonealen Begrenzungsflächen des Mesovariums, aber nur ganz allmählich und nur in geringem Grade der Ansatzstelle des Mesovariums an das Ovarium. Nach einem Verlaufe von etwa 450 μ und einer Verminderung des Durchmessers des Kanälchenlumens bis auf 30 × 90 μ wird das Epithel beinahe kubisch und ist bedeutend weniger gut erhalten. Die längsverlaufenden Falten der eigenen Wand desselben verschwinden. Ebenso die zellige Umhüllung bis auf Spuren. Hier tritt der Kanal durch einen Strang reihenweise gestellter degenerierender epithelialer Zellen, welche nur stellenweise ein seichtes Lumen zwischen sich erkennen lassen, in Verbindung mit dem Rete ovarii (vgl. Fig. 1). Dieses befindet sich in den mehr lateralen Schnitten, etwa in der Höhe der Ansatzstelle der Fimbria ovarica an das Ovarium, in der Hilusgegend das Ovariums[1]). In medialer Richtung rückt das Rete

[1]) Innerhalb der Linie, welche im Querschnitte des Ovariums die Ansatzstellen der beiden Peritonealblätter des Mesovariums an das Ovarium, also die Punkte, wo das Ovarialoberflächenepithel in das Peritonealendothel übergeht, vereinigt und welche Linie ich unter dem Namen H i l u s l i n i e bezeichnen möchte. (Vgl. Figg. 4, 5 und 6 bei H. L.).

mehr und mehr gegen das Mesovarium über die Hiluslinie vor und ist bei der eben erwähnten Vereinigungsstelle schon grösstenteils im Mesovarium, ausserhalb des Ovariums gelegen. — Medial von der Verbindungsstelle atrophieren die Wandbestandteile des Kanals mehr und mehr und nach einem Verlaufe von etwa 150 μ endet derselbe blind in dem lockeren Bindegewebe. Weiter medialwärts lassen sich keine Spuren eines in etwa derselben Richtung verlaufenden Kanales nachweisen.

Durch das Vorrücken des Rete gegen das Mesovarium hin gelangt das Ende des beschriebenen im ganzen etwa 600 μ langen Kanales in ziemliche Nähe des Rete. — Das Rete ovarii befindet sich in den Präparaten in augenscheinlicher, ziemlich vorgeschrittener Degeneration. Die Zellen desselben sind selten in Reihen angeordnet und lassen keine grösseren Retelumina zwischen sich. Mehr medial befindet sich dasselbe im Mesovarium, also ausserhalb der Hiluslinie, und tritt durch drei, schief nach unten gegen das Lig. latum zu verlaufende solide Zellstränge mit den drei medialsten, guterhaltenen Epoophoronschläuchen in spitzem Winkel, etwa an der Abzweigungsstelle des Mesovariums und Mesosalpinx vom Lig. latum, in Verbindung. Die Epoophoronschläuche treten überhaupt nicht ins Mesovarium, stehen also mehr medial in keiner Beziehung mit dem beschriebenen Kanale oder dem Rete ovarii.

Anders verhält es sich auf der linken Seite (vgl. Fig. 2). Hier teilt sich der Kanal nach einem ziemlich geradlinigen Verlauf von etwa 150 μ in medialer Richtung in zwei im Beginne ungefähr gleich weite, im Durchmesser etwa 100 × 130 μ messende Äste. Ihre Wand ist ebenso beschaffen wie diejenige des ungeteilten Kanälchens. Der eine, der kürzere Kanal, wird immer enger und endigt etwa 300 μ von der Teilungsstelle spitz. Sein Epithel ist in dem ganzen Verlauf zylindrisch, die zellige Wand, ebenso beschaffen wie diejenige des eben beschriebenen rechtsseitigen Kanals, wird medial immer dünner

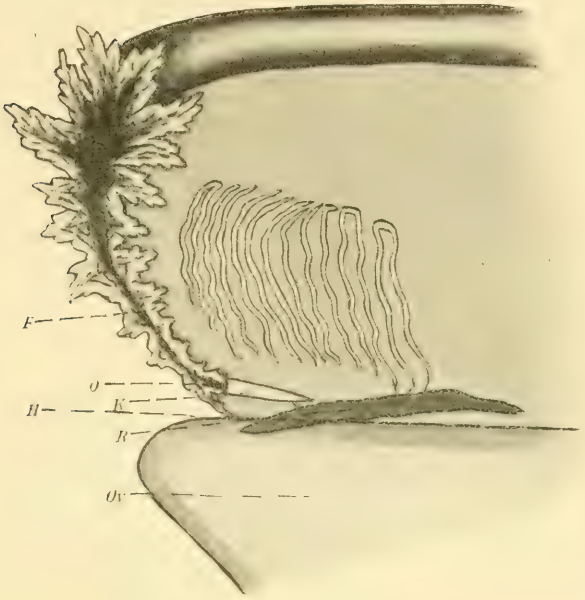

Fig. 1.

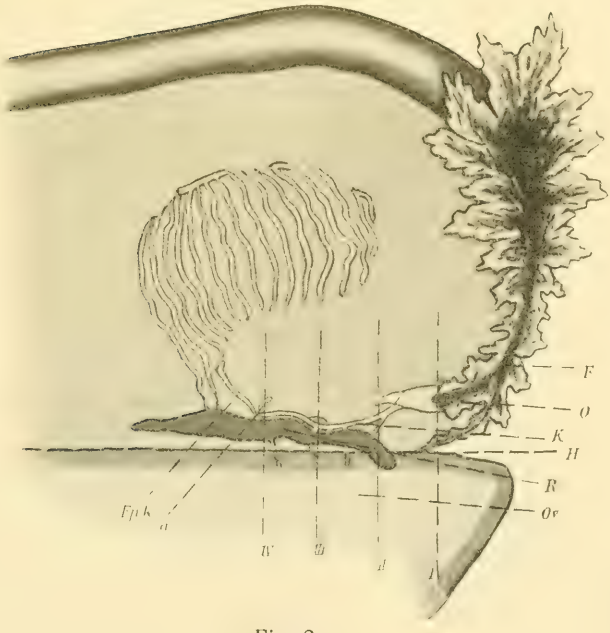

Fig. 2.

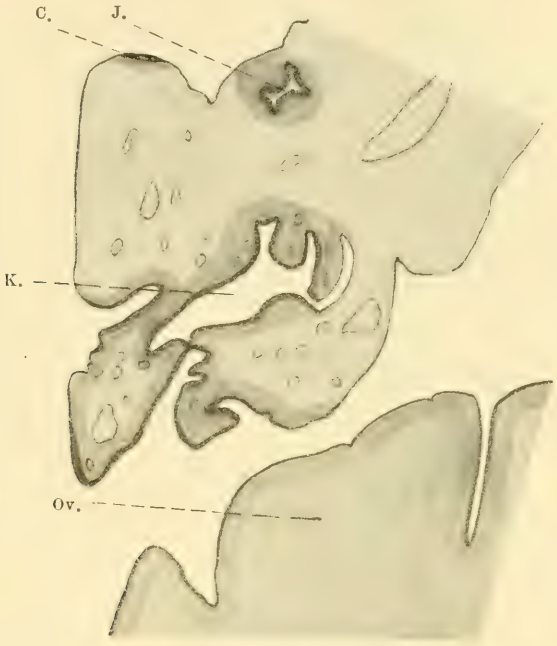

Fig. 3.

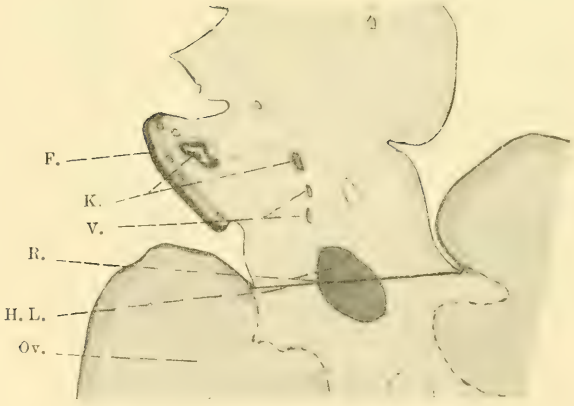

Fig. 4.

Fig. 5.

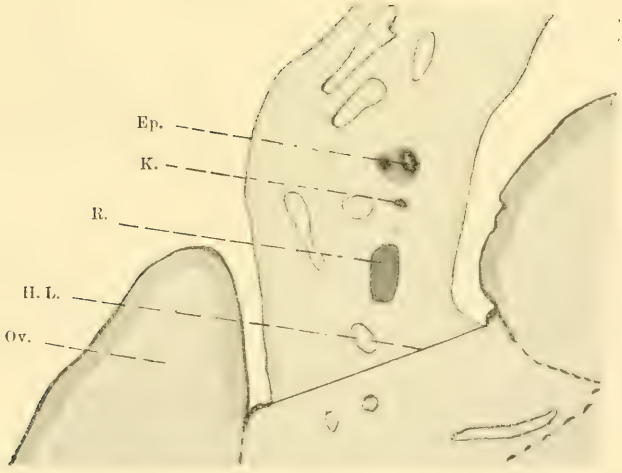

Fig. 6.

bis zum Verschwinden an dem Ende der epithelialen Elemente des Kanals.

Der zweite Kanal, welcher die Fortsetzung der tiefsten Teile der lateral beginnenden Rinne sowie der am weitesten in das Gewebe des Ligaments einragenden Teile des noch ungeteilten Kanals darzustellen scheint (vgl. Figg. 3 u. 4), reicht weiter medial bis zur Mitte zwischen den beiden peritonealen Begrenzungsflächen des Mesovariums und biegt sich zugleich etwas in der Richtung gegen die Ansatzstelle des Mesovariums an das Ovarium um. Während eines Verlaufes von etwa 200 μ hat das Kanallumen sich bis auf die Weite von etwa 20 × 32 μ verengt, seine zellige Wand ist allmählich verschwunden und im weiteren Verlaufe medialwärts gehen nun die zylindrischen Epithelien in kubisch-platte über. Bald sendet der Kanal einen Seitenzweig ab, der von ähnlichen Zellen begrenzt ist wie der Kanal selbst und hier und da ein schlitzförmiges Lumen zwischen den Zellen erkennen lässt. Dieser Zweig verläuft schief gegen das Rete ovarii zu und verbindet sich mit ihm. (Diese letzte Vereinigungsstelle liegt im Mesovarium, denn das eine Strecke lateral davon im Hilusgewebe [innerhalb der Hiluslinie] erschienene Rete ovarii ist medial in das lockere Gewebe des Mesovariums [ausserhalb der Hiluslinie] vorgerückt [vgl. Figg. 2 u. 4].) Im weiteren Verlaufe medialwärts nähert sich der Kanal allmählich dem Rete ovarii, so dass er an der dem Ovarium entgegengesetzten Seite desselben liegt, jedoch von demselben immer deutlich und scharf getrennt durch lockeres Bindegewebe, sowie ein arterielles Begleitgefäss, welches zwischen den beiden Gebilden hinwegzieht und in hohem Grade die Verfolgung des Kanales erleichtert.

So lässt sich der Kanal ununterbrochen in einer Ausdehnung von etwa 950 μ, von der Abgangsstelle der eben besprochenen Reteverbindung desselben aus gerechnet, dem Rete entlang verlaufend, nachweisen. Im Durchmesser misst er, von

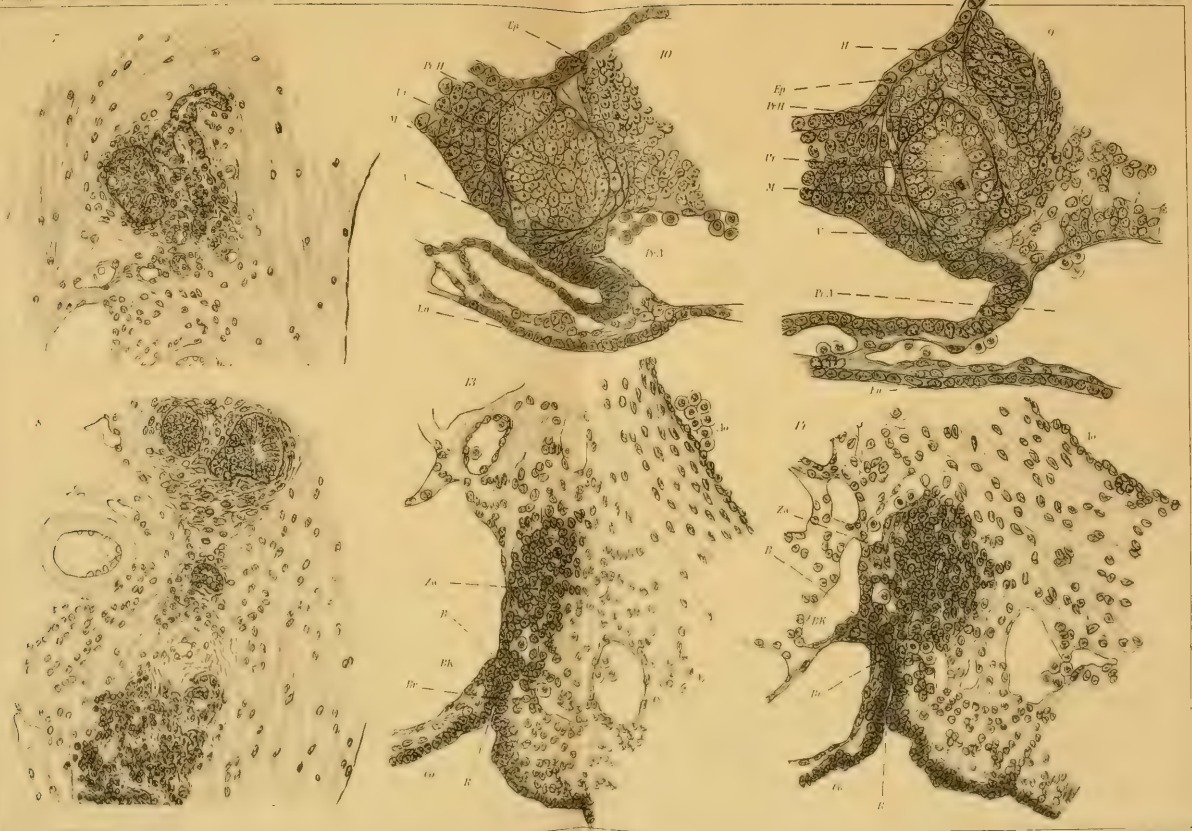

der Basis der Epithelzellen aus gemessen, durchschnittlich während des ganzen Verlaufes etwa 7×25 μ; das schlitzförmige Lumen ist in den Querschnitten meist bogenförmig gekrümmt. Die Epithelzellen sind teils noch gut färbbar (etwa 2,5 μ hoch und 4,0—5,0 μ breit; Kerne 2 μ hoch, 4 μ lang), teils schon blass und etwas verschwommen gefärbt. Gewöhnlich grenzt die epitheliale Wand des Kanals unmittelbar an das lockere Bindegewebe; hier und da ist jedoch eine spärliche Gruppierung von Bindegewebskernen um die Wand merkbar (vgl. Figg. 5—8).

Im mittleren Verlaufe des eben besprochenen Abschnittes gehen in Abständen von etwa 100 μ voneinander drei dünne lumenführende Seitenzweige von dem Kanal gegen das Rete ovarii ab, wo dieselben mit dessen Zellsträngen in Verbindung treten. In medialer Richtung von diesen drei deutlichen Reteverbindungen des Kanals finden sich ab und zu noch mehr undeutliche, aus unzusammenhängenden Zellgruppen bestehende Züge zwischen beiden Gebilden.

In der Nähe des medialen Endes des Kanals treten auf der dem Rete entgegengesetzten Seite desselben deutliche Durchschnitte eines Epoophoronkanals auf, die vollständig den übrigen im Mesosalpinx auf den gleichen Schnitten befindlichen ähnlich sind (vgl. Figg. 2 u. 8). Die Zellen sind cylindrisch (etwa 10—12 μ hoch), teilweise sehr gut erhalten und tragen hier und da scharf färbbare Cilien mit deutlichen Basalkörperchen. Umgeben sind die Zellen von einer konzentrischen Wand. — Die Durchschnitte des Epoophoronkanals nähern sich denjenigen des längsverlaufenden Kanales und verschwinden allmählich ganz in der Nähe desselben nach einem Verlaufe von etwa 125 μ.

In den weiter medianwärts folgenden Schnitten ist nur noch der Kanal zu verfolgen. Es treten aber von neuem auf derselben Seite wie früher Durchschnitte einer anderen Epoophoronkanälchenwandung auf und bald geht das Lumen

des Kanales in dasjenige des neu erschienenen offen über, welcher als ein charakteristischer Epoophoronkanal mit einem hohen, zylindrischen Epithel, dicker, konzentrischer zelliger Wandung und rundem, ziemlich weitem Lumen in etwas schiefer Richtung sich vom Rete entfernend, in der Mesosalpinx verläuft und daselbst spitz und atrophisch dicht an den unteren ebenso spitzen und atrophischen Enden der übrigen Epoophoronkanälchen (vgl. Fig. 2) endigt.

Medial von der erwähnten Übergangsstelle unseres Kanals in den Epoophoronkanal ist der erstere nicht mehr zu verfolgen. In weiteren Schnitten trifft man in dieser Gegend nur das Rete ovarii, welches durch zwei, ziemlich lange, solide Retesprossen mit den zwei medialsten Epoophoronkanälchen in Kontakt tritt. — Zu bemerken ist, dass lateral von der eben besprochenen Übergangsstelle keine Retesprossen gegen die blinden, unteren Enden der Epoophoronkanälchen abgehen; dagegen aber mehrere (3—5), in einem Bogen verlaufende solide Zellstränge von der entgegengesetzten Seite des Rete ovarii in das Markgewebe des Ovariums gegen die sich bildenden Primärfollikelhaufen.

Das kurz zusammengefasste Ergebnis dieser Schilderung ist: Bei einem siebenmonatlichen weiblichen Fetus setzt sich die Rinne der Fimbria ovarica zuerst beiderseits in einen mit Fimbriaepithel ausgekleideten Kanal fort. Dieser Kanal dringt in das Gewebe des Mesovariums ein und ist durch Sprossen mit dem Rete ovarii verbunden. Auf der einen Seite endet der Kanal bald darauf blind. Auf der anderen Seite ist er dagegen mit verflachten Epithelien beinahe den ganzen, dem Epoophorongebiete entsprechenden Teil des Rete ovarii entlang zu verfolgen und tritt mehrmals mit dem Rete ovarii und am medialen

Ende mit einem der medialsten Epoophoronkanälchen in offene Verbindung. — Es ist also hier eine vollständige Urogenitalverbindung beim weiblichen menschlichen Embryo zustande gekommen und zwar nicht nur in der bei Säugetieren schon früher bekannten Art, sondern gleichzeitig auch durch Vermittlung eines Kanales, der mit dem Müllerschen Epithel in kontinuierlichem, offenem Zusammenhang steht.

Vollständig entsprechende Befunde sind mir aus der Literatur nicht bekannt. Einzelne Mitteilungen aber beziehen sich wohl auf verwandte, wenn nicht gleiche Bildungen.

Zuerst möchte ich als die sicherste Beobachtung derartiger Verhältnisse diejenige von Kocks (19) (1906, S. 1375) hervorheben. Er berichtet über eines seiner Präparate von Lutra vulgaris, wo die „Rinne der Fimbria ovarica sich in einen mit demselben zylindrischen Flimmerepithel ausgekleideten Kanal fortsetzte, der weit in den Hilus des Ovars hineinragte. . . .“ Eine offene Verbindung dieses, von Kocks mit dem Namen „Hiluskanal“ bezeichneten Gebildes mit dem Rete ovarii oder etwa mit den Marksträngen konnte nicht nachgewiesen werden. — Dieser Kanal scheint also dem Anfangsteile der beiderseitigen Kanäle des von mir berichteten Falles zu entsprechen.

Bei mehreren (4) Kindern und Erwachsenen fand Roth (33) (1882, S. 64—66) offene Kommunikationen der Epoophoron- resp. Epididymiskanälchen mit der Cölomhöhle. Bei einem 19 Jahre alten Mädchen stellte er die Einmündungsstelle seines „Tubo-parovarialkanales“ in die Rinne der Fimbria ovarica fest. In dem zweiten weiblichen Individuum fand er ausser einem „vollständigen Tubo-parovarialkanal“ noch einen zweiten, „rudimentären“, welcher von seiner trichter-

förmigen Öffnung auf der Fimbria 5 mm weit in medialer Richtung verlief und „im Bereich des Parovariums“ in einer linsengrossen Cyste endete. — An zwei männlichen Genitalien öffneten sich die Kanälchen auf der Oberfläche der „Morgagnischen Hydatiden“, welche Roth als Homologon der Pars infundibuliformis tubae nach Waldeyer annahm.

In den sämtlichen Fällen gingen die Kanälchen von dem „lateralen oberen Umfange des Parovarium“ resp. von dem lateralen scharfen Rand der Epididymis aus. Nur für einen Fall erwähnt Roth besonders in dem Kanälchen zylindrisches Flimmerepithel, das er als Regel zu betrachten scheint, indem ihr Bau als demjenigen der Parovarialschläuche resp. der Coni vasculosi ähnlich angegeben wird. Er gibt der Vermutung Raum, dass die freien Ausmündungen „den sogenannten Trichtern“ (Segmental-Urnierentrichtern) verwandte Bildungen seien (S. 67).

Über hierhergehörige Befunde haben auch von Winiwarter und Sainmont (52) (1909, S. 393) bei Katzenembryonen berichtet. In der Zeit „où le bourrelet génital se dessine“ hätten sie nicht selten einen Zusammenhang des Wolffschen Ganges mit dem Peritonealepithel nachweisen können und bei einem 27tägigen Embryo haben sie folgende Verhältnisse konstatiert: Cranial endete der Wolffsche Gang mit vier kurzen lateralen Divertikeln, von welchen die zwei längsten an der medialen Seite des Wolffschen Körpers verliefen. Von diesen letzteren Kanälchen stand der mehr ventral gelegene mit dem Cölom in Verbindung durch eine offene Mündung, die er gemeinsam hatte mit einem anderen ähnlichen Kanälchen, das nach einigem Verlaufe gegen das craniale Ende des „Mihalkovicsschen Organes“, also des Rete zu, solid wurde und mit den Zellsträngen des letzteren in Verbindung trat.

Es liegt also wohl auch hier eine Urogenitalverbindung vor,

weil die erwähnten Autoren die Retestränge in primärer Verbindung mit den Kapseln der Malpighischen Körperchen der Urniere gefunden haben wollen, und zwar ist, wie bei meinem Falle, die Verbindungsstelle in offener Kommunikation mit der Cölomhöhle und dies auf der medialen Seite des Urnierenwulstes, also wie wir sehen werden, in einer Gegend, die später an der Bildung der Fimbria ovarica beteiligt ist.

Die hier bei einigen höheren Säugetieren gefundenen Entwickelungsanomalien könnten, obgleich nur spärliche Beobachtungen vorliegen, zur Annahme führen, dass bei den Säugetiervorfahren die Urogenitalverbindung Beziehungen zur Cölomhöhle gehabt hat, und zwar in einer Gegend, die der jetzigen Fimbrienrinne der ausgebildeten weiblichen Adnexa entspricht. Andererseits könnte man dann auch an die Möglichkeit denken, dass man bei den jetzt lebenden Säugetieren, besonders in den frühesten Entwickelungsstadien der entsprechenden Regionen, Anklänge an ähnliche frühere Verhältnisse finden könnte. Inwieweit dies der Fall ist, mag die folgende Zusammenstellung der Befunde in den mir verfügbaren Serienpräparaten zeigen.

Von quer, längs und frontal geschnittenen Serien verschiedener Altersstufen verschiedener Säugetierembryonen zeigten diejenigen von Hundeembryonen, besonders für die jüngsten Stadien, sehr klare Bilder der Anlage der inneren Geschlechtsteile im Stadium der Geschlechtsleiste. Für die etwas älteren Stufen waren Schaf- und Schweineserien ebenso brauchbar. Selbstverständlich gaben die quer geschnittenen Serien die mich interessierenden Verhältnisse am unzweideutigsten wieder, so dass die längs und frontal geschnittenen mehr als Kontrollserien bei der Arbeit von Bedeutung waren.

Die Durchsicht der Präparate richtete sich vorwiegend auf die craniale Hälfte der Geschlechtsleistenregion und ganz besonders auf das Mesodermgewebe, welches antero-medial von

der Mesonephrosanlage resp. den Bowmanschen Kapseln des ausgebildeten Mesonephros liegt und diese letzteren von dem Cölomepithel auf der medialen Seite des Mesonephroswulstes trennt.

Nach den obigen Bemerkungen gebe ich möglichst kurz die Beschreibungen einiger Serien, in denen alle mich hier interessierenden Befunde enthalten sind.

Zwei Hundeembryonen von 22 resp. 24 Urwirbelpaaren und etwa 18 resp. 20 Tagen. Vom proximalen Nephrotomende beginnend sind noch sechs deutliche, obwohl besonders cranial ganz rudimentäre, solide Pronephroskanälchenanlagen vorhanden. Sie gehen alle von einer beinahe rinnenförmig längsverlaufenden seichten Einsenkung im dorso-medialen Cölombegrenzungsepithel aus, welche sich weiter caudalwärts verfolgen lässt in einer Linie, wo die Zellkugeln und Zellbläschen des Mesonephros der Cölomhöhle am nächsten liegen. Auf der dorso-lateralen Seite der letzteren verläuft im mesodermalen Zellgewebe, von der Umgebung durch eine deutliche Basalmembran getrennt, der primäre Harnleiter, der als eine kontinuierliche Fortsetzung des siebenten, am besten entwickelten Pronephroszellstranges imponiert und 0,5 resp. 0,3 mm von dem caudalen Ende der Embryonen spitz in dem Epidermisblatt endigt. — Der achte Zellkomplex ist bedeutend grösser als die cranialeren, solid und vom primären Harnleiter getrennt, so dass man denselben als die erste Mesonephroskugel bezeichnen kann. Darauf folgen caudalwärts vier resp. sieben mit einem deutlichen Lumen versehene Zellbläschen, dann solide Zellkugeln, dann das ungeteilte Urnierenblastem.

Die Begrenzung gegen die Umgebung ist bei den Mesonephroskugeln und -bläschen eine sehr ähnliche. Gegen die Seite des primären Harnleiters sowie lateral sind sie scharf

abgesetzt durch eine Art von Basalhaut. Gegen den ventralen Teil des Scleromyotoms und gegen das Cölomepithel fehlt dagegen am cranialen Teile der Zellkugeln eine scharfe Grenze, weil die erwähnte Basalhaut sich hier in mehrere feine Ästchen verteilt, die zwischen den Zellen des Übergangsgebietes in die Umgebung sich verzweigen. Dadurch ist es an diesen Stellen oft unmöglich zu unterscheiden, welche Zellen dem Mesonephros angehören, welche dagegen der Umgebung, und das um so mehr, als man nicht selten eben in diesen Übergangsgebieten Zellteilungsfiguren antrifft, die Zellmaterial sowohl für das Mesonephrosbläschen, als andererseits auch z. B. für das Cölombegrenzungsepithel zu liefern scheinen. Diese letzteren Befunde fallen regelmässig zusammen mit der oben erwähnten Längsfurche, die an entsprechenden Stellen eine etwas erheblichere Tiefe aufweist als in der nächsten Umgebung. — Die Figg. 9 u. 10 demonstrieren diese Verhältnisse. Besonders in Fig. 9 gehen die Kerne des Mesonephrosbläschens kontinuierlich, durch Vermittlung eines wenigstens grösstenteils lumenführenden Zellstranges und Umbiegung der Kernachsen um 90°, allmählich in die Kerne des Cölomepithels über. Die Höhe des letzteren in der Nähe der Längsrinne ist, wie aus den Figuren hervorgeht, etwas beträchtlicher als in der Umgebung. Noch sind keine Andeutungen der Geschlechtsleiste vorhanden.

Bei mehreren Schafembryonen, von etwa 14—16 mm grösster Länge und 20—22 Tagen, welche schon die Glomeruli und die Urnierenkanälchen in Verbindung mit dem primären Harnleiter aufweisen, sind die Beziehungen zwischen den Epithelien des Cöloms und der Mesonephrosbestandteile weniger klar. Jedenfalls ist aber die Begrenzung der erwähnten Epithelflächen gegen das Mesodermgewebe im Bereiche etwa der 10—12 cranialsten Glomeruli ganz unscharf und konnte ich auf den entsprechenden Stellen keine Basalmembran, wie in

der Umgebung, auffinden. Auf diesen, ungefähr der Mitte eines jeden Glomerulus entsprechenden, Stellen gehen die an die Cölomhöhle grenzenden Zellen mit mehr oder weniger unregelmässigen Konturen in die darunter liegenden und, soweit das auf den Präparaten festzustellen war, ähnlichen Zellen des mesodermalen Gewebes über. Diese Mesodermzellen sind grösser, regelmässiger und dichter aneinander gestellt als diejenigen der Umgebung, sowohl in der Richtung gegen die Aorta als lateral zwischen der vorderen Wand des Glomerulus und dem Cölomepithel. Diese grossen, mit ziemlich scharf begrenztem Zelleib versehenen Zellen überbrücken den Abstand von der Cölomhöhlenbegrenzung bis zur Bowmanschen Kapsel. Die Epithelien der letzteren sind an den entsprechenden Stellen entschieden von denjenigen der übrigen Kapselwand verschieden, indem sie durch ihren rundlich-polygonalen, ohne scharfe Grenze in die grossen Mesodermzellen übergehenden Zelleib und bedeutend grösseren, rundlichen Kern deutlich unterscheidbar sind von den übrigen endothelartigen und scharf von dem umgebenden Mesoderm abgesetzten Kapselepithelien. Hier und da konnte auf den geschilderten Stellen eine seichte Einsenkung der grösseren Zellenelemente der Bowmanschen Kapsel in das unterliegende Gewebe beobachtet werden. Die Fig. 11[1]), welche in der Höhe des 9. Glomerulus gezeichnet wurde, zeigt die berichteten Verhältnisse.

Einige Schnitte caudal von der gezeichneten Stelle beginnt die Geschlechtsleiste sich auf einer, den oben beschriebenen Übergangsstellen der Epithelien in die Mesodermzellen entsprechenden Gegend von der Unterlage durch allmähliche Ansammlung von Zellen unter dem Cölomepithel

[1]) Die Figur ist auffallend einer von Weldon für Lacerta muralis gegebenen ähnlich, besonders was den Übergang der Epithelien in die Mesodermzellen betrifft. (Weldon (45), Taf. 18. Fig. 2.).

abzuheben. — Die oben bei den Hundeembryonen erwähnte Längsrinne ist nur hier und da andeutungsweise an den, den Übergangsstellen entsprechenden Gegenden vorhanden, fehlt jedoch z. B. an der gezeichneten Stelle.

Hundeembryo von etwa 14—15 mm grösster Länge und 25 Tagen. — Am cranialen Ende des Mesonephroswulstes ist das Epithel desselben besonders hoch, nicht nur am antero-lateralen Rande in der Fortsetzung des Zwerchfellbandes und dem cranialen Ende des primären Harnleiters entsprechender Gegend, sondern auch auf der antero-medialen Seite, wo dasselbe sich in das Epithel der Geschlechtsleiste fortsetzt. Durch Verfolgung der Schnitte in caudaler Richtung lässt sich hier beiderseits in dem verdickten Epithel eine längsverlaufende, etwas verschieden tiefe Rinne bis zum 18.—20. Urnierenglomerulus nachweisen. Schon von etwa dem 16. Glomerulus anfangend sind in der Umgebung dieser Furche häufige Kernteilungsfiguren vorhanden. In den folgenden Glomerulusabschnitten wird das zellige Gewebe in der Rinnengegend immer dicker, so dass man am 24. Glomerulus in der Fortsetzung der erwähnten Rinne eine in Querschnitten halbkugelförmig in die Cölomhöhle emporragende Geschlechtsdrüsenanlage findet. Diese lässt sich weiter bis zum 37. Glomerulus als eine Vorwölbung des medialen Urnierenwulstes nachweisen und endet am 40. Glomerulus in eine einfach zylindrische Epithelbegrenzung des Cöloms.

Die beschriebene Rinne im cranialen Teile der Geschlechtsleiste liegt nahe dem medialen Rande der Glomeruli. An Stellen, welche gewöhnlich etwa in der Mitte eines jeden Glomerulus zu liegen pflegen, ist die Rinne besonders vertieft und die Abgrenzung des zylindrischen Rinnenepithels sowie auf entsprechenden Stellen des ziemlich naheliegenden Bowmanschen Kapselepithels gegen das sehr dicht gedrängte meso-

dermale Zellgewebe ganz unscharf. Dies um so mehr, als hier die Zellen unter den erwähnten Epithelflächen sehr dicht aneinander gedrängt liegen und ihre Kerne oft so angeordnet sind, dass sie als direkte Fortsetzung der Kernreihe, besonders der Cölombegrenzungsepithelien, imponieren und so den Zwischenraum von der Rinne bis zur Bowmanschen Kapsel überbrücken. Diese Zellbrücken lassen sich bis zum cranialen Ende der Geschlechtsdrüsenanlage, wo sie ganz deutlich und besonders zellreich sind, nachweisen.

Von etwa der 2. oder 3. Glomerulusgegend beginnend verläuft etwas medial und hinten von der Längsrinne ein ungleich dicker Zellstrang. Seine verdickten Abschnitte nehmen in caudaler Richtung zuerst an Umfang zu (am 10. Glomerulus im Querschnitte etwa 45×75 μ messend) und sind bis zum 13. bis 14. Glomerulus ununterbrochen, und in immer undeutlicher werdenden Rudimenten bis zum 20. Glomerulus verfolgbar. Die Zellen dieses Stranges sind grösser als diejenigen des umgebenden, ziemlich scharf besonders nach hinten zu von demselben abgesetzten Mesenchymgewebes; sie haben rundliche Kerne und einen sich intensiv färbenden Zelleib. — Der Zellstrang tritt im Bereiche der etwa 10—12 cranialsten Glomeruli an den umschriebenen dickeren Stellen mehrmals, besonders deutlich an der gezeichneten Stelle (Fig. 12), mit den oben beschriebenen Zellbrücken von der Rinne zum Bowmanschen Epithel in kontinuierliche Verbindung, seltener und durch unzusammenhängende Zellzüge mehr medial von der Rinne direkt mit dem zylindrischen Cölomepithel. Innerhalb und in der nächsten Umgebung des Zellstranges kann man mehrere kleine Blutgefässe beobachten. — Nach dieser Schilderung ist es wohl berechtigt, in diesem Zellstrange die Anlage des Zwischennierensystems zu sehen.

Zwei Schweineembryonen, von 11 resp. 12 mm Nackensteisslänge und etwa 29 Tagen, zeigen die besprochenen Organteile in ähnlich weit gediehener Entwickelung und teilweise die besprochenen Verhältnisse so deutlich ausgeprägt, dass ich kurz bei denselben verweilen muss. — Am cranialen Ende des Mesonephroswulstes ist dessen Oberflächenepithel höher als in der Umgebung, besonders an der antero-lateralen Seite, wo es als die distale Fortsetzung des hohen Zwerchfellbandepithels als eine erhöhte Falte parallel dem Verlaufe des primären Harnleiters eine Strecke weit in caudaler Richtung zu verfolgen ist, und zweitens auf der antero-medialen Seite, wo es in das verdickte Epithel der Geschlechtsleiste ausläuft. Cranial sind diese Flächen erhöhten Epithels miteinander durch einen Streifen ebenfalls zylindrischen Epithels verbunden.

Das mediale erhöhte Epithel bedeckt in seiner cranialen Hälfte eine ziemlich breite Fläche zwischen der medialen Glomeruluswand und der Radix mesenterii. An der der Glomeruluswand genäherten Seite dieser Fläche verläuft eine ebensolche rinnenförmige Vertiefung, wie oben geschildert wurde, von dem 2.—3. etwa bis zum 18. Glomerulus. Dort setzt sie sich allmählich ebenfalls in die Geschlechtsdrüsenanlage fort, während der mediale Teil dieser Fläche mit erhöhtem Epithel gleichzeitig in das Radix mesenterii-Epithel hineingezogen wird.

Die erwähnten brückenartigen Verbindungszüge zwischen dem Epithel der Rinne und den Bowmanschen Kapseln sind stellenweise sehr deutlich. Die Cölomhöhle entsendet, wie das in den Figg. 13 u. 14 sichtbar ist, an den entsprechenden Stellen mehr oder weniger tiefe Ausbuchtungen ihres Lumens in diese Zellenzüge. Undeutliche Einsenkungen des Kapselepithels sind gewöhnlich an den Brückenansatzstellen zu verzeichnen.

Von etwa dem 13.—15. Glomerulus an beginnt die Längs-

furche sich abzuflachen, die Brücken werden zellenreicher, aber dabei auch undeutlicher gegen die Umgebung begrenzt und durch Vermehrung des Zellenmaterials unter dem Epithel der Rinnenfortsetzung wird diese etwa am 18. Glomerulus von der allmählich deutlich gewordenen Geschlechtsdrüsenanlage ausgelöst. Diese bildet im Bereiche der 20.—35. Glomerulusabschnitte eine im Querschnitte halbkugelförmig hervorragende Vorwölbung der medialen Wand des Mesonephroswulstes, dessen Epithel, das Epithelium germinativum, ziemlich deutlich gegen das unterliegende Zellpolster abgesetzt ist.

Vom 3.—4. Glomerulusabschnitte bis zu etwa dem 15. verläuft das Zwischennierenblastem, cranial dicht an der Seite der medialen Wand der Malpighischen Körperchen und durch unzusammenhängende Zellzüge mit den oben geschilderten Brücken in Verbindung (vgl. Figg. 13 u. 14), caudal aber mehr isoliert im lockeren Mesenchymgewebe, der Aorta genähert. Das Blastem besteht aus teilweise voneinander isolierten Zellenmassen, die jede regelmässig an der Mitte der Glomeruli, also an den den Zellenbrücken entsprechenden Stellen ihren grössten Umfang erreichen und beim Verfolgen der Querschnitte in cranio-caudaler Richtung bald an Umfang zu-, bald abnehmen. — Relativ zahlreiche kleine Blutgefässe treten mit den Zellenmassen in nahe Beziehung.

Bei zwei Schweineembryonen von 18 mm Nackensteisslänge, welche in Sagittal- und Frontalserien zerlegt waren, ist die Verdickung des Epithels am cranialen, antero-lateralen Umfange des Mesonephroswulstes, etwas unter der Ansatzstelle des Zwerchfellbandes, sehr deutlich in medio-distaler Richtung zum cranialen Ende des erhöhten Geschlechtsleistenepithels zu verfolgen. Unter diesem Streifen erhöhten Epithels findet sich eine deutliche Ansammlung von Mesenchymzellen, welche denselben von der Umgebung zu unterscheiden erlaubt.

Am cranialen Ende dieses Streifens bemerkte ich in dem einen Falle eine seichte Einbuchtung des besonders hohen Epithels in das unterliegende Gewebe.

Schafembryo von 28 Tagen. Schon am ersten Urnierenglomerulus ist das Epithel des Mesonephroswulstes besonders hoch am antero-lateralen Umfange desselben, unterhalb des Ansatzes des Zwerchfellbandes. Hier ist auf der linken Seite der Beginn der Einstülpung des Müllerschen Ganges vorhanden, auf der rechten Seite an entsprechender Stelle dagegen nur eine seichte Einbuchtung inmitten des hohen Epithels. Das Epithel zwischen diesen Punkten und dem ebenfalls medial erhöhten Epithel am cranialen Ende der Geschlechtsleiste ist gleich wie bei den eben besprochenen Schweineembryonen höher, zylindrisch, als mehr caudal auf der vorderen Fläche des Mesonephroswulstes.

Im cranialen Abschnitte der Geschlechtsleiste, oberhalb der eigentlichen Geschlechtsdrüsenanlage, finden sich gleichartige Verhältnisse wie in den früher berichteten Fällen, jedoch bedeutend weiter entwickelt. Das dürfte aus den Figg. 15, 16, 17 u. 18, die am 5., 9., 15. und 18. Glomerulus abgezeichnet sind, hervorgehen. An den cranialsten Glomerulusabschnitten sind die Zellenanhäufungen zwischen Kapsel- und Cölomepithel nur undeutliche Verdichtungen des Mesodermgewebes; von etwa dem 5. ab überbrücken sie aber den erwähnten Zwischenraum und stehen in der Folge mehrmals bis zum 13.—14. Glomerulus in deutlicher Verbindung mit dem Zwischennierenblastem, welches hier einen kontinuierlichen, bis etwa zum 19.—20. Glomerulusabschnitt verlaufenden soliden Zellstrang bildet. Die mehr oder weniger deutlich entwickelten Zellbrücken gehen immer von der mehrmals erwähnten Längsrinne ab und setzen sich an das Kapselepithel oft an denselben Querschnitten, welche auf der entgegengesetzten Seite des Kapselraumes die

Einmündungen der Urnierenkanälchen in dasselbe aufweisen. Bis zum 11. Glomerulus werden diese Brücken immer deutlicher, mehr caudal sind sie aber weniger scharf gegen die Umgebung abgesetzt, weil hier die Epithelien der Rinne und des unterliegenden Mesodermgewebes eine immer grössere Anhäufung ihrer Bestandteile aufweisen. Dadurch wird die Rinnengegend durch mehrfache Hervorragungen und Einbuchtungen unregelmässig gestaltet und durch eine immer erheblichere Anhäufung von zelligen Elementen, besonders im subepithelialen Gewebe, auf einer ziemlich breiten Strecke vom 11. bis zum etwa 16. Glomerulusabschnitt, ein immer dicker werdendes Zellenpolster unter dem Oberflächenepithel geschaffen. Dieser anfangs gegen die Umgebung ganz unscharf abgesetzte Teil des Geschlechtswulstes beginnt sich allmählich zwischen den 14. bis 16. Glomerulusabschnitten beiderseits abzugrenzen und tritt erst etwa beim 18. Glomerulus als die wohl umschriebene Geschlechtsdrüsenanlage hervor. — Ein Vergleich der Figg. 17 und 18 zeigt die beschriebenen Verhältnisse in groben Zügen. Besonders möchte ich die Aufmerksamkeit richten auf die bedeutend dickere unterepitheliale Zellenanhäufung in der Fig. 17 (welche eben cranial von der Geschlechtsdrüsenanlage liegt) als in der Fig. 18, welche einen Querschnitt durch die Geschlechtsdrüsenanlage selbst wiedergibt. Ein Vergleich der Serien schliesst bei ersterer vollständig die Möglichkeit von Schiefschnitten aus.

Eine Andeutung einer Zellenbrücke ist auch in der Fig. 17 abgebildet. Doch ist dieselbe nur an der Kapsel deutlicher durch die etwas höheren Kapselepithelien und die dicht anliegenden Mesodermzellen wahrzunehmen. Auch hier mündet der entsprechende Urnierenkanal in demselben Schnitte in den Kapselraum.

Schafembryo von 2 cm grösster Länge. In den Sagittalschnitten ist der Müllersche Gang von seiner Abdominal-

öffnung bis etwa zur Mitte des Wolffschen Körpers zu verfolgen. Der Trichter desselben scheint etwas mehr medial gelegen zu sein als im 28tägigen Stadium und ist mit deutlich medialwärts gerichteter Mündung versehen. Das hochzylindrische Epithel desselben setzt sich medial- und caudalwärts fort als ein von der Umgebung wohl begrenzter Streifen erhöhten Epithels, das ohne Grenzen in den cranialen Teil des Epithels der Geschlechtsleiste übergeht. Dieses zeigt ebenso wie in den früher beschriebenen jüngeren Stadien eine von kleinen Vertiefungen und von in das unterliegende mesodermale Gewebe hineindringenden Zellzügen getrübte Oberfläche. Dies besonders etwas cranial von der Geschlechtsdrüsenanlage, wo das zellige Gewebe unter dem Oberflächenepithel, wie im 28tägigem Stadium, besonders zellenreich ist.

Schweineembryo von 6,2 cm Länge. Beim Verfolgen der Querschnitte in cranio-caudaler Richtung findet man am oberen Pole des Wolffschen Körpers zuerst nur ein ziemlich niedriges Oberflächenepithel und im Gewebe desselben einige enge Urnierenkanälchen und verhältnismässig kleine, atrophische Glomeruli. Bald tritt aber an der antero-medialen Seite, an einer etwas hervorragenden Stelle desselben, höheres Epithel auf, welches kontinuierlich in das Epithel des Müllerschen Trichters übergeht. Die Mündung des letzteren ist deutlich medialwärts gerichtet (Fig. 19), und verläuft der Müllersche Gang von da ab zuerst in antero-lateraler Richtung und biegt sich an die Seite des primären Harnleiters angelangt, auf die antero-mediale Seite desselben. Von hier ab ist derselbe immer mehr atrophisch in einer Falte, welche tiefer auch den primären Harnleiter enthält, bis zur Höhe des cranialen Endes der Geschlechtsdrüse zu verfolgen (Figg. 20—23). Das hohe Epithel der Umgebung des Müllerschen Trichters teilt sich in zwei verschiedene, caudalwärts beinahe parallel verlaufende Streifen

zylindrischen Epithels. Der eine Streifen begleitet den Müllerschen Gang, die Kuppe der erwähnten Falte bedeckend und verliert sich immer flacher werdend mit dem Verschwinden des Ganges in das umgebende platte Oberflächenepithel des Wolffschen Körpers. Der zweite Streifen verläuft geradlinig in cranio-caudaler Richtung bis zum cranialen Ende der Geschlechtsdrüse (Testis).

Schon im Bereiche der ungeteilten Fläche von erhöhtem Epithel, in der Höhe des Müllerschen Trichters etwa, geht aus dem postero-medialen Teile desselben eine Einstülpung des Epithels in die Tiefe, wo sie in Zusammenhang tritt mit einer Anhäufung von soliden, strangförmigen, von der Umgebung begrenzten Zellsträngen (Fig. 19), deren Zellenelemente hier undeutlich konturiert und zu degenerieren scheinen. Weiter caudal setzen sich diese Zellstränge fort in das gutentwickelte, aus meistenteils soliden Strängen bestehende Rete testis, welches parallel dem im cranialen Ende der Geschlechtsdrüse endenden Zylinderepithelstreifen verläuft. Vom cranialen Teile dieses Streifens gehen noch zwei weitere wohl ausgebildete, beinahe schlauchartige Einstülpungen des hohen Epithels in das Unterlagsgewebe, wo sie durch je eine solide Fortsetzung in Kommunikation treten mit den hier gut ausgebildeten Retesträngen (Fig. 20 u. 25, 21).

Alle diese drei Verbindungsbrücken des erhöhten Streifenepithels mit den Retesträngen gehen von einer in seiner cranialen Hälfte wohl ausgebildeten Längsrinne in der Mitte des Streifens aus. Weil dieser Streifen, wie aus den Figg. 19, 20, 21 u. 22 ersichtlich, auf der Kuppe einer Längsfalte des Wolffschen Körpers liegt, so erscheint diese Falte infolgedessen in seiner cranialen Hälfte etwa wie geteilt, in seiner caudalen Hälfte, wo die Rinne fehlt, dagegen einfach. Dieses ganze bis zum oberen Testispole verlaufende Gebilde gleicht also beinahe vollständig einer Fimbria ovarica bei weiblichen Individuen.

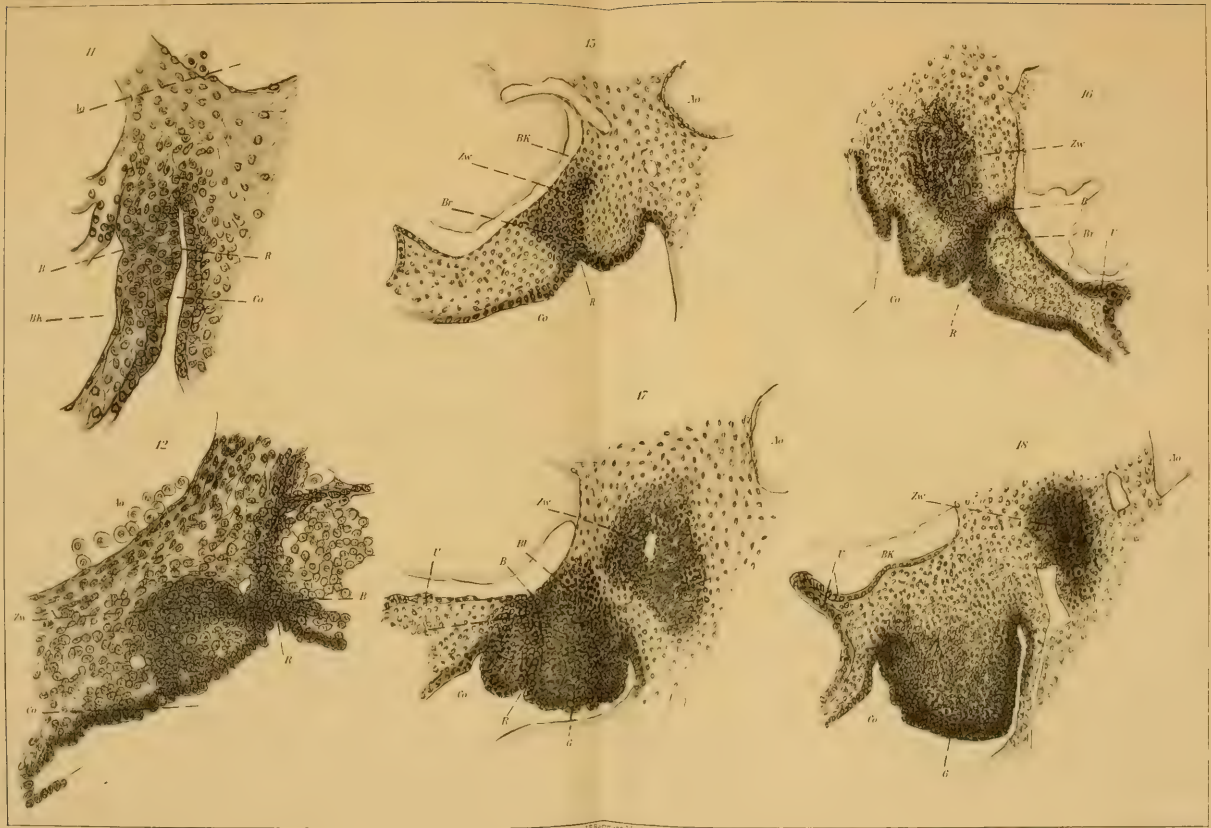

Verlag v. J. F. Bergmann, Wiesbaden
Werner u. Winter, Frankfurt a/M.

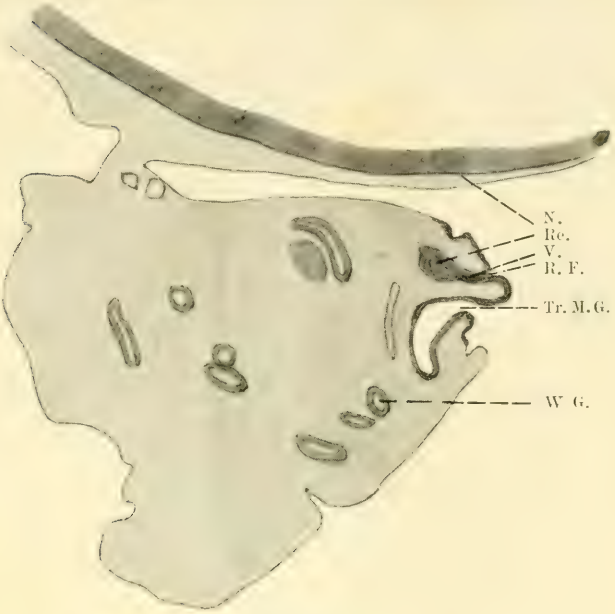

Fig. 19.

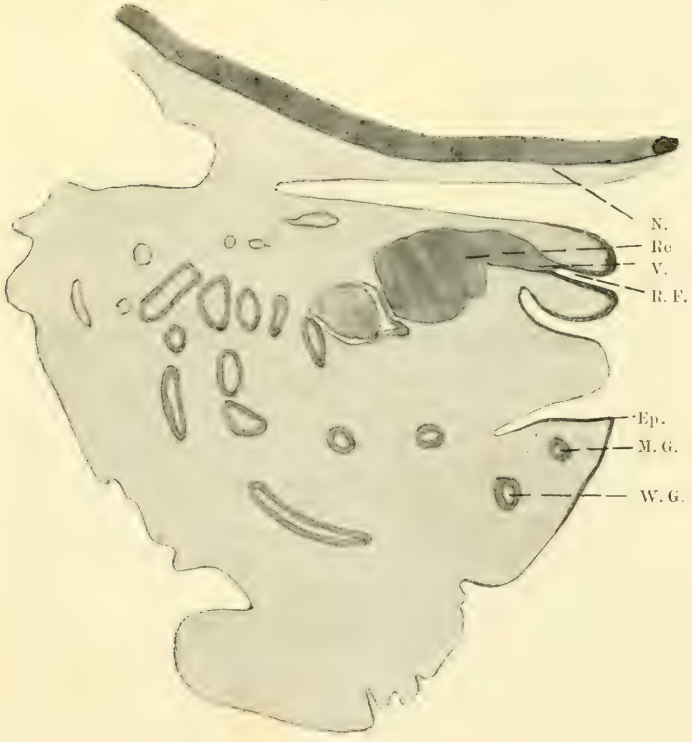

Fig. 20.

Fig. 21.

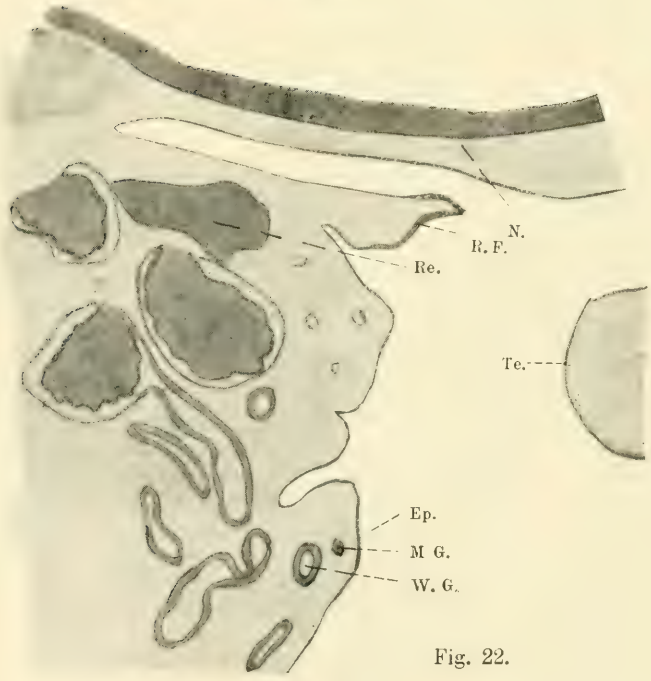

Fig. 22.

Fig. 23.

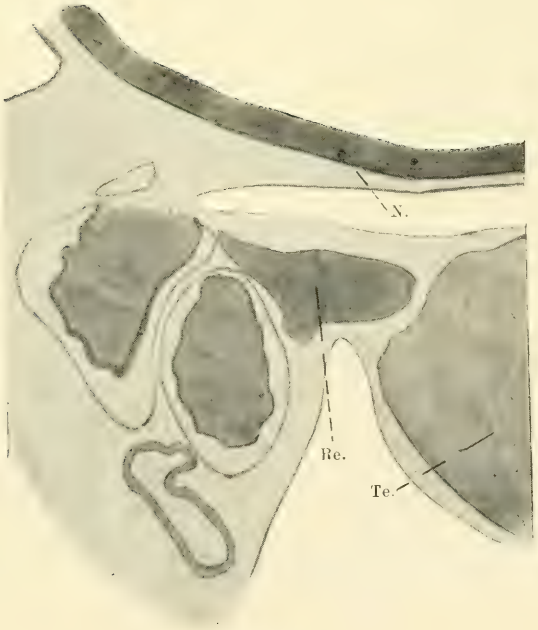

Fig. 24.

Ausser diesen ganz cranial gelegenen Verbindungen mit dem hier erhöhten Cölomepithel geht das Retestrangsystem Verbindungen nur mit den Kapseln der Malpighischen Körperchen ein, und zwar auf der erheblichen Strecke vom cranialen Ende der Urniere bis zum Erscheinen auf den Querschnitten von den Samenkanälchen des Testis, welche auch mit den Retesträngen sich verbinden. (Vgl. Fig. 323 in Bonnets Lehrbuch der Entwickelungsgeschichte, 1907, S. 430.)

Diese auf der rechten Seite verzeichneten Befunde decken sich mit denjenigen auf der linken Seite, nur gehen hier zwei Verbindungsbrücken von einer ähnlichen Rinne zu den Rete-Testissträngen hinüber.

Allgemeine Bemerkungen.

Die zusammengestellten normalen und anormalen Befunde werden nur verständlich auf der Basis einer kritischen Besprechung der phylogenetischen Entwickelung des Urogenitalsystems der Wirbeltiere mit spezieller Berücksichtigung der bei den verschiedenen Vertretern der Säugetiere von verschiedenen Autoren festgestellten einander widersprechenden Befunde. Obwohl in unseren Kenntnissen noch viele Lücken besonders in der ontogenetischen Entwickelung bestehen, so ist es doch schon möglich, sich wenigstens in groben Zügen eine Vorstellung von der Gesamtentwickelung zu verschaffen.

Beim Studium der phylogenetischen Entwickelung des Urogenitalsystems fällt sofort der innige Zusammenhang des Genital- und exkretorischen Systems schon bei den ältesten Wirbeltierformen auf. Es wird ja sogar behauptet, dass die Vornierenkanälchen der Wirbeltiere und die Genitalkanälchen

der Anneliden als homologe Gebilde von gleichen Organen ihrer Vorfahren abzuleiten seien. Auch wird angenommen, dass bei diesen letzteren diese Organe und die Geschlechtsdrüsen in der ganzen Länge des Rumpfes vorhanden waren, dass die verschiedenen Geschlechtsdrüsenabschnitte der segmentierten Cölomhöhle ihre Produkte durch die Genital- resp. Vornierenkanälchen auf die Körperoberfläche befördert haben. Durch die Bildung einer einheitlichen Cölomhöhle an Stelle der früheren segmentierten, wie es die homologen Gonadensäcke der Acölomaten noch demonstrieren sollen, fiel der Grund für die Segmentierung der Geschlechtsdrüse und der Ausführungsgänge (Genitalgänge) weg, und es waren die Voraussetzungen zur Bildung einer einheitlichen Geschlechtsdrüse, sowie zur Vereinigung ihrer verschiedenen Ausführungswege durch eine Längskommissur zum einheitlichen Ausführungsgange gegeben.

Ihrer Herkunft nach sind diese beiden Systeme also wenigstens in der ganzen Länge der Cölomhöhle angelegt gewesen, und man könnte also in schematischer Weise die Urform des Urogenitalapparates der Wirbeltiere etwa im folgenden Bilde zusammenfassen: Eine längs der ganzen Cölomhöhle verlaufende seitliche Reihe von Vornierennephrostomen und in deren Umgebung, besonders medial zwischen ihnen und dem Mesenterialansatze, die zwischen den Cölomepithelien liegenden Genitalzellen in einer ebenfalls längsverlaufenden Reihe (Geschlechtsleiste). In jedem Vornierensegment mehr oder minder deutlich differenziert die Nephrostome, Ergänzungskanälchen, Malpighischen Körperchen, die Hauptkanälchen und der Sammelgang.

Diese Urform wird im Laufe der Entwickelung sowohl der Anlage als der Ausbildung nach in verschiedenen Abschnitten beschränkt, einmal durch die infolge der immer weiter fortschreitenden Spezialisierung der verschiedenen

Organsysteme des Embryo bedingten Organverschiebungen und dann durch die verschieden grossen physiologischen Anforderungen des Organismus speziell an die hier zu erörternden Organsysteme. In der Ontogenese der höheren Entwickelungsstufen sind a priori nur noch mehr oder weniger deutliche Anklänge an die ursprünglichen Formen zu erwarten. Es ist deshalb das oben entworfene Bild der Urform beim Studium der Entwickelung des Urogenitalsystems von besonderer Wichtigkeit, denn gemäss der gegenwärtigen entwickelungsgeschichtlichen Anschauungsweise ist man berechtigt, bei der Weiterentwickelung auf der Basis einer Grundform den verschiedenen Abschnitten derselben das Vermögen zuzuschreiben je nach dem Bedürfnis, in jedem Spezialfalle entsprechend funktionierende Bestandteile des Systems zu erzeugen.

Das enthüllt sich besonders in der Stammesentwickelung des exkretorischen Systems. Es bilden sich ja in der aufsteigenden Wirbeltierreihe die drei einander ablösenden Systeme des Pronephros, Mesonephros und Metanephros, von welchen die zwei ersteren nähere Beziehungen zu dem Genitalsystem aufweisen. Für das Verständnis dieser Beziehungen ist es besonders wichtig, diese drei verschiedenen Systeme als Teile des sich weiter entwickelnden nephroblastischen Gewebsstranges aufzufassen. Dadurch können die verschiedenen integrierenden Bestandteile der aufeinander folgenden Systeme miteinander verglichen werden und also auch speziell die Teile, welche bei höheren Tieren in den Dienst der Urogenitalverbindung eintreten, auf entsprechende phylogenetisch und ontogenetisch frühere Formen bezogen werden.

Über die Urogenitalverbindung.

Bei Wirbeltieren, deren männliche Individuen eine geschlossene Urogenitalverbindung zur Ableitung der Geschlechts-

produkte besitzen, werden die Kanälchen des Mesonephros als Abführwege benutzt. Dabei kommt in der Regel die offene Verbindung der Urnierenkanälchen mit der Cölomhöhle, besonders bei den höheren Tierformen, nicht mehr zur Ausbildung, und es entstehen zwischen den mit Malpighischen Körperchen versehenen Enden der cranialen Mesonephroskanälchen und der Geschlechtsdrüse die sogenannten Vasa efferentia, welche die Urogenitalverbindung vermitteln. — Gerade in der Frage nach der Herkunft dieser Vasa efferentia weichen die Ansichten der verschiedenen Forscher am meisten voneinander ab, und speziell für die Säugetiere herrscht da noch jetzt, wie wir sehen werden, völliges Dunkel.

Bei dem Versuche, meine Präparate zu deuten, werde ich die meine Befunde betreffenden Anschauungen der Autoren berücksichtigen.

Die Verbindungen der Zellkugeln resp. Zellbläschen der zwei ersten Hundeembryonen mit dem Cölomepithel kann man selbstverständlich nur als den lateralen Teil des sogenannten Ursegmentstieles, also als dem Ergänzungskanälchen im ausgebildeten Vornierensegment entsprechende Gebilde deuten. Es entsprechen also diese Gebilde rudimentären primären Nephrostomalkanälchen. Das Vorhandensein dieser Verbindungen in der ganzen Länge des Nephrotoms bei diesen Embryonen beweist weiter, dass diese meine Befunde keine Ausnahme bilden, sondern dass auch in der Säugetierklasse noch von dem lateralsten Teil des Ursegmentstiels herrührendes Zellenmaterial existiert.

Was ist aber dann das Schicksal dieser mesodermalen Elemente? Verschwinden sie spurlos, wie man es allgemein anzunehmen scheint, weil meines Wissens auf deren Existenz die Aufmerksamkeit nicht besonders gerichtet worden ist, oder bleiben sie erhalten und werden dann um- oder weitergebildet? — Vom Studium meiner Präparate habe ich den

sicheren Eindruck bekommen, dass das letztere wenigstens im cranialen Teile der Geschlechtsleiste, dem sogenannten progonalen Teil oder der „portion présexuelle" der französischen Forscher der Fall ist.

Denn anders kann ich die in sämtlichen Serien mehr oder weniger deutlich entwickelten, oft den ganzen Abstand von der Bowmanschen Kapsel bis zu dem Epithel der progonalen Geschlechtsleiste überbrückenden Zellspangen nicht erklären. Es fehlen nämlich in meinen Präparaten alle Anzeichen aktiven Wachstums der Zellstränge von einer der hier in Frage kommenden Epithelflächen durch das mesodermale Gewebe gegen die andere. In den Strängen sind die Zellteilungsfiguren nicht bedeutend häufiger gewesen als in der Umgebung, und die mit dem Alter der Embryonen zunehmende Deutlichkeit der Zellstränge scheint mir auf ein allmähliches Auftauchen derselben aus dem mesodermalen Bildungszellgewebe zu deuten.

Über ähnliche von Anfang an bestehende Vereinigungszüge zwischen den Urnierensegmenten und dem Geschlechtsleistenepithel findet man in der Literatur Angaben nur in vereinzelten Fällen. So fand Semon (39) (1892) bei Ichthyophis die von der Seitenplatte sich lösenden Ursegmentstiele dauernd mit derselben verbunden durch Zellstränge, die sich schliesslich in die Genitalstränge umbildeten; an der Kontaktstelle dieser Zellstränge mit der Seitenplatte sollte später die Genitalfalte sich entwickeln. An der entsprechenden Stelle in der Cölomwand liess Brauer (8) (1902) bei Hypogeophis dagegen die sekundären Nephrostome entstehen.

In der Regel lassen die Autoren jedoch die sogenannten Vasa efferentia durch ein aktives Wachstum der hier in Frage kommenden epithelialen Flächen entstehen. Dies wurde zuerst von Braun (9) (1877, S. 205) für einige Reptilien angegeben, indem er an der Basis der Geschlechtsdrüse eine Serie von aus den Kapseln der Malpighischen Körperchen ausgehenden

soliden Fortsätzen fand. Diese traten später zu einem langgestreckten, vielfach durchbrochenen Zellstrang (Segmentalstränge), welche bei der Natter sich zu einem Längskanal ausbildeten, zusammen, und von diesen aus fand die Einwucherung der Stränge in die Keimdrüse hinein statt. Zu bemerken ist, dass Braun vollständige Serien von besonders den jüngsten Stadien seiner Objekte nicht zur Verfügung hatte.

Nach der Braunschen Publikation wurde die Frage über die Form und Art der Entstehung der Urogenitalverbindung auch bei den Säugetieren eifrig in Angriff genommen.

Nachdem Waldeyer (43) (1870, S. 141) zuerst die den Vasa efferentia der niederen Tiere entsprechenden Schläuche des Rete Halleri im Marklager und Hilusgewebe einiger Säugetiere (des jungen Hundes, der Katze und des Kalbes) gefunden und dieselben als Schläuche des Epoophoron, welche zwecks der Urogenitalverbindung in die Geschlechtsdrüse hineinwachsen, gedeutet hatte, wurden die verschiedenen Bestandteile der Verbindung bei erwachsenen Tieren festgestellt durch die Arbeiten von Balbiani (2) (1879, S. 204), van Beneden (42) (1880, S. 536), Janošik (18) (1885, S. 176), von Mihálkovics (25) (1885, S. 41) u. a.

Aber über die Entstehungsweise des wichtigsten Teiles in der Verbindung, der Retestränge, ist bis zu den letzten Jahren noch keine Übereinstimmung erzielt worden.

Auf Grund topographischer Befunde bei ziemlich alten Embryonen und erwachsenen Tieren sowie augenscheinlich durch die Braunsche Anschauungsweise beeinflusst, schlossen sich Romiti (32) (1874, S. 202), Koelliker (22) (1875, S. 93), Balbiani (2) (1879, S. 204), Balfour (3) (1878, S. 312), Harz (15) (1883, S. 401) u. a. der von Waldeyer ausgesprochenen Ansicht an. — Auch eine andere Entstehungsweise wurde jedoch bald für die Vasa efferentia angegeben, indem z. B. Egli (13) (1876, S. 55—57), Schulin (36) (1881,

S. 463) und Janošik (18) (1885, S. 176) bei jungen Säugetierembryonen die Retestränge ursprünglich im Zusammenhang mit den Samenkanälchen, aber gleichzeitig von den daneben liegenden Urnierenkanälchen getrennt, zu finden glaubten.

Gleichzeitig wurde die Theorie des Ursprungs der Retestränge aus der Urniere nachdrücklich durch die trefflichen Untersuchungen von von Mihálkovics (25) (1885) unterstützt, aber in einer von der Waldeyerschen etwas abgeänderten Form.

Bei 5—6 cm langen Katzen-, Hunde- und Kaninchenembryonen fand er Epithelstränge, welche von den Malpighischen Kapseln des proximalen Endes der Urniere in den Hilus des Hodens hineinwachsen sollten und daselbst in weiterentwickelter Form bei denselben Tieren und auch bei menschlichen Embryonen von 3,0—8,5 cm Länge das Corpus Highmori der beiden Geschlechter bildeten. Die anfängliche Kommunikation der Epithelstränge mit dem Urnierenkanälchen geschah durch Vermittlung der Malpighischen Kapseln, später aber, nach der Verschrumpfung der letzteren, gingen sie beide direkt ineinander über (l. c. S. 472).

Diese Befunde Mihálkovics' stimmten mit den etwa gleichzeitig erzielten Resultaten anderer Forscher für die Amphibien und Sauropsiden gut überein. Dieselbe Entstehungsweise wurde nämlich für die Vasa efferentia von Hoffmann (16) (1886, S. 570) bei den Amphibien, von Schmiegelow (35) (1882, S. 165) und Semon (38) (1887, S. 81) für das Hühnchen behauptet. — So war diese Theorie während einer langen Zeitperiode auch für die Säugetiere allgemein geltend. Nur vereinzelt tauchten neue Ansichten auf, indem z. B. Nagel (27) (1889, S. 320) keine anderen Schläuche resp. Stränge im Hilus ovarii als die Epoophoronschläuche finden konnte und Bühler (10) (1894, S. 336) in den Retesträngen den degenerierenden Wolffschen Gang resp. [in Wichsers

Dissertation (48) (1899, S. 16)] ausserdem andere Bestandteile der Urniere, wie Schlauch-, Glomerulusreste usw. sah.

Eine Umwälzung wurde in der allgemeinen Auffassung besonders durch die Arbeit Coerts (12) (1898) hervorgerufen. Auf Grund systematischer, an Kaninchen- und Katzenembryonen ausgeführten Untersuchungen führte er alle epithelialen Gebilde der Geschlechtsdrüse auf das ursprüngliche Cölomepithel zurück. Durch eigenes Wachstum, ohne Beimischung von der Umgebung, ging aus dem proximo-basalen, mit kleineren, dunkleren Zellen bedeckten Abschnitt der Geschlechtsleiste durch eine Einwucherung der Cölomepithelzellen in das unterliegende Mesenchym und darauffolgende Strangbildung, wie es bei der Markstrangbildung resp. Samenkanälchenbildung aus dem eigentlichen Keimepithel geschieht, das „Reteblastem" hervor (l. c. S. 176). Aus diesem Blastem differenzierten sich das Rete ovarii resp. Rete testis mit den Tubuli recti. Von seiten der Urniere wuchsen keine Schläuche gegen die Geschlechtsdrüse vor, nur an den Bowmanschen Kapseln auf der Seite der Geschlechtsdrüsenanlage fanden sich Ausbuchtungen des Epithels und kleinere Schläuche (l. c. Pl. III, Fig. 19), die jedoch, nach der Ansicht Coerts, keinen Anteil an der Retebildung nahmen (l. c. S. 178).

Den gründlich beschriebenen Ergebnissen der Coertschen Untersuchungen schlossen sich viele Erforscher des Urogenitalsystems an, so ohne sichere Belege auch z. B. von Winiwarter (51) (1901, S. 151) für das Kaninchen. Er wies unter anderem darauf hin, dass die Lage der Zellenmasse, aus der sich das Rete bildet, zwischen dem Wolffschen Körper und den „cordons sexuels", mit welchen dieselbe in einem beinahe ununterscheidbaren Zusammenhang war, eine andere Ableitung kaum gestattete.

Ziemlich gut mit der Coertschen Auffassung stimmte auch diejenige von Allen (1) (1904) überein. Er beobachtete

an einem ziemlich vollständigen Material von Kaninchen- und Schweineembryonen in der ganzen Länge der Geschlechtsleiste von dem cranialsten Urnierenende anfangend regelrechte, von Anfang an von einer Membrana propria umgebene Schläuche, die in das Mesenchymgewebe, an den Malpighischen Körpern vorbei wuchern sollten. Die cranialen, längeren Schläuche, die späteren Retekanälchen, gingen erst später (bei Schweineembryonen von 4,0 cm Länge) eine definitive Verbindung mit den Malpighischen Kapseln resp. deren kleinen Ausbuchtungen gegen die Retesprosse und noch später mit den Samenkanälchen ein. Die im Bereiche der Sexualdrüse liegenden bildeten später die Markstränge.

Zu einem ganz abweichenden Resultat kam beinahe gleichzeitig Sainmont (34) (1905). Bei Katzenembryonen von 24, 26 und 29 Tagen verfolgte er die sukzessive Entwickelung des Rete von soliden Divertikeln des Bowmanschen Kapselepithels (l. c. S. 99). Diese wuchsen in die Länge und drangen in distaler Richtung in das lockere Bindegewebe, welches das Oberflächenepithel der Geschlechtsleiste von den Malpighischen Körperchen scheidet. Durch Anastomosenbildung und Weiterwachsen, sowie eine Verkürzung des sogenannten präsexuellen Teiles der Urniere und Vergrösserung des sexuellen Teiles der Geschlechtsdrüsenanlage wurde im Stadium von 29 Tagen post coitum schon ein umschriebenes abgegrenztes Kanälchensystem unter der Geschlechtsdrüse gebildet. Dabei hebt Sainmont besonders hervor: (l. c. S. 99): „nous n'avons jamais reconnu de continuité entre eux et l'épithélium de revêtement du corps de Wolff, bien que souvent ces deux formations arrivent au contact". Oft hat er eine Andeutung von Lumen gesehen an der Ansatzstelle der Stränge an das Kapselepithel. — Die Degeneration der Malpighischen Körperchen geschah ähnlich, wie es schon früher von Schmiegelow (35) (1882) und von Mihálkovics (25) (1885) nachgewiesen worden war.

Diese letztere mit grosser Bestimmtheit ausgesprochene und mit den Mihálkovicsschen (daraus der Name „l'organe de Mihálkovics" für die Reteanlage) Befunden übereinstimmende Ansicht fand in der deutschen zusammenfassenden Literatur keine Anerkennung. Dagegen wurden von Waldeyer (44) (1901—1903, S. 362) und Bühler (11) (1906, S. 719) ihre auf Grund eigener Arbeiten früher gefassten Ansichten in den Artikeln „Die Geschlechtszellen" resp. „Geschlechtsdrüsen der Säugetiere" des grossen Hertwigschen Handbuches zugunsten der Coertschen Auffassung aufgegeben[1]).

Sainmont und von Winiwarter (52) (1909), von denen der letztere seinen früheren Standpunkt aufgegeben hat, haben sich aber in einer gemeinsamen Arbeit wieder gegen die Coertschen Befunde ausgesprochen und auf Grund der Sainmontschen Befunde von neuem entschieden die mesonephrische Herkunft des „Mihálkovicsschen Organes" behauptet.

Scrobansky (37) (1903, S. 630—631), der bei Schweineembryonen seine Aufmerksamkeit beinahe ausschliesslich der Geschlechtsdrüsenanlage zugewendet hat, erwähnt jedoch ausdrücklich, dass ein „Hineindringen irgendwelcher parenchymatöser Gebilde in den Eierstock von seiten des Wolffschen Körpers" von ihm nicht beobachtet wurde.

Nach einer Fülle von Arbeiten auf diesem Gebiete stehen wir also in der Frage über die Entstehung der Vasa efferentia oder des Rete der Säugetiere immer noch vor einem ungelösten Problem. Freilich sind die beiden älteren Ansichten, dass die

[1]) Wenn Bühler in seinem Artikel (l. c. S. 736) zur Stütze dieser Ansicht die Arbeiten Mac Callums (23) (1902) und Whiteheads (47) (1904) anführt, so wird der Leser irregeführt, denn diese Forscher geben nicht eigene Beobachtungen über Retebildung, geschweige denn im indifferenten Stadium, sondern sie haben die sekundäre Vereinigung der Reteschläuche mit den Bowmanschen Kapseln nur im Anschluss an frühere Forscher, Whitehead speziell nach Allens Beobachtungen, angenommen.

Stränge durch Weiterwachsen der Urnierenkanälchen (Waldeyer) oder der Samenkanälchen (Egli) entstehen, durch die neueren Untersuchungen ausgeschlossen worden. Es stehen aber noch die Befunde Coerts und Allens im schroffen Gegensatze zu den von Sainmont und von Winiwarter neuerdings verfochtenen Ansichten.

Wie sind diese verschiedenen Befunde erklärbar? Es sind freilich die eben besprochenen Untersuchungen grösstenteils mit verschiedenem Säugetiermaterial ausgeführt worden, indem die letzteren nur Katzenembryonen, die ersteren dagegen Kaninchen- und Schweineembryonen verwendeten. Es ist aber nicht wahrscheinlich, dass Repräsentanten so nahe verwandter Tiere ihre Urogenitalverbindungen auf so ganz verschiedenen Wegen bilden sollten. Das phylogenetische Alter des Geschlechtsleistenepithels und des Bowmanschen Kapselepithels ist ein verschiedenes und der Unterschied in genetischer Hinsicht wäre auch ein prinzipieller.

Jedoch lassen sowohl Sainmont als Allen die Retesprosse vom Ursprungsepithel aus scharf von dem umgebenden Gewebe abgesetzt entstehen. Der letztere Autor behauptet sogar die sofortige Entstehung einer deutlichen Membrana propria um seine Cölomepitheleinstülpungen. Dagegen ist das an dem „proximo-basalen" Ende der Geschlechtsdrüsenanlage entstehende „Reteblastem" Coerts anfangs mehr eine undeutlich begrenzte Zellenmasse, von deren Ausdehnung und eventuellen diskontinuierlichen Entstehung keine genaueren Angaben vorliegen. In diesem differenzieren sich erst später die einzelnen Stränge aus.

Soweit mir aus dem Studium der Arbeiten der erwähnten Autoren ihre Auffassungen klar geworden sind, reicht der Mutterboden des Rete bei Coert bedeutend weniger weit in cranialer Richtung als bei den ersterwähnten. Diese lassen nämlich ihre Stränge von der Höhe des ersten Urnieren-

kanälchens in cranio-caudaler Reihe bis zum cranialen Ende der Geschlechtsdrüsenanlage (Allen), resp. bis zum mittleren Abschnitt dieser letzteren (Sainmont) reichen und durch eine im Laufe der Entwickelung vor sich gehende Proliferation der Zellenstrangbestandteile eine mehr kompakte Organanlage entstehen, die mit dem Wachstum der Geschlechtsdrüse und Atrophieren des Wolffschen Körpers in die Höhe der ersteren verschoben wird und daselbst sekundär mit den Samenkanälchen (Sainmont), resp. diesen und den Bowmanschen Kapseln der Urniere (Allen) in Verbindung tritt.

Es spielen sich also die ersten Retebildungsvorgänge nach diesen Angaben in derselben Region ab, wo etwa gleichzeitig die ersten Zellkomplexe des Zwischennierensystems hervortreten, und es fragt sich, wie haben die verschiedenen Autoren die verschiedenen Organanlagen voneinander abzugrenzen gewusst? Um Auskunft zu bekommen, habe ich die Angaben Allens verglichen mit denjenigen eines neueren Zwischennierenforschers, Soulié, dessen Untersuchungen die meisten jetzt für die Säugetiere geltenden Tatsachen geliefert haben.

Bei Schweineembryonen von 13,0—13,5 mm Länge findet Soulié (41) (1903, S. 401) zuerst die Zwischennierenanlage im Bereiche des oberen Drittels des Wolffschen Körpers „tout près de l'angle mésentérique", in Form von „quelques dépressions dont le fond, au contact des veines wolffiennes, paraît le siège de proliférations cellulaires actives. Par places on trouve quelques amas épithéliaux, détachés de l'épithélium du coelome, et qui placent en avant des branches artérielles allant aux glomérules wolffiens ou en avant des veines rénales efférentes antérieures."

An derselben Stelle lässt Allen (1) (1904, S. 95) bei 10,0 und 12,5 mm langen Schweineembryonen und auch später die Peritonealzellen in das unterliegende Gewebe proliferieren als echte „peritoneal invaginations", welche oft in Kontakt mit

den Bowman schen Kapseln geraten und zu den Retekanälchen sich entwickeln. Bei diesen Stadien erwähnt Allen kein Wort über die Zwischennierenanlage, ebensowenig als Soulié sich über die Reteanlage äussert. Desgleichen erwähnt Sainmont in seiner Arbeit auch nicht, dass in der nächsten Nähe seiner Retesprossen sich das Zwischennierensystem entwickelt!

Nach dieser Vergleichung muss man sich wieder fragen, haben die drei erwähnten Forscher die Anlagen des von ihnen nicht behandelten Systems überhaupt gesehen, oder haben sie alle ein etwa zusammenhängendes „Blastem" für die von ihnen behandelte Organanlage in Anspruch genommen? Ich lasse diese Frage einstweilen ruhen und versuche meine eigenen Präparate zu erklären, nachdem ich genügende Vergleichspunkte aus den zitierten Arbeiten bekommen habe.

Wie ich früher schon erwähnte, habe ich ebensowenig als Coert scharf abgegrenzte Zellsprossen in der zu besprechenden Region gesehen, obwohl ich gleich alte Stadien wie die eben genannten Autoren untersucht habe. Die mehr oder weniger scharf von dem umgebenden mesodermalen Zellgewebe unterscheidbaren Zellenstränge traten bei Schafembryonen am undeutlichsten, beim Hunde deutlich und beim Schweine stellenweise ziemlich scharf hervor. Ich kann auch beim Vergleiche meiner Präparate der 11,0—12,0 mm langen Schweineembryonen mit gleich alten Exemplaren Allens nicht daran zweifeln, dass Allen die von mir in Figg. 13 u. 14 abgebildeten „Brücken" als Retesprossen aufgefasst hat. Daraufhin deutet auch seine Fig. 6 Tafel II. Ob er aber die in diesem Stadium mehr oder weniger deutlich mit den Brücken zusammenhängenden und die miteinander noch nicht vollständig zusammengeschmolzenen Zwischennierenzellklumpen als tiefere Teile seiner Retesprossen aufgefasst hat, entzieht sich der Beurteilung, weil genauere Angaben über die Form der Stränge fehlen und das Vorhandensein von Zwischennierengewebe nicht erwähnt wird.

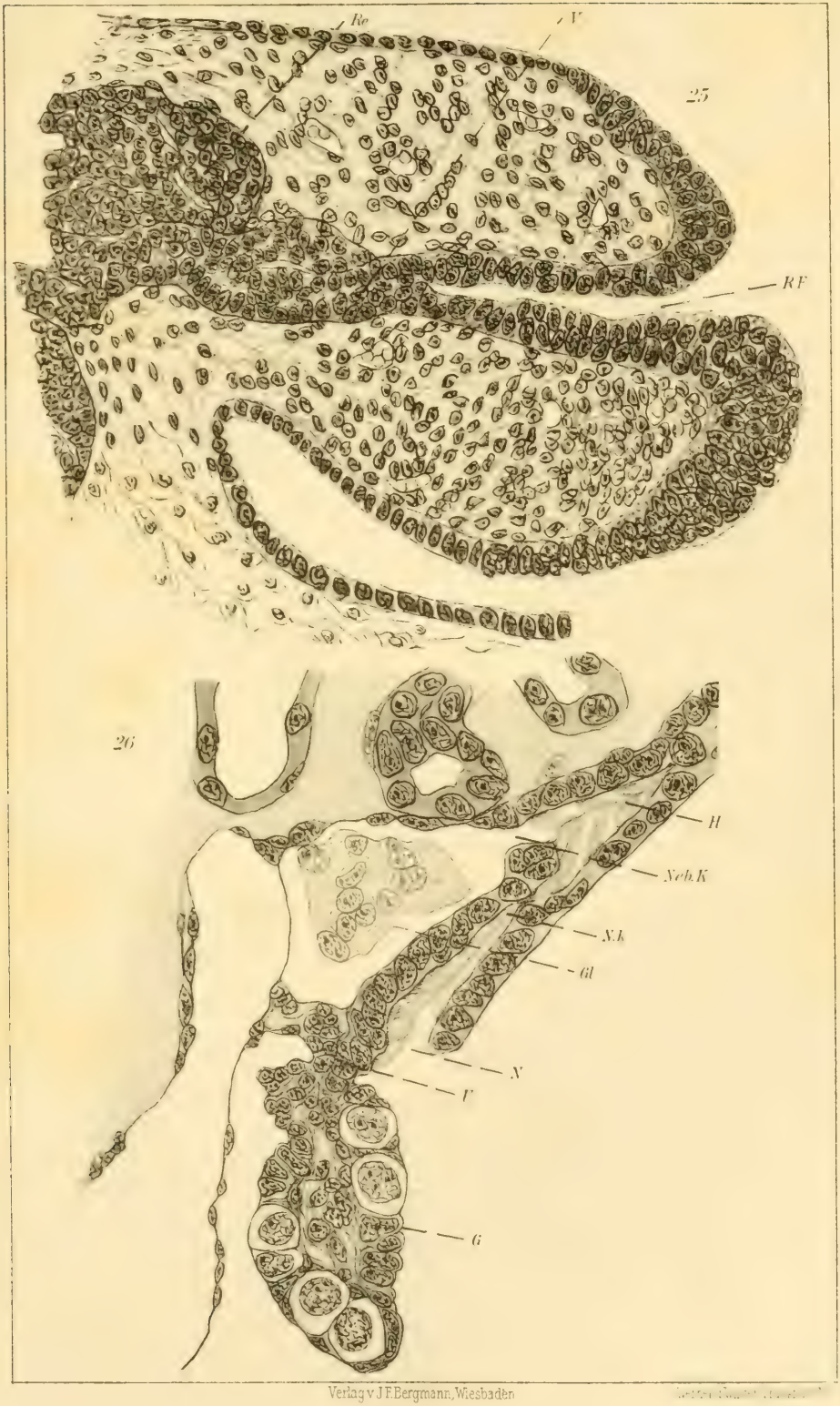

Verlag v. J.F. Bergmann, Wiesbaden

Ich habe schon früher (S. 661) erwähnt, dass ich in dem Zellenmateriale der Brücken Formbestandteile sehe, die wenigstens teilweise sich aus dem mesodermalen Bildungszellgewebe herausdifferenzieren und einem Nephrostomalkanälchen resp. Ergänzungskanälchen homolog anzusehen sind. Dafür spricht meines Erachtens vor allem die Topographie derselben. Dass sie in Verbindung mit den Zwischennierenknospen gefunden werden, beruht wohl einmal auf der dichten Aneinanderlagerung der beiden Anlagen, wenn dieselben verschiedener Herkunft sind; zweitens ist wohl ein genetischer Zusammenhang (wie das von einigen älteren Autoren, Weldon (45) (1885), Hoffmann (17) (1889, S. 283) u. a. angenommen worden ist) zwischen beiden nicht ohne weiteres zu verneinen, wenn man die von allen Autoren angegebene diskontinuierliche Anlage der Zwischennierenknospen und den bei meinen Fällen beinahe regelmässig bestehenden Zusammenhang derselben mit den entsprechenden Brücken berücksichtigt. Allerdings sind die mehr distalen Bestandteile der Zwischennierenanlage im Bereiche der Geschlechtsdrüse selbständig, das muss aber dann jedenfalls als eine sekundäre Emanzipation der Anlagen von dem Mutterboden, wie das so häufig in der Stammesentwickelung geschieht, gedeutet werden.

Um wieder auf die Retefrage zu kommen, so habe ich also die Retesprosse Allens mit meinen Brücken nebeneinander gestellt. Durch ein lückenloses Material hat Allen diese Zellenelemente bis zum ausgebildeten Organ verfolgt. Doch scheint er das Übergangsgebiet des progonalen Teiles der Geschlechtsleiste in die Geschlechtsdrüsenanlage, welches Gebiet wohl dem „proximo-basalen" Abschnitte Coerts entspricht, nicht genügend gewürdigt zu haben. Hier habe ich nämlich die Brückenbestandteile besonders reichlich entwickelt gefunden und schreibe dieser Region den Hauptanteil in der Bildung der Masse des Rete zu (vgl. Fig. 17).

Dass aber auch in dem Bereiche des proximalen Teiles des progonalen Abschnittes der Geschlechtsleiste echte Retestränge gebildet werden, beweisen einmal die Befunde Allens, der bei jüngeren Embryonen in der Regel und noch bei 4 cm langen Embryonen in $^1/_4$ der Länge des Rete dessen Stränge in Verbindung mit dem Peritonealepithel fand, und zweitens meine Befunde beim 6,2 cm langen Schweineembryo, wo dasselbe im cranialen Ende der Rinne der „Fimbria" der Fall war (vgl. Figg. 19, 20, 21 u. 25).

Das beinahe regelmässige spätere Verschwinden dieser Verbindungen, und die am cranialen Ende des Rete vor sich gehende Degeneration (vgl. S. 654) lassen darauf schliessen, dass die mehr caudalen Abschnitte für die Urogenitalverbindung von grösserer Bedeutung sind. Damit lässt sich auch gut vereinbaren, dass Coert nur diese Teile für sein „Reteblastem" verwertet zu haben scheint. Auch das besonders reichliche Zellmaterial vor dem proximalen Ende der Geschlechtsdrüsenanlage in meinen Serien unterstützt diese Deutung. Die Fig. 17 scheint mir etwa dasselbe Stadium der Retebildung in entsprechender Höhe der Geschlechtsleiste darzustellen, wie die Fig. 9 Tafel I Coerts von einem 14tägigen Kaninchenembryo. Der exakte Vergleich wird jedoch schwierig, weil von Coert die genaue Lage der abgebildeten Schnitte im Verhältnis zu den Glomeruli der Urniere nicht angegeben worden ist.

Ich muss nach dem Obigen also annehmen, dass die von Allen, Coert und mir beobachteten Blasteme einander wenigstens der Hauptsache nach entsprechen. Dass aber dieses Blastem, welches z. B. in Fig. 17 bedeutend tiefer in das mesodermale Gewebe sich hinein erstreckt, als die subepitheliale Zellenmasse im Bereiche der Geschlechtsdrüsenanlage (Fig. 18), sich von peritonealen Invaginationen (Allen) oder durch alleinige Proliferation der Cölomepithelien (Coert) entwickelt

habe, kann ich auf Grund meiner Präparate nicht zugeben. In den frühesten Stadien (Schafembryonen von etwa 20—22 Tagen) sind die Brückenbestandteile eben von den umgebenden Mesodermzellen zu unterscheiden gewesen und allmählich erst deutlicher hervorgetreten in ihrer ganzen Länge, nicht aber von irgend einer der hier in Frage kommenden Epithelflächen ausgehend.

Auch beim Studium der Coertschen Beobachtungen, welche übrigens besonders sorgfältig gemacht zu sein scheinen, wird man nicht davon überzeugt, dass das Reteblastem ein direktes Wucherungsprodukt der Cölomepithelien ist. Coert, der vom ganzen Cölomepithel auch Mesenchymzellen hervorgehen lässt, hebt besonders beim Bericht über sein jüngstes Stadium, das 12tägige Kaninchen, hervor (l. c. S. 80): „Overigens blijkt reeds voldoende uit Fig. 6 Pl. I, dat het door de woekering van het coeloomepithelium geleverde weefsel nog niet scherp te scheiden is van het omringende mesenchym; slechts door den grooteren cellenrijkdom, deels ook door de ietwat donkerder tint der celkernen doet dit weefsel zich als iets afzonderlijks tegenover de omgeving voor.“ Obwohl das Blastem schon in diesem jüngsten Stadium den Abstand zu den Bowmanschen Kapseln, mit welchen es in intimem Kontakt steht, überbrückt hat, so hat er jedoch „den Eindruck bekommen“, dass die Bestandteile desselben von dem Cölomepithel abstammen, denn, wie er sich auf S. 93 äussert: „Deelt men onze opvatting niet, dan kan als moederbodem van het rete inderdaad alleen het kapselepithelium van de Malpighische lichaampjes der oernier in aanmerkung komen.“ Wucherungen dieses letzteren hat er besonders an solchen Stellen beobachtet, wo das Reteblastem nicht mit den Kapselepithelien in Kontakt war. Von diesen Stellen macht er die folgende Bemerkung (l. c. S. 95): „men kan zich voorstellen, dat op dergelijke punten het kapselepithelium wel woekert, maar dat alleen door de vroege

versmelting van het epithelium met het rete-blasteem dit proces voor ons niet duidelijk zichtbaar wordt."

Es ist also auch Coert unmöglich gewesen, in den frühesten Stadien der Retebildung die Bestandteile und Wucherungsprodukte des Cölomepithels, des Kapselepithels und der Blastembestandteile voneinander und von dem umgebenden Mesodermgewebe zu trennen. — Auf Grund alles im obigen Gesagten muss ich also annehmen, dass wenigstens der grösste Teil dieser zelligen Elemente durch Herausdifferenzierung in loco aus dem primären Mesenchym entsteht. Die Verbindungen sowohl mit dem Geschlechtsleistenepithel wie dem Bowmanschen Epithel wären dann zwar von genetischer Bedeutung, sollten aber in der Entstehungsgeschichte des Säugetierrete keine grössere Rolle spielen als Basis für eine strangförmige oder mehr diffuse Proliferation.

Wenn diese meine Auffassungsweise richtig ist, so würden die einander widersprechenden Befunde ihrer Erklärung näher rücken. Wenn nämlich der Zusammenhang des mesodermalen Reteblastems mit den beiden Epithelflächen, wie Coert und ich denselben bei den von uns untersuchten Tieren in beiden Richtungen schon in den frühesten Stadien bestehen sahen, nur von mehr phylogenetischer Bedeutung ist, und die genannten Epithelien nicht als Proliferationscentren betätigt sind, so lässt sich sehr leicht annehmen, dass die jedenfalls ungefähr im Bereiche der Mitte der Glomerulusabschnitte diskontinuierlich entstehenden Retestranganlagen bei verschiedenen Säugetierarten in der genannten Hinsicht sich verschieden verhalten.

Dafür scheinen mir einige Angaben über die Beschaffenheit der Oberfläche im Bereiche des progonalen Teiles der Geschlechtsleiste zu sprechen. Nach Poll (28) (1905, S. 527) sind die Epitheleinstülpungen in dem der von mir in der Kasuistik erwähnten Längsrinne entsprechenden Teile der Ge-

schlechtsleiste bei verschiedenen Säugetieren sehr ungleich gestaltet. So messen sie bei 10 mm langen Schweineembryonen bis $1^2/_5$ mm Tiefe, während sie bei Kaninchenembryonen nur 250 μ tief sind und bei der Katze gänzlich vermisst werden.

Mit diesem ungleichartigen Verhalten des Geschlechtsleistenepithels im Bereiche der Reteanlage scheint auch der primäre Zusammenhang des ersteren mit dem letzteren beim Schweine am deutlichsten zu sein (Allens Ableitung des Rete von „peritoneal Invaginations"), beim Kaninchen weniger augenfällig hervorzutreten (Coerts Ableitung von einer mehr diffusen Wucherung der Cölomepithelien) und bei der Katze beinahe vollständig zu fehlen (die Ableitung von Sainmont, der nur eine Aneinanderlagerung der beiden Gebilde konstatieren konnte).

Andererseits haben die Forscher den Einbuchtungen des Bowmanschen Kapselepithels eine verschiedene Bedeutung zugeschrieben, je nach den eben besprochenen ungleichen Cölomepithelverhältnissen. So erwähnt Allen sie nur beiläufig, Coert hat ziemlich gut entwickelte beschrieben und abgebildet, meint aber, man könne die Ausdehnung ihrer Wucherung nicht feststellen und glaubt, dass sie keinen Teil an der Retebildung nehmen, sondern nur „rudimenten van organen voorstellen, die in een phylogenetisch jonger ontwikkelingsstadium der zoogdieren werkzaam mogen geweest zijn bij den opbouw van het systeem van afvoerbuizen der geslachtsklier" (l. c. S. 94). Schliesslich hat Sainmont offenbar denselben Gebilden, welche vielleicht bei der Katze deutlicher hervortreten, die Bedeutung von proliferierenden Retesträngen gegeben.

Dass die erwähnten anatomischen Verschiedenheiten der progonalen Geschlechtsleistengegend, die Nähe der Zwischennierenanlage und die undeutliche Abgrenzung der in Bildung begriffenen

Blastembestandteile die einander widersprechenden Resultate der verschiedenen Forscher veranlasst haben, halte ich für sehr wahrscheinlich. — Auf den letzterwähnten Faktor hat schon Semon (38) (1887, S. 81) die Aufmerksamkeit gerichtet. Der Grund für das undeutliche Hervortreten der Retezapfen, welche von den Bowmanschen Kapseln oder den Urnierenkanälchen abgehen sollten, liege zum Teil in der starken Wucherung des umgebenden Bindegewebes, zum Teil in der Unregelmässigkeit ihres Wachstums.

Nach allem muss ich als sehr wahrscheinlich annehmen, dass einige der Autoren, wenigstens im cranialen Ende der Anlagen, die Zwischennierenanlage mit dem Reteblastem zusammengeworfen haben. Das scheint schon bei von Mihálkovics (25) (1885, S. 391) der Fall zu sein, wenn man seine Angaben und Figuren über den Zwischennierenmutterboden z. B. mit denjenigen Coerts über das Reteblastem vergleicht. Es liegt ja auch diese Möglichkeit sehr nahe durch den innigen Zusammenhang der Anlagen in deren cranialem Teile, wie es meine Präparate zeigen. Dieser Zusammenhang kommt auch später zum Ausdruck und erklärt die ausserordentlich häufig im fertiggebildeten Genitale vorkommenden sogenannten akzessorischen Nebennieren oder richtiger, weil denselben die Marksubstanz fehlt, die Beizwischennieren. Nach Wiesel (49) (1899, S. 261) sollen bei menschlichen männlichen Neugeborenen solche sogar in $76^1/_2\%$ der Fälle vorkommen, und zwar hauptsächlich in dem Bindegewebe, das das Anfangsstück des Vas deferens umgibt.

So bin ich zu einer Auffassung der Reteanlage gekommen, die sich auch wesentlich von derjenigen Coerts und Allens unterscheidet. Das Coertsche Rete ist eine Neubildung, welcher seinen Ausführungen gemäss eine entwickelungsgeschichtliche Grundlage fehlt, denn warum sollte ganz diffus

nur ein mehr proximaler Teil des Geschlechtsleistenepithels dem mehr distalen das Material für die Ableitungswege bilden. Das gleiche ist der Fall mit Allen, der die im cranialen Drittel der Geschlechtsleiste beim Schweine befindlichen Epitheleinsenkungen nicht nur mit den in der Geschlechtsdrüsenregion sich bildenden Markstrangeinstülpungen, sondern auch, wegen der Nähe und Gleichartigkeit, mit der Epitheleinstülpung des Müllerschen Trichters homologisiert und dies alles ohne entwickelungsgeschichtliche Erklärungsgründe zugunsten seiner Auffassung vorführt.

Es scheint mir, als hätten die Autoren überhaupt eine zu grosse Neigung gehabt, alle Entwickelungsvorgänge nur auf epitheliale Elemente zu beziehen. Wir haben es ja anfänglich mit dem primären Mesenchym, also einem Gewebe zu tun, von welchem ganz verschiedenartige Organsysteme aus verschiedenen Blastemen entstehen. Einige von diesen wandeln sich im Laufe der Entwickelung zu Epithelien um, ohne in der Ontogenie aus vorausbestehenden Epithelflächen ausgewachsen zu sein (z. B. Urnieren- und Nierenkanälchenepithel aus dem nicht epithelialen nephrogenen Gewebestrang). Ebensogut wie dem in der aufsteigenden Wirbeltierreihe kontinuierlich bestehenden Bedürfnisse der Exkretionsorgane entsprechend, die Urnierenkanälchen mit den Glomeruli sehr früh aus dem primären Mesenchym entstehen, ebensogut können die, dem phylogenetisch späteren Bedürfnisse der Urogenitalverbindung dienenden Vasa efferentia später im primären Mesenchym entstehen, unabhängig von den benachbarten Epithelflächen, wie z. B. auch gewisse Muskelblasteme aus dem Kopfmesenchym usw.

Ich verlege also den Mutterboden des Rete ins primäre Mesenchym zwischen dem progonalen (vielleicht auch dem cranialen gonalen) Teil der Geschlechtsleiste und den Bowmanschen Kapseln der Urniere, wobei dieser primär in Verbindung

sein kann mit den beiden genannten Epithelflächen, welche beide an der Ansatzstelle der Anlage an denselben vielleicht auch dem Mutterboden angehören. Die endgültige Verbindung mit dem Bowmanschen Kapselepithel und den Samenkanälchen resp. Marksträngen der Geschlechtsdrüsen ist dann selbstverständlich eine sekundäre, so wie es von Allen beim Schweine und Coert für Kaninchen beobachtet wurde.

Ich habe früher die Brücken und damit die Retesprossenanlagen mit Nephrostomalkanälchen, oder besser Ergänzungskanälchen homologisiert. Dies wird durch die Befunde bei den niederen Wirbeltieren gestützt. So werden bei den Selachiern, welche bekanntlich viele Organe in sehr einfacher, fast schematischer Entwickelung zeigen, die Nephrostome der cranialen primären Nephrostomalkanälchen nach den Semperschen (40) (1875) Untersuchungen zurückgebildet, und es bilden sich die Nephrostomalkanälchen selbst zu den Vasa efferentia durch Entstehung einer Kommunikation mit den Hodenampullen.

Bei den Amphibien sah Hoffmann (16) (1886) die Vasa efferentia von den Urnierenkanälchen resp. von deren Mutterboden den Ursegmentstielen aus in sehr früher Zeit sich entwickeln. Bouin (7) (1900, S. 297—298) dagegen, der neuerdings alle möglichen Stadien an einwandfrei behandeltem Materiale zu beobachten in der Lage war, lässt diese Stränge aus Mesenchymgewebe der indifferenten Keimdrüse unabhängig von den Urnierenkanälchen entstehen und später sich beiderseits mit den hier in Frage kommenden Epithelflächen verbinden. Durch Vergleichung der Angaben und Abbildungen Bouins mit einer Serie von Rana (bei welchen die Extremitätenknospen als niedrig konische Hügel hervortreten), die ich im Bonner anatomischen Institut durchzusehen in der Lage war, bekam ich den Eindruck, als wären die Zellenelemente, von welchen er die Efferentia ableitet, nicht schlechterdings mesenchymatischer, sondern, genauer ausgedrückt, primärmesenchyma-

tischer Natur, weil ich, wie aus der Fig. 26 ersichtlich, die fraglichen Zellen ohne jede Grenze in die mediale epitheliale Wand der sekundären Nephrostomalkanälchen übergehen sah, welche bekanntlich im Bereiche der Urogenitalverbindung bei den männlichen Individuen später verschwinden. Es wären also die Vasa efferentia, ebenso wie (früher) die sekundären Nephrostomalkanälchen, von dem primären Mesenchym herzuleiten[1]).

Es seien noch von den Reptilien die Untersuchungen von Möllers (26) (1899) kurz erwähnt. Durch Rekonstruktion der sehr einfach angeordneten Vasa efferentia bei einigen Schildkrötenembryonen konnte er deutlich feststellen, dass diese anfangs nur hier und da mit dem Peritonealepithel zusammenhängenden Stränge sekundär in Verbindung traten einerseits mit den Samenkanälchen, andererseits mit den Kapseln der Malpighischen Körperchen (l. c. S. 591). Demnach leitete er diese Vasa efferentia, welche in späteren Stadien durch Anastomosenbildung eine Art von Rete bildeten, vom Cölomepithel ab. — Wenn man hier ebenso, wie ich es bei den Säugetieren getan, diesen Verbindungen mit dem Cölomhöhlenepithel nur eine phylogenetische, nicht eine ontogenetische Bedeutung beimisst, dann stimmen auch die Befunde von Möllers mit den meinigen überein.

Dann kann man in den von mir hier zitierten Beobachtungen Sempers, Bouins und von Möllers bei den verschiedenen Wirbeltierklassen einen bis zu den Säugetieren hinaufgehenden sich verkürzenden ontogenetischen Entwickelungsmodus der Vasa efferentia sehen. Verkürzt, weil bei den höheren Tieren die Ursprungsform, das Nephrostomalkanälchen, in der Ontogenie nicht mehr zur Ausbildung kommt.

1) Den entwickelten Vasa efferentia im Amphibieneierstocke entsprechende Hohlräume hat Waldeyer (44) (1901—1903, S. 361) ohne entwickelungsgeschichtliche Begründung als Lymphräume aufgefasst.

Die von mir hier angeführte Auffassungsweise lässt die ontogenetischen Entwickelungsformen der Säugetiere ohne weiteres auf die ursprünglichen Verhältnisse zwischen dem Keimepithel und dem Vornierensystem bei den Wirbeltier-Vorfahren, wie es auf S. 659 entworfen wurde, beziehen. Während das eigentliche Keimepithel bei den Säugetieren sich auf das mittlere Drittel der Geschlechtsleiste beschränkt hat, wird das Retestrangsystem noch im cranialen Drittel angelegt. Wie weit in das Gebiet des mittleren Drittels die Anlage reicht, müssen noch weitere Untersuchungen lehren. Durch verschiedene, im Laufe der Gesamtentwickelung entstandene Einrichtungen (Anastomosen, Längskanäle, netzartige Verbindungen zwischen den Anlagen der Vasa efferentia) wird eine so grosse Selbständigkeit der Reteanlage erzielt, dass einander ursprünglich nicht genau entsprechende Segmente des Genital- und des exkretorischen Systems schliesslich miteinander verbunden werden.

Aus dem Obigen ergibt sich auch, wie ausserordentlich schwierig die Entscheidung in den hier behandelten Fragen gewesen ist. Ausser den schon früher angedeuteten Schwierigkeiten möchte ich noch besonders darauf hinweisen, dass verschiedene Autoren von „Mesenchym" und „Bindegewebe" bei Embryonen gesprochen haben, ohne das „primäre Mesenchym", d. h. das lockere, aus vielgestaltigen Zellen bestehende, teilweise noch ungesonderte Mesoblast von dem „sekundären Mesenchym", d. h. dem nach Aussonderung der aus primärem Mesenchym entstandenen Gewebe (z. B. Cölomepithel, gewisse Muskelblasteme usw.) noch übrigen Bindegewebskeim strikte zu unterscheiden. — Jedenfalls wird es die Aufgabe der Zukunft sein, die hier behandelten Fragen endgültig zu entscheiden. Dazu sind histologisch einwandfrei behandelte ontogenetische Serien nötig, wobei besonders die Zellvermehrungs- und Gewebswachstumsverhältnisse der hier behandelten Regionen zum Gegenstand eines eingehenden Studiums gewählt werden müssen.

Über die Müllerschen Genitalgänge.

Die Stammesentwickelung der Vasa efferentia zeigt deren immer grössere Selbständigkeit und Kompliziertheit in der aufsteigenden Wirbeltierreihe. Der erste Fortschritt in dem die Urogenitalverbindung vermittelnden Organsystem wird durch die Längskommissuren zwischen den einzelnen Vasa efferentia bedingt. Diese bilden schon bei den Selachiern, deren Nephrostomalkanälchen zu den Vasa efferentia werden, einen Längskanal, wodurch die einzelnen Teile der Vasa efferentia entweder auf der Seite der Geschlechtsdrüse oder der Geschlechtsniere eine grössere Selbständigkeit gewinnen. Dieser Längskanal, von Felix als Nierenrandkanal bezeichnet, lässt sich in verschiedener Ausbildung bis zu den Amphibien und Reptilien hinauf verfolgen.

Felix (14) (1906, S. 826) hat in der Urogenitalverbindung der Wirbeltiere drei Abschnitte unterschieden: den Urnierenabschnitt, welcher von den Malpighischen Kapseln der Urniere ausgeht, den Genitalabschnitt, der aus dem Keimepithel entsteht, und den die beiden erwähnten Abschnitte vereinigenden Nierenrandkanal, welcher aus einer Abkammerung des dorsalen Leibeshöhlenabschnittes zwischen der Genitalfalte und dem Mesenterium hervorgehen soll.

Durch Vergleiche der Befunde verschiedener Autoren für die verschiedenen Klassen der Wirbeltiere lässt Felix die Urogenitalverbindung der Selachier und Amphibien durch beide erstgenannten Abschnitte, die der Reptilien und Vögel durch den Urnierenabschnitt, diejenige der Säuger durch den Genitalabschnitt geschehen (l. c. S. 827). Als Zeichen der Selbständigkeit des Nierenrandkanales stellt er bei Ganoiden, Dipnoern und Teleostiern eine ganze phylogenetische Reihe auf, wobei derselbe zuerst nur die verschiedenen Vasa efferentia verbindet, in der Folge aber eine derartige Selbständigkeit gewinnt, dass

er frei in die Kloake durchbricht und unter totaler Rückbildung der Urnierenabschnitte zu einem sekundären Ductus deferens wird (l. c. S. 829).

Ich habe diese Verhältnisse kurz referiert, weil der bei meinem menschlichen Fetus längs dem Rete verlaufende, mit demselben und einem Epoophoronkanälchen in Verbindung stehende Kanal meines Erachtens keine andere Deutung zulässt, als die Homologisierung mit einem Nierenrandkanal. Es wäre dieser anormale Kanal also ein Anklang an phylogenetisch sehr junge Perioden.

Zu bemerken ist, dass der Kanal auf der Urnierenseite des Rete ovarii liegt. Es sollte also diese Anomalie die Theorie stützen, nach welchem das Säugetierrete nur aus dem Genitalabschnitt Felix' entsteht. Dem entgegen kann aber hervorgehoben werden, dass z. B. bei Selachiern nach Balfour (4) (1878) auch die geschlechtsdrüsenwärts vom Nierenrandkanal gelegenen Teile der Vasa efferentia aus den früheren Nephrostomalkanälchen ohne weiteres hervorgehen, also, weil nicht aus dem Keimepithel entstanden, keine Genitalabschnitte ausmachen können.

Ein weiterer Umstand ist bei dem Falle noch von besonderem Interesse. Das als Nierenrandkanal gedeutete Gebilde mündet offen in das Cölom in der Rinne der Fimbria ovarica. Dieser Umstand scheint eine ziemlich bedeutsame Stütze zu liefern für einen Deutungsversuch, den Felix zur Auffassung der Eileiter höherer Tiere entworfen hat (l. c. S. 833).

Bei Selachiern entsteht der Eileiter durch Abspaltung vom primären Harnleiter, bei Amphibien und Amnioten dagegen durch Rinnenbildung im Epithel der dorsalen Leibeshöhlenwand, lateral von der Genitalfalte und durch selbständiges Wachstum caudalwärts. — Ebenso wie Felix unter den Ductus deferentes einen primären und einen vom ersteren emanzipierten und vom Nierenrandkanal entstandenen sekun-

dären unterscheidet, leitet er auch diese zwei Eileiter von verschiedenen Quellen her; den ersten selbstverständlich vom primären Harnleiter, den zweiten von dem Nierenrandkanal. Die von demselben abzuleitende und in der Ontogenie von einer Rinnenbildung der Leibeshöhlenwand ausgehende Anlage des Müllerschen Ganges soll selbständig in die Kloake durchbrechen, ganz ähnlich wie der selbständig gewordene Nierenrandkanal bei den sekundären Ductus deferentes.

Als Stütze seiner Theorie führt Felix die Arbeiten Wilsons (50) (1896, S. 85) und H. Rabls (29) (1904, S. 339), (30) (1904, S. 666) an. Der erstere kam nach Beobachtungen bei Amphibien und Krokodilen zu dem Resultat, „that the Müllerian duct is derived from the thickened coelomic epithelium that appears first round the pronephric nephrostomes, and afterwards extends backwards to give arise to the perfect tube." Auf Grund von ausserordentlich sorgfältig durchgeführten Untersuchungen präzisierte Rabl bei Salamandra maculosa genauer den Ort der Entstehung des Müllerschen Trichters, indem er den Übergang des zweiten Vornierennephrostoms in dieselbe feststellen konnte.

Es sollte also der Müllersche Gang, ähnlich dem Nierenrandkanal, von einem Teile der Cölomwand entstehen, welcher Beziehungen zu den Nephrostomalkanälchen hat und demnach der Müllersche Gang einen Sprössling des Nierenrandkanales darstellen.

Der von Felix gemachte Deutungsversuch würde also durch meinen „Nierenrandkanal", oder besser vielleicht Tuboreteepoophoronkanal, eine gute Stütze finden, indem hier die Kontinuität der beiden Gebilde deutlich hervortritt.

Bevor ich über den Deutungsversuch Felix' ein eigenes Urteil fälle, muss ich einige hierher gehörige Fragen besprechen.

Von besonderem Gewicht scheint mir die Deutung der

offenen Verbindungsstellen der Epoophoron- resp. Retekanälchen mit dem Cölomepithel zu sein. Man hat dieselben in sehr verschiedener Weise zu erklären versucht; so wurden sie von von Mihálkovics (25) (1885, S. 479) als durch nachträgliche Dehiszenz in die Cölomhöhle, im Sinne Rokitanskys (31) (1859, S. 238), von dem erhaltenen proximalen Teil des Wolffschen Ganges entstandene Öffnungen gedeutet, von Robert Meyer (24) (1907, S. 203—209) als Urnieren- oder sogar Vornierennephrostome und von Roth (33) (1882, S. 67) sowie von von Winiwarter und Sainmont (52) (1909, S. 394) als Urnierennephrostome aufgefasst.

Durch Allens und meine Befunde besonders bei älteren Schweinefeten scheinen mir die offenen Verbindungen eine Erklärung zu bekommen. Denselben gemäss muss es sich hier um eine ausnahmsweise weit entwickelte, persistierende und, wie es in den übrigen Abschnitten der Retestranganlage geschieht, durch Dehiszenz ein Lumen bekommende primäre Verbindung der Retestränge mit dem Cölom handeln (vgl. Fig. 25), denn nur diese haben, wie wir oben gesehen haben, in der Ontogenie der Säugetiere direkte Beziehungen zum Geschlechtsleistenepithel. Eine Zeitlang kann dann die Verbindung bestehen bleiben sowohl mit dem Urnierenkanälchen als auch mit dem Rete (von Winiwarters und Sainmonts Fall bei der Katze und mein Tuboreteepoophoronkanal) oder nur mit dem Urnierenkanälchen (wohl die Tuboparovarialkanälchen Roths, weil von einem Retestrangsystem nichts erwähnt ist), oder nur mit dem Rete (wie rechts bei meinem siebenmonatlichen Fetus).

Auf Grund meiner früher dargelegten Auffassung der Reteanlage kann man in den Mündungen der besprochenen Kanälchen, welche wohl regelmässig in der Fimbriarinne liegen (andere Angaben scheinen mir unsicher, weil neuere Beobach-

tungen fehlen), nicht ein persistierendes Vor- oder Urnierennephrostom sehen, denn es fehlen ja die ontogenetischen Voraussetzungen für solche. Wohl aber müssen sie auf Grund meiner früheren Auseinandersetzungen für Nephrostome erklärt werden und zwar für solche des Ergänzungskanälchens, das bei den Säugetieren latent und weder von der Vorniere noch von der Urniere direkt abhängig ist. Demnach wären sie auch den Vornierentrichtern am nächsten homolog.

Damit kommen wir mit unserem Materiale von Säugetieren zu demselben Zusammenhang zwischen den Nephrostomen der Ergänzungskanälchen und dem Müllerschen Gangepithel, wie Wilson und Rabl für die Amphibien und Reptilien.

In dem theoretischen Schlusskapitel über die Entwickelung der Geschlechtsorgane hat Felix den Nierenrandkanal stammesgeschichtlich von der Cölomwand abgeleitet, in der Ontogenie aber entweder durch eine rinnenförmige Abschnürung von der Leibeshöhle bei einigen niederen Formen, oder durch Anastomosenbildung zwischen den aus Teilen der Leibeshöhle hervorgegangenen Ergänzungskanälchen bei den höheren Tierformen hervorgehen lassen (l. c. S. 828). Bei einer Ableitung der Müllerschen Gänge der höheren Tiere (Amphibien und Amnioten) von dem Nierenrandkanal nach Felix würde diese Rolle der Leibeshöhle in einer phylogenetisch sehr weit zurückgelegenen Zeit liegen, während die Homologa der Ergänzungskanälchen und deren Trichter, welche ja dem Anfangsteile dieser Arbeit gemäss das Material der Urogenitalverbindung, also eines Teiles der ableitenden Geschlechtswege bilden, bis zu den höchstentwickelten Stadien zu verfolgen sind und, wohl zu bemerken, noch bei den höchsten Säugetierformen einen dann und wann zu konstatierenden Zusammenhang mit dem Müllerschen Epithel bewahren. Ebensogut wie ein

Sprössling der mittleren Teile des Ergänzungskanälchens, der Nierenrandkanal, sich selbständig entwickeln kann, scheint mir diese Möglichkeit zu bestehen für die Gebilde, welche in intimer, genetischer Beziehung zu dessen Nephrostomen liegen.

Der durch Rabl so ausserordentlich klar demonstrierte direkte Übergang der Bestandteile des Vornierennephrostoms, nicht des Cölomepithels, in das Zellenmaterial des selbständig weiterwachsenden Müllerschen Ganges, sowie die übrigen oben zusammengestellten Befunde scheinen mir nämlich eine Ableitung des Müllerschen Ganges ausschliesslich von den Bestandteilen des Ergänzungskanälchens (das Nephrostomepithel mitgerechnet), ohne Beteiligung der Cölomhöhle, wie es Felix tut, zuzulassen. Vermutlich wurden, da wegen der Grösse der weiblichen Geschlechtszellen die Cölomhöhle als erster Abschnitt der Ableitungswege benützt wird, die derselben anliegenden Teile der Ergänzungskanälchen, d. h. die Bestandteile des Nephrostoms, ihrer phylogenetischen Funktionsaufgabe entsprechend zur Bildung eines genügend weiten ableitenden Geschlechtsweges für die weiblichen Geschlechtsprodukte angeregt. Für die männlichen, kleineren Geschlechtsprodukte waren die Kanälchen des exkretorischen Systems immer noch genügend durchgängig. Der kürzeste und sicherste Weg war noch immer derjenige durch die exkretorischen Kanälchen, wenn auch die offenen Verbindungen mit der Cölomhöhle durch die Urogenitalverbindung unnötig gemacht wurden.

Es lässt sich also meines Erachtens die selbständige Entwickelung des Nierenrandkanales und des Müllerschen Ganges aus dem Umbildungsvermögen der Ergänzungskanälchen erklären und zwar als parallele, voneinander unabhängige Vorgänge.

Der unvermittelte Übergang beider Gebilde ineinander lässt

sich auch unter dieser Anschauungsweise erklären. Durch ein ausnahmsweise entwickeltes Ergänzungskanälchen kann ja der Zusammenhang eines anormalen Nierenrandkanälchens mit der Cölomhöhle durch eine dem Nephrostom homologe Öffnung zustande kommen.

Epithelverhältnisse der Öffnung und Form des Übergangsgebietes können sich selbstverständlich verschiedenartig in der Ontogenie der höheren Tierformen gestalten, bei welchen das Wachstum der normalen Systeme selbstverständlich mit demjenigen der anormalen Gebilde nicht übereinstimmen kann.

Über die Fimbria ovarica.

Es erübrigt mir noch der Versuch einer Antwort auf die letzte meiner im Beginne aufgestellten Fragen. Welche embryonalen Gebilde gehen in die Säugetierfimbria über?

In der Literatur findet man ziemlich wenige diesbezügliche Angaben. Die älteste Anschauungsweise betrachtet die „Peritonealfalte", welche später zur Fimbria wird, als den cranialen, oberen Keimdrüsenrand [Koelliker (21) (1861)], welcher später als der freie Rand des Mesovariums [Bonnet (5) (1891, S. 216)], resp. Mesorchiums [Klaatsch (20) (1890)] den Abstand von der Tubaröffnung bis zur Keimdrüse überbrückt. Damit ist aber natürlich nichts Näheres klar geworden über die Herkunft sowie die topographischen Verhältnisse der entsprechenden Teile in den frühesten Stadien der Entwickelung.

Durch seine genauen Beobachtungen kam von Mihálkovics (25) (1885, S. 305) zu der Überzeugung, dass die Eierstockfimbria von dem proximalen Teil einer Peritonealleiste entsteht, die bei ganz jungen Embryonen an der medialen Seite der Urniere, von der Tubaröffnung an bis zur Leistengegend hinunterzieht. Ihr mittlerer Teil wird zur Geschlechtsdrüse, ihr distaler zum Hunterschen Leitband. Es wäre

also die Fimbria der proximale Teil der Geschlechtsleiste, an welchem die spezifischen Geschlechtszellen nicht zur Ausbildung kommen.

Zehn Jahre später stellte Wendeler (46) (1895, S. 187) eine neue Theorie nach seinen Untersuchungen an menschlichen Embryonen auf. Er glaubte feststellen zu können, dass das anfangs vom Müllerschen Trichter cranialwärts hinziehende Zwerchfellband der Urniere, mit dem schnellen Wachstum des Müllerschen Ganges und Atrophieren des Wolffschen Körpers bei älteren Embryonen zuerst medialwärts, dann aber sogar schwanzwärts in der Richtung gegen den proximalen Pol des Ovariums verläuft. Dieses Zwerchfellband der Urniere und der grösste Teil des rinnenförmigen Abschnittes des Müllerschen Ganges gingen später in die Fimbria ovarica durch Faltenbildung wie in der Eileiteranlage und beim Entstehen der übrigen Fimbrien über.

Nach seinen oben erwähnten Befunden bei Lutra vulgaris glaubte Kocks (19) (1906, S. 1376) in seinem Hiluskanal, dessen Bedeutung schon von mir besprochen worden ist, den cranialsten Teil des Müllerschen Ganges sehen zu dürfen. Wo dieser Kanal fehlte, war die Fimbria ovarica selbst einfach der cranialste Teil desselben.

Auf Grund meiner oben zusammengestellten Befunde muss ich mich unbedingt zugunsten der Ansicht von Mihálkovics' aussprechen. — Der sehr frühzeitig eintretende Zusammenhang des erhöhten Müllerschen Trichterepithels mit dem cranialsten Teile des erhöhten Geschlechtsleistenepithels bei meinen Embryonen sowie die immer deutlicher werdende Abgrenzung desselben von dem umgebenden Cölomepithel und die Anhäufung von mesenchymatischen Elementen unter dasselbe, lassen die Entwickelung bis zur fertigen Fimbria ovarica verfolgen. Die beste Stütze scheint mir diese Anschauungsweise aber durch die in der Fimbriarinne liegenden offenen Ein-

mündungen der Epoophoron- oder richtiger Reteschläuche zu bekommen. Deren oben besprochene Bedeutung als Nephrostome des Ergänzungskanälchens bestimmt zugleich unsere Auffassung wenigstens eines Teiles der Fimbria. Ein wie grosser Teil eventuell aus dem rinnenförmigen Einstülpungsteil des Müllerschen Ganges (nach Wendeler) hervorgeht, ist wohl schwer zu entscheiden. Jedenfalls wäre der Anteil nach meinen Befunden beim 6,2 cm langen Schweinefetus nicht besonders gross (vgl. Figg. 19—23).

Auch scheinen mir meine Präparate, ebenso wie die Allens, den kontinuierlichen Übergang der Längsrinne jüngerer Embryonen, bei denen die Retestranganlagen zu der Cölomwand in Beziehung treten, in die Fimbriarinne der älteren Embryonen, wo immer noch solche Verbindungen ausnahmsweise bestehen, zu demonstrieren. Dann wäre diese Fimbriarinne homolog mit demjenigen Teile der cranialen Geschlechtsleiste, wo die Nephrostome der Ergänzungskanälchen in cranio-caudaler Linie bei der Ursprungsform der Geschlechtsleiste liegen, wie ich es anfangs annahm.

Eine zweite Frage ist aber die, ob das Epithel der Fimbria Geschlechtsleistenepithel und dann vielleicht Keimepithel, oder ob es nephrogenes Epithel ist.

Die Antwort scheint mir aus dem Obigen mit Hilfe der Befunde besonders Wilsons hervorzugehen. Er fand den Müllerschen Trichter in einem erhöhten Epithel, das die verschiedenen Vornierennephrostome verband (l. c. S. 80). „I found, for example, in Salamandra atra a gradual extension of the cylindric epithelium of the pronephric nephrostomes, so that a continuous plate of hightened cells results from the confluence of the pronephrostomial thickenings.“ — Man muss sich also den Vorgang wohl so denken, dass in dem Epithel der cranialen Geschlechtsleiste, bei ausnahmsweisem Vorkommen von Bestandteilen der Ne-

phrostome, die Ergänzungskanälchen den Mutterboden des Fimbriaepithels bilden. Dieses wäre dann kein Abkömmling des Keimepithels, sondern der Bestandteile des Nephrostoms und somit dem übrigen Müllerschen Epithel homolog.

Mit dieser Ableitung bekommt auch die Flimmerung der Müllerschen Epithelien ihre phylogenetische Erklärung, indem die Bestandteile der Nephrostome, wo sie ausgebildet werden, Flimmerhaare tragen, die an den Epithelbestandteilen der übrigen Geschlechtsleiste und der Cölomhöhle bei höheren Wirbeltieren bis jetzt nicht nachgewiesen sind.

Schlussfolgerungen.

Aus meinen Untersuchungen glaube ich folgende Rückschlüsse auf die Entwickelung einiger Teile der Ableitungswege der Säugetiergeschlechtsdrüsen ziehen zu dürfen:

Es existiert noch bei den Säugetieren von dem lateralen Teil des Ursegmentstiels herrührendes Zellenmaterial, welches in früheren Stadien mehr oder weniger deutlich, oft in Form von Zellspangen, welche den Abstand vom Geschlechtsleistenepithel bis zu den Bowmanschen Kapseln überbrücken, hervortritt. Diese Zellbrücken sind den Ergänzungskanälchen im ausgebildeten Vornierensegment homolog.

Im progonalen Teil der Geschlechtsleiste bilden diese, wahrscheinlich aus dem primären Mesenchym sich herausdifferenzierenden, bei

Säugetieren cranial besonders deutlichen Zellanhäufungen „Brücken", caudal, besonders in dem Übergangsgebiete in den cranialen Teil der Geschlechtsdrüsenanlage, schon frühzeitig (z. B. bei Schafembryonen von etwa 28 Tagen) ein zusammenfliessendes, von der Umgebung undeutlich abgesetztes Blastem. Durch Vermehrung dieser Zellbestandteile entsteht eine einheitliche Organanlage, Coerts Reteblastem. Seine primären Verbindungen mit dem Epithel der Geschlechtsleiste schwinden in der Regel, diejenigen mit den Bowmanschen Kapselepithelien wahrscheinlich auch während der Verschiebung caudalwärts der in Entwickelung begriffenen Reteanlagen und der cranialen Teile der Urniere. Später differenzieren sich die Retestränge in diesem Blastem und treten sekundär in Verbindung einerseits mit den Anlagen der Samenkanälchen resp. der Markstränge, andererseits eventuell mit dem Epithel der Bowmanschen Kapseln der Urniere.

Ausnahmsweise können die Retestränge, welche also Homologa der Ergänzungskanälchen wären, ihre primäre Verbindung mit dem Geschlechtsleistenepithel beibehalten. Das Verbindungsstück kann, gleich wie der Retestrang selbst, sekundär ein Lumen bekommen. Dann erhalten wir offene Verbindungen der Rete- und mittelbar auch der Urnierenkanälchen mit der Cölomhöhle durch Öffnungen, die als Nephrostome der Ergänzungskanälchen, also wohl als Homologa der Vornierennephrostomen zu deuten sind.

Diese Öffnungen scheinen regelmässig in der Fimbrienrinne zu liegen. Dadurch wird der Zusammenhang des Müllerschen Epithels mit einem den Vornierennephrostombestandteilen homologen Zellmaterial, wie bei den Amphibien und Reptilien, auch für die Säugetiere erwiesen.

Der aus den mittleren Abschnitten der Ergänzungskanälchen hervorgehende Nierenrandkanal kann bei einigen niederen Wirbeltieren selbständig gegen die Kloake hinwachsen. Ebenso entsteht wahrscheinlich auch der im Anschluss an das Zellmaterial der Nephrostomen der Ergänzungskanälchen gebildete Müllersche Gang durch Auswachsen der Bestandteile des Ergänzungskanälchens.

Im Anschluss an diese Folgerungen muss das Epithel der Säugetierfimbria als wahres Müllersches Epithel, entstanden von dem Zellmateriale der Nephrostome der Ergänzungskanälchen, angesehen werden. Es entspricht also die Fimbria dem Teile der Cölomwand, wo dieselben ihren Sitz gehabt haben, d. h. dem cranialen Teile der Geschlechtsleiste.

Meinen hochverehrten Lehrern, Herrn Professor Dr. R. Kolster und Herrn Geheimen Medizinalrat Professor Dr. R. Bonnet, in deren anatomischen Instituten meine Untersuchungen ausgeführt worden sind, will ich auch an dieser Stelle meinen besten Dank aussprechen. Herrn Professor Bonnet bin ich ausserdem für die ausserordentliche Güte,

mir sein reichliches Serienmaterial zur Verfügung gestellt zu haben, zu ganz besonderer Dankbarkeit verpflichtet. — Auch Herrn Professor Dr. G. Heinricius bin ich für die gütige Überlassung frischen menschlichen Fetalmaterials sehr dankbar.

Helsingfors, Oktober 1911.

Nachtrag bei der Korrektur.

Während der Drucklegung dieser Arbeit habe ich Gelegenheit gehabt, ein paar Arbeiten, deren Ergebnisse die im obigen behandelten Fragen sehr nahe berühren, kennen zu lernen.

In der Arbeit H. von Winiwarters (La constitution du corps de Wolff et le développement du canal de Müller dans l'espèce humaine. Archives de Biologie. Tome XXV. 1910. S. 169), dessen Material eine ziemlich komplette Serie von menschlichen Embryonen umfasst, wird auch für den Menschen die von Sainmont für die Katze behauptete Histogenese des Rete vertreten. Mehr überzeugende Beweise oder Abbildungen als diejenigen Sainmonts werden aber nicht geliefert. Es wird meines Erachtens also die von mir im obigen gegebene Entstehungsgeschichte der Retekanälchen aus den, Ergänzungskanälchen entsprechenden Gebilden, nicht nur nicht beeinträchtigt, sondern im Gegenteil eher gestützt, indem die von von Winiwarter wiederholt (l. c. S. 201, 205, 215 usw.) hervorgehobene ausserordentliche Schwierigkeit im Verfolgen der Retestranganlagen von ihrem ersten Beginne an deutlich zugunsten einer allmählichen Herausdifferenzierung derselben aus dem primären Mesenchym zu sprechen scheint.

Die Beispiele, welche einen Teil meiner Schlussfolgerungen demonstrieren, werden durch mehrere interessante Beobachtungen von Winiwarters bereichert. So hat er bei 14, 19, 30 und 40 mm langen Embryonen einen von der Rinne der Fimbria ovarica resp. dem obersten Abschnitte des Müllerschen Ganges abgehenden und in das lockere Gewebe des Wolffschen Körpers in der Richtung gegen die cranialsten Urnierenkanälchen sich einsenkenden Kanälchen gefunden. In zwei Fällen (3 und 4 cm) trat dieses Kanälchen mit dem cranialsten Urnierenkanälchen in offenen Zusammenhang vor dessen Einmündung in den Wolffschen Gang. Mit Hilfe des früher erwähnten Falles bei der Katze (S. 642), wo der gegen das Ovarium gerichtete Zweig des Urnierenkanälchens mit Retesträngen in Verbindung stand, deutet von Winiwarter auch die erwähnten Kanälchen als sekundäre Nephrostomalkanälchen des Mesonephros, weil die Retestränge aus der Kapsel eines inneren Glomerulus ihren Ausgang nehmen. Er bleibt aber die Erklärung schuldig, warum diese Nephrostomalkanälchen, wie er das besonders hervorhebt, von ihm nur an den ersten Urnierenkanälchen beobachtet wurden, und warum sie nur im Bereiche des Müllerschen Epithels ausmünden? Die erwähnten Fragen werden durch die oben von mir aufgestellte Theorie beantwortet.

Noch eine zweite Arbeit verdient hier kurz erwähnt zu werden. Im Zusammenhang mit einer Untersuchung über die Rückbildung der Urniere beim Menschen behandelt E. Holzbach (Die Hemmungsbildungen der Müllerschen Gänge im Lichte der vergleichenden Anatomie und Entwickelungsgeschichte. Beiträge zur Geb. u. Gyn. Bd. XIV. Heft II. 1909. S. 167) die Literatur über die Beziehungen der Vorniere zum Müllerschen Gange. Besonders zitiert er die folgende Äusserung van Wyhes über die Entstehung des Müllerschen Ganges bei den Amnioten (Arch. mikr. Anat. Bd. 33. 1889.

S. 502): „Die Annahme liegt nun nahe, dass die Zellen der Vorniere, welche eine andere Anordnung eingehen und sich dann nicht mehr von ihren Nachbarzellen unterscheiden lassen, später, wie ich bei Selachiern nachgewiesen habe, nach hinten rücken, sich neu anordnen und das orale Ende des Müllerschen Ganges mit dem Ostium abdominale hervorgehen lassen." — Das Endergebnis des Literaturstudiums wird von Holzbach in folgendem Satze zusammengefasst (l. c. S. 192): „Der Anschluss an die niederen Zustände, und die Aufstellung des Begriffes „Bildungsmaterial aus der Vorniere" für die Anlage des Genitalkanals —, schwebt nach den Ergebnissen der neuesten Untersuchungen durchaus nicht so sehr in der Luft."

Im Lichte meiner früheren Auseinandersetzungen bedürfen die beiden Äusserungen einer Berichtigung. Die Zellen, welche nach der obigen van Wyheschen Hypothese dem Trichter des Müllerschen Ganges den Ursprung geben sollen, sind nach der Einschmelzung derselben in das umgebende Zellgewebe nicht mehr Pronephroszellen, sondern Bestandteile des primären Mesenchyms, wenn ihnen der Müllersche Gang ihre Entstehung verdanken soll. — Desgleichen muss Holzbachs „Bildungsmaterial aus der Vorniere" richtiger mit dem Begriffe „Bildungsmaterial aus dem Ergänzungskanälchen" ersetzt werden.

Literaturverzeichnis.

1. Allen, B. M., The embryonic development of the ovary and testis of the Mammalia. Amer. Journ. Anat. Vol. 3. 1904.
2. Balbiani, E. G., Leçons sur la génération des vertébrés. Paris. 1879.
3. Balfour, F., On the structure and development of the vertebrate ovary. Quart. Journ. micr. Sc. Vol. 18. 1878.
4. — A monograph on the development of Elasmobranch Fishes. London. 1878. (cit. nach Felix [14]).
5. Bonnet, R., Grundriss der Embryologie der Haussäugetiere. 1891.
6. Lehrbuch der Entwickelungsgeschichte. Berlin. 1907.
7. Bouin, M., Histogénèse de la glande génitale femelle chez Rana temporaria (L.). Arch. de Biol. Tome 17. 1901.
8. Brauer, A., Beiträge zur Kenntnis der Entwickelung und Anatomie der Gymnophionen: 3. Die Entwickelung der Excretionsorgane. Zool. Jahrb. Anat. Abt. Bd. 16. 1902.
9. Braun, M., Über die Entwickelung des Urogenitalsystems der einheimischen Reptilien. Verh. phys.-med. Gesellsch. Würzburg. 1877.
10. Bühler, A., Beiträge zur Kenntnis der Eibildung beim Kaninchen und der Markstränge beim Fuchs und Menschen. Zeitschr. wiss. Zool. Bd. 58. 1894.
11. — Geschlechtsdrüsen der Säugetiere. Handbuch der vergl. und exper. Entwickelungslehre der Wirbeltiere, von O. Hertwig. Bd. 3. Teil 1. Kap. 2. S. 716.
12. Coert, H. J., Over de ontwikkeling en den bow van de Geslachtsklier bij de Zoogdieren meer in het bijzonder van den Eierstok. Akad. Proefschr. Leiden. 1898.
13. Egli, Th., Beiträge zur Anatomie und Entwickelungsgeschichte der Geschlechtsorgane. Inaug.-Diss. Zürich. 1876.
14. Felix, W., Theoretische Betrachtungen über das Genitalsystem der Vertebraten. Handbuch der vergl. und exper. Entwickelungslehre der Wirbeltiere, von O. Hertwig. Bd. 3. Teil 1. Kap. 2. S. 821.
15. Harz, W., Beiträge zur Histologie des Ovariums der Säugetiere. Arch. mikr. Anat. Bd. 22. 1883.

16. Hoffmann, C. K., Zur Entwickelungsgeschichte der Urogenitalorgane bei Anamniern. Zeitschr. wiss. Zool. Bd. 44. 1886.
17. — Zur Entwickelungsgeschichte der Urogenitalorgane bei Reptilien. Ibid. Bd. 48. 1889.
18. Janošik, J., Histologisch-embryologische Untersuchungen über das Urogenitalsystem. Sitz.-Ber. Akad. Wiss. Wien. Math.-nat. Kl. Bd. 91. III. Abt. 1885.
19. Kocks, J., Das craniale Ende des Müllerschen Ganges. Eine Fortsetzung der Fimbria ovarica als Kanal im Hilus ovarii. Zentralbl. f. Gyn. Jg. 30. 1906. Nr. 50.
20. Klaatsch, H., Über den Descensus testiculorum. Morph. Jahrb. Bd. 16. 1890. (Cit. nach Bühler [11]).
21. Koelliker, A., Entwickelungsgeschichte des Menschen und der höheren Tiere. Leipzig. 1861.
22. — Über die Entwickelung der Graafschen Follikel der Säugetiere. Verh. phys.-med. Ges. Würzburg. Neue Folge. Bd. 8. 1875.
23. Mac Callum, J. B., Notes on the Wolffian body of higher Mammals. Amer. Journ. Anat. Vol. 1. 1902.
24. Meyer, Rob., Zur Kenntnis der cranialen und caudalen Reste des Wolffschen (Gartnerschen) Ganges beim Weibe, usw. Zentralbl. f. Gyn. Jg. 31. 1907. Nr. 7.
25. von Mihálkovics, G. W., Untersuchungen über die Entwickelung des Harn- und Geschlechtsapparates der Amnioten. Intern. Monatschr. Anat. und Histol. Bd. 2. 1885.
26. von Möller, Fr., Über das Urogenitalsystem einiger Schildkröten. Zeitschr. wiss. Zool. Bd. 65. 1899.
27. Nagel, W., Über die Entwickelung des Urogenitalsystems des Menschen. Arch. mikr. Anat. Bd. 34. 1889.
28. Poll, H., Die vergleichende Entwickelungsgeschichte der Nebennierensysteme der Wirbeltiere. Handbuch der vergl. und exper. Entwickelungslehre der Wirbeltiere, von O. Hertwig. Bd. 3. Teil 1. Kap. 2. S. 443.
29. Rabl, H., Über die Vorniere und die Bildung des Müllerschen Ganges bei Salamandra maculosa. Arch. mikr. Anat. und Entwg. Bd. 24. 1904.
30. — Über die Entwickelung des Tubentrichters bei Salamandra maculosa. Ibid. Bd. 24. 1904.
31. Rokitansky, Über accessorische Tubarostien und über Tubaranhänge. Allg. Wien. med. Zeit. 1859. Nr. 32.
32. Romiti, W., Über den Bau und Entwickelung des Eierstockes und des Wolffschen Ganges. Arch. mikr. Anat. Bd. 10. 1874.
33. Roth, M., Über einige Urnierenreste beim Menschen. Festschr. zum Jubil. der Univ. Würzburg. Basel. 1882.
34. Sainmont, G., Recherches relatives à l'organogénèse du testicule et de l'ovaire chez le chat. Arch. de Biol. Tome 22. 1905.
35. Schmiegelow, E., Studien über die Entwickelung des Hodens und Nebenhodens. Arch. f. Anat. u. Entwg. 1882.
36. Schulin, K., Zur Morphologie des Ovariums. Arch. mikr. Anat. Bd. 19. 1881.

37. Scrobansky, K., Beiträge zur Kenntnis der Oogenese bei Säugetieren. Arch. mikr. Anat. Bd. 62. 1903.
38. Semon, R., Die indifferente Anlage der Keimdrüsen beim Hühnchen und ihre Differenzierung zum Hoden. Jen. Zeitschr. f. Naturwiss. Bd. 13. 1887.
39. — Studien über den Bauplan des Urogenitalsystems der Wirbeltiere. Ibid. Bd. 19. 1892. (Cit. nach Felix [14]).
40. Semper, C., Das Urogenitalsystem der Plagiostomen und seine Bedeutung für dasjenige der übrigen Wirbeltiere. Arb. a. d. Zool-zoot. Instit. Würzburg. Bd. 2. 1875. (Cit. nach Felix [14]).
41. Soulié, A., Recherches sur le développement des capsules surrénales chez les vertébrés supérieures. Journ. de l'anat. et de phys. Année 39. 1903.
42. van Beneden, E., Contribution à la connaissance de l'ovaire des mammifères. Arch. de Biol. Tome 1. 1880.
43. Waldeyer, W., Eierstock und Ei. Ein Beitrag zur Anatomie und Entwickelungsgeschichte der Sexualorgane. Leipzig. 1870.
44. — Die Geschlechtszellen. Handbuch der vergl. u. exper. Entwickelungslehre der Wirbeltiere, von O. Hertwig. Bd. 1. Teil 1.
45. Weldon, W. F. R., On the suprarenal bodies of vertebrates. Quart. Journ. of. micr. science. 1885. (Cit. nach Hoffmann [17] und Poll [28]).
46. Wendeler, P., Die fötale Entwickelung der menschlichen Tuben. Arch. mikr. Anat. u. Entwg. Bd. 45. 1895.
47. Whitehead, R. H., The embryonic development of the interstitial cells of Leydig. Amer. Journ. Anat. Vol. 3. 1904.
48. Wichser, J., Über Urnierenreste in den Adnexen des menschlichen Uterus. Inaug.-Diss. Zürich. 1899.
49. Wiesel, J., Über accessorische Nebennieren am Nebenhoden beim Menschen usw. Sitz.-Berichte der math.-naturw. Kl. d. kais. Akad. Wiss. Wien. Bd. 108. Abt. 3. 1899.
50. Wilson, G., The development of the Ostium abdominale tubae in the Crocodile. Anat. Anz. Bd. 12. 1896.
51. von Winiwarter, H., Recherches sur l'ovogénèse et l'organogenèse de l'ovaire des mammifères (lapin et homme). Arch. de Biol. Tome 17. 1901.
52. von Winiwarter, H. et Sainmont, G., Nouvelles recherches sur l'ovogénèse et l'organogénèse de l'ovaire des mammifères (Chat). Arch. de Biol. Tome 24. 1909.

Nachtrag.

53. Holzbach, C., Die Hemmungsbildungen der Müllerschen Gänge im Lichte der vergleichenden Anatomie und Entwickelungsgeschichte. Beitr. z. Geb. u. Gyn. Bd. 14. Heft II. 1909.
54. von Winiwarter, H., La constitution du corps de Wolff et le développement du canal de Müller dans l'espèce humaine. Arch. de Biol. Tome 25. 1910.
55. van Wyhe, J. W., Über die Mesodermsegmente des Rumpfes und die Entwickelung des Excretionssystems bei Selachiern. Arch. mikr. Anat. Bd. 33. 1889.

Erklärung der Abbildungen.

Sämtliche Abbildungen, mit Ausnahme der Figuren 1 und 2, sind mit Hilfe des Abbéschen Apparates gezeichnet. Wo beträchtlichere (über 300mal) Vergrösserungen zur Verwendung kamen, versuchte ich die Zellen und deren Kerne möglichst genau in natürlicher Lage einzuzeichnen.

Die Figg. 1—8 entstammen dem 7monatlichen menschlichen Fötus. Die Vergrösserung der Figg. 1 u. 2 ist etwa 20, der Figg. 3—6 ist 60 und der Figg. 7—8 etwa 350.

Figg. 1—2. Schematisch, erhalten durch eine ungefähre graphische Rekonstruktion, wobei als Abscisse eine Linie (H) diente, die die Mittelpunkte der Hiluslinien der verschiedenen Querschnitte vereinigte und als Ordinaten die Abstände der verschiedenen aufzutragenden Punkte von dem Mittelpunkte der entsprechenden Hiluslinie. Es wurde zu dem Zwecke jeder 20ste Schnitt (also in etwa 50 μ Abständen) in 150maliger Vergrösserung abgezeichnet, die Resultate der Messung auf Millimeterpapier aufgetragen und die Verkleinerung nachträglich vorgenommen. Es müssen also die Figuren, wenn auch keine exakten topographischen Verhältnisse, immerhin eine ungefähre Vorstellung von dem Verlaufe speziell der Kanäle wiedergeben.

Fig. 1. Die rechte Seite von vorn gesehen. Ov. Ovarium. R. rete ovarii, grösstenteils im Mesovarium gelegen und durch solide Epithelstränge verbunden, einmal mit dem rudimentären Tubo-rete-kanälchen K., und zweitens mit den drei medialsten Epoophoron-Schläuchen etwa an der Vereinigungsstelle des Mesosalpinx und des Mesovariums. Die Rinne der Fimbria ovarica F. geht am Ostium O. des Kanales in die Höhlung desselben über. Die meisten Epoophoron-Schläuche liegen isoliert; nur an 3—4 Stellen sind je zwei in ihrem tubaren Ende verbunden durch atrophische Reste des primären Harnleiters (Gartnerschen Ganges). — H. die als eine rechte Linie gedachte, die Mittelpunkte der Hiluslinien vereinigende Messungsabscisse der Rekonstruktion.

Fig. 2. Die linke Seite von vorn gesehen. Die Bezeichnungen wie in voriger Figur. K. das Tubo rete epoophoronkanälchen, welches vier deutliche lumenführende Verbindungen mit dem Rete und (am, a) mit einem aus der

Reihe der übrigen Epoophoron-Kanälchen getrennten Kanälchen (Ep. K.) eingeht. Ausserdem zwei solide Verbindungen des Rete mit den medialsten Epoophoronkanälchen, sowie 3 mit den Marksträngen. Reste des Gartnerschen Ganges in etwas grösserer Ausdehnung als links. — Die Senkrechten gegen die Linie H, I, II, III und IV bezeichnen die Stellen, wo die Figuren, 3 (am I), 4 (am II), 5 und 7 (am III) und 6 und 8 (am IV) abgezeichnet worden sind.

Figg. 3—6. Schematisch. Wo die Epithelien cylindrisch waren sind die Konturen mit verdickten Linien eingetragen. Die dunklen Zonen unter denselben Stellen bezeichnen, ausser im Ovarium, die ungefähre Dicke des subepithelialen zellenreichen Gewebes.

Fig. 3. Die Stelle, wo die Fimbriarinne in den Tubo rete epoophoron-Kanal (K.) übergeht. Ov. Ovarium. C. von dem Fimbriaepithel abgesprengtes Cylinderepithel. I. eine isoliert im Ligamentgewebe von Cylinderepithel und einer zelligen Wand umgebene geschlossene Höhle.

Fig. 4. Die Stelle, wo der Kanal den ersten Vereinigungsschlauch (V.) gegen das Rete (R.) gesendet hat. Die beiden Zweige des Kanals (K) sind getroffen. F. die Fortsetzung des Fimbriaepithels in medialer Richtung parallel der Ansatzlinie des Mesovariums an das Ovarium (Ov.). H. L. die Hiluslinie.

Fig. 5. Die Abgangsstelle des vierten Verbindungsschlauches (V.) von dem Kanal (K) zum Rete (R.). H. L. Hiluslinie.

Fig. 6. Bezeichnungen wie oben. Ep. Fragment eines Epoophoronschlauches, der nicht mit dem Kanal in Verbindung tritt.

Figg. 7 und 8 geben die in Figg. 5 und 6 abgezeichneten Stellen in stärkerer Vergrösserung (350mal) wieder. Die Zellen des Rete sind hochgradig atrophisch, einige in einem umschriebenen Teile der Fig. 7 auch gequollen und von anderen dunkleren umgeben. Keine deutliche Anordnung derselben in Stränge und keine Lumina sind zu verzeichnen. Nur der Querschnitt des Tubo rete epoophoronkanals und dessen Zweig gegen das Rete in Fig. 7 weisen eine deutliche Höhlung auf. Im Querschnitte des Epoophoronkanalfragmentes hohe Cylinderzellen, eine mit Cilien.

Von der neunten Figur ab sind sämtliche Figuren so orientiert, dass die dorsale Seite des Embryo nach oben, die ventrale nach unten gerichtet ist.

Fig. 9. Hundeembryo von 18 Tagen. H. Haut-Muskelplatte des Sclero-myotoms. Ep. Epidermisblatt. pr. H. primärer Harnleiter (solid). Ur. Urnierenbläschen. M. Die Stelle, wo die Fasern der Membrana propria des Urnierenbläschens in ventraler Richtung in das Gebiet des Verbindungsstückes (V.) desselben mit dem Cölomepithel sich verzweigen. In dem letzteren an entsprechender Stelle eine deutliche Einbuchtung des Cölombegrenzungsepithels. pr. A. primitive Aorta. En. Enteroderm. In der Höhe des dritten Urnierensegmentes gezeichnet. (Verg. 1 : 350).

Fig. 10. Hundeembryo von 20 Tagen. Die Bezeichnungen wie in voriger Figur. In der Höhe des zehnten Urnierensegmentes gezeichnet. (Verg. 1 : 350).

In den Figuren 11 bis 18 gelten folgende Bezeichnungen:

Ao. Aorta.

B. Die Ansatzstellen der Zellbrücken an das Bowmansche Kapselepithel.

B. K. Bowmanscher Kapselraum.
Bl. Das Reteblastem.
Br. Die Zellbrücken.
Co. Die Cölomhöhle.
G. Die Geschlechtsdrüsenanlage.
R. Die Längsrinne im proximalen Teile der Geschlechtsleiste, wo die Zellbrücken in dessen Vertiefungen gegen die Bowmanschen Kapseln entspringen. (Ausnahme Fig. 11).
U. Epithel der in dem Bowmanschen Kapselraum mündenden Urnierenkanälchen.
Zw. Das Zwischennierenblastem.

Fig. 11. Schafsembryo von 20 Tagen. Die zwischen R und B gelegenen Zellen des mesodermalen Gewebes sondern sich durch ihren deutlicher abgegrenzten Zelleib und ihre dichtere Aneinanderlagerung von denjenigen der Umgebung. Sie gehen ohne jede Grenze einerseits in die Zellen des Cölombegrenzungsepithels, andererseits in diejenigen des Bowmanschen Kapselepithels über, welches hier (am B) polygonal und bedeutend grösser ist als anderswo in der Kapselwand. — In der Höhe des zehnten Urnierensegmentes gezeichnet. (Verg. 1 : 350).

Fig. 12. Hundeembryo von 25 Tagen. Der Abstand von einer vertieften Stelle (R.) in der Längsrinne der Cölomwand zu einer Gegend der Bowmanschen Kapsel (B.), wo deren Epithelien besonders gross sind, wird durch dicht aneinander liegende Zellen überbrückt. Diese Zellenanhäufung setzt sich in medialer Richtung unmittelbar fort in das Zwischennierenblastem (Zw.), welches auf der Seite der Aorta scharf abgesetzt ist, ventral aber durch unregelmässige Zellzüge mit dem Cölombegrenzungsepithel zusammenhängt. — Am siebenten Urnierenglomerulus gezeichnet. (Verg. 1 : 350).

Figg. 13 u. 14. Schweine-Embryo von 29 Tagen. Die Figuren entstammen einer Serie, die erste am vierten, die zweite am fünften Glomerulus gezeichnet. Besonders in Fig. 14 sendet die Cölomhöhle am R. einen weit hineinragenden Ausläufer ihres Lumens ab, dessen Epithelkerne ohne Grenze in die Kerne der Brückenbestandteile (Br.) übergehen. In beiden Fällen setzen sich diese letzteren an dem Bowmanschen Kapsel in einer deutlich vertieften Einbuchtung seines Epithels an. Mit dem Zwischennierenblastem werden die Brückenbestandteile durch mehr unregelmässige Zellzüge vereinigt. (Verg. 1 : 350).

Die Figuren 15—18 entstammen einer Serie von einem 28tägigen Schafembryo und sind in der Höhe des 5., 9., 15. und 18. Glomerulus abgezeichnet, die Fig. 16. aus der linken, die übrigen aus der rechten Seite. An entsprechenden Schnitten mündete jedesmal das entsprechende Urnierenkanälchen (U.) in den Kapselraum. In den Figuren habe ich nur (Verg. 1 : 140) die verschiedene Anordnung der mit verschieden dicht aneinandergelagerten Zellbestandteilen aufgebauten Blasteme anzudeuten versucht. In den beiden ersten Figuren hängen die Brücken mit dem Zwischennierenblastem zusammen, in den beiden letzten sind sie deutlich voneinander getrennt. In dem proximobasalen Teile der Geschlechtsleiste (G. in Fig. 17) ist eine Andeutung einer Brücke (Br.) in Zusammenhang mit einem tiefliegendem

Blastem (Bl.) unter den gegen die Oberfläche liegenden und eben in Strangform sich umbildenden Markstrang- resp. Samenkanälchen-Anlagen zu unterscheiden. R. in Fig. 17 bezeichnet die Fortsetzung der mehr proximal gelegenen Längsrinne der Geschlechtsleiste. In Fig. 18 werden alle Zeichen von Brücken resp. tiefere Blasteme vermisst; der oberflächliche Zellbelag der Geschlechtsdrüsenanlage ist ziemlich deutlich von dem Markgewebe getrennt, welches letztere weit von den Bowmanschen Kapseln entfernt liegt.

Die Figuren 19—25 entstammen dem 6,2 cm langen Schweineembryo (Vergr. in Figg. 19—24 ist etwa 1 : 60, in Fig. 25 1 : 350). Die schematischen Figuren sind in Abständen von etwa 99—180—270—100 und 200 μ von einander abgezeichnet. Die Fig. 25 gibt die Verhältnisse in Fig. 20 im Detail wieder. — Es gelten für alle die folgenden Bezeichnungen;

N. Nierenkapsel.
Re. Das Retestrangsystem.
R. F. Die Rinne des der weiblichen Fimbria gleichenden Gebildes, welche in den Figg. 19, 20, 21 und 25 eine erheblichere Tiefe in Form einer Epitheleinstülpung gewinnt. An entsprechenden Stellen die soliden Verbindungsstränge (V.) der Einstülpungen mit den meistenteils soliden Retesträngen.
Tr. M. G. Der Trichter des Müllerschen Ganges.
M. G. Der Müllersche Gang.
Ep. Die dem Verlaufe des Müllerschen Ganges entlang bestehende Leiste erhöhten Oberflächenepithels auf dem Urnierenwulst.
W. G. Der Wolffsche Gang.
Te. Testis.

Fig. 26. Froschlarve. Gezeichnet am achten Urnierenglomerulus, also im vorderen Teile der Geschlechtsdrüse, dessen Falte in der Höhe des dritten Glomerulus beginnt. Die Nephrostome sind im ganzen Bereiche der Geschlechtsdrüse zu beobachten, jedoch cranial und caudal mehr von der Geschlechtsdrüsenanlage entfernt als in der mittleren Zone. Die Schnitte, welche zwischen die Nephrostomalkanälchen fallen, weisen zwischen der Bowmanschen Kapsel und der Cölomhöhle nur eine dünne Membran mit dann und wann zu beobachtenden eingestreuten flachen Zellen.

In der Fig. 26 eine andere typische Stelle, wo die ventrale Wand des Malpighischen Körpers durch die Wand des Nephrostomalkanälchens (N. K.) gebildet wird. Die Kerne des letzteren gehen in der Nähe des Nephrostoms (N.) am U. unvermittelt in die Kerne des mesodermalen Gewebes, welches das Stroma der Geschlechtsdrüsenanlage bildet, über. — Gl. Glomerulus. Neb. k. Nebenkanälchen. H. Hauptkanälchen. (Vergr. 1 : 350).

WH 1BAK 5